

# Gastroenteritis eosinofílica. A propósito de un caso y revisión de la literatura

## Eosinophilic gastroenteritis. A case report and a review of the literature

Maryleen Muñoz-Guzmán<sup>1a</sup>, Andrea Hernández-Suyo<sup>1b</sup>, Joëlle Deriaz-Alvarez<sup>1b</sup>,  
Diana Rodríguez-Hurtado<sup>1c,2d</sup>

<sup>1</sup> Facultad de Medicina Alberto Hurtado, Universidad Peruana Cayetano Heredia. Lima, Perú

<sup>2</sup> Departamento de Medicina, Hospital Nacional Arzobispo Loayza. Lima, Perú.

<sup>a</sup> Médico-Cirujano; <sup>b</sup> Estudiante; <sup>c</sup> Docente; <sup>d</sup> Médico Internista-Geriatria

Recibido: 29-4-2016

Aprobado 10-8-2016

### RESUMEN

La gastroenteritis eosinofílica es una enfermedad primaria rara caracterizada por abundante infiltrado eosinofílico en la mucosa intestinal. Se presenta con síntomas gastrointestinales diversos e inespecíficos de acuerdo a la profundidad de la afección de la mucosa, llegando a complicaciones severas. Se reporta el caso de una paciente de 52 años sin antecedentes previos con 8 meses de diarrea, dolor abdominal, ascitis y pérdida de peso. Tras realizarse los exámenes de rutina y descartarse todas las patologías más frecuentes, se llega al diagnóstico. La gastroenteritis eosinofílica requiere una alta sospecha diagnóstica y los síntomas crónicos generan gran impacto en el estado nutricional y calidad de vida del paciente, por lo cual instamos a los médicos a revisar el tema y considerarlo dentro del diagnóstico diferencial de diarrea y dolor abdominal crónicos no específicos. **Palabras clave:** Diarrea; Dolor abdominal; Síndrome hipereosinofílico; Eosinofilia; Gastroenteritis (fuente: DeCS BIREME).

### ABSTRACT

Eosinophilic gastroenteritis is a rare primary disease distinguished by abundant eosinophilic infiltration of the intestinal mucosa. It concerns variable and nonspecific gastrointestinal symptoms according to the depth of infiltration and may cause severe complications. We reported a case of a 52-year-old woman without prior diseases with 8-month history of diarrhea, abdominal pain, ascites and weight loss. After having performed routine tests and rolled out most common diseases, we get to the diagnosis. Eosinophilic gastroenteritis requires a high suspicion for the diagnosis; because of chronic symptoms, it shows a burden on the nutritional status and quality of life of patients. Therefore, it is imperative that physicians should review this topic and consider it within differential diagnosis of chronic diarrhea and abdominal pain.

**Keywords:** Diarrhea; Abdominal pain; Hypereosinophilic syndrome; Eosinophilia; Gastroenteritis (source: MeSH NLM).

### INTRODUCCIÓN

La gastroenteritis eosinofílica o enteritis eosinofílica, es una enfermedad rara incluida en el espectro de enfermedades eosinofílicas del tracto gastrointestinal (junto con la esofagitis y colitis eosinofílica alérgicas) que afecta principalmente al estómago y se presenta con mayor incidencia entre la tercera y quinta década de vida. Fue descrita por primera vez en 1937, reportándose a la fecha menos de 400 casos debido a su baja incidencia o por un subdiagnóstico significativo. Su etiología es aún desconocida; sin embargo, la mayoría de pacientes presentan antecedentes de alergia, intolerancia alimentaria, atopia o asma, lo que permite sospechar un mecanismo de hipersensibilidad<sup>(1-3)</sup>.

Los criterios que definen esta entidad son: a) síntomas gastrointestinales, b) infiltrado eosinofílico de la mucosa

del tracto digestivo (más de 50 eosinófilos por campo), c) descarte de eosinofilia secundaria (parasitosis, medicamentosa, neoplasia) y d) ausencia de afección eosinofílica en otro órgano (síndrome hipereosinofílico primario)<sup>(2)</sup>. Las manifestaciones gastrointestinales dependen de la profundidad de la infiltración en la pared intestinal, dividiéndose en 3 escenarios según la clasificación de Klein<sup>(1,2,4)</sup>: a) infiltrado en capa mucosa, presentándose diarrea, malabsorción, enteropatía perdedora de proteínas, anemia, sangrado (si involucra compromiso de colon); b) infiltrado hasta capa muscular, presentándose obstrucción intestinal secundaria a engrosamiento de la pared intestinal; y c) infiltrado hasta serosa, presentándose como ascitis con exudado eosinofílico. Si bien las complicaciones son poco frecuentes, la más común es la recidiva posterior al final del tratamiento con corticosteroides mientras que las más graves afectan el colon llegando a obstrucción o perforación<sup>(4)</sup>.

Citar como: Muñoz-Guzmán M, Hernández-Suyo A, Deriaz-Alvarez J, Rodríguez-Hurtado D. Gastroenteritis eosinofílica. A propósito de un caso y revisión de la literatura. *Rev Gastroenterol Peru.* 2017;37(2):177-81

Primero se debe descartar las afecciones más frecuentes causantes de diarrea crónica y eosinofilia como la infección parasitaria intestinal, síndrome hipereosinofílico primario, neoplasias (cáncer gástrico, linfoma gástrico), fase vasculítica del síndrome de Churg-Strauss y la infección por VIH o HTLV1 asociada a Strongyloidiasis (4).

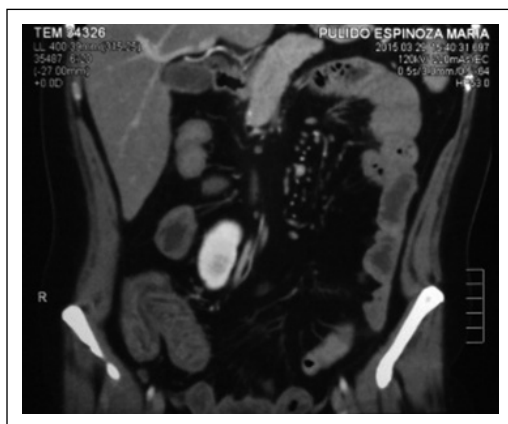
## CASO CLÍNICO

Paciente mujer de 52 años, natural de Huancayo y procedente de Lima, taxista y ama de casa, sin antecedentes de importancia. Acudió con un tiempo de enfermedad de 8 meses caracterizado por diarrea acuosa, vómitos postprandiales, dolor y distensión abdominal. La paciente inició los 3 primeros meses con episodios de diarrea acuosa sin moco ni sangre que duraban un día y cedían con 1 tableta de cotrimoxazol 850 mg, con lo que se automedicaba. Entre el tercer y quinto mes estos episodios se hicieron ligeramente más prolongados asociándose a dolor abdominal cólico, difuso que cedía con la defecación. A partir del sexto mes de enfermedad los episodios de diarrea se tornaron diarios (aprox. 7-10 cámaras al día) con las mismas características, lo cual la imposibilitó funcionalmente y registró una pérdida aproximadamente de 15 kg en 3 meses. Hacia el octavo mes de enfermedad se agregaron vómitos alimentarios postprandiales y dolor abdominal cólico en fosa iliaca derecha, por lo que dejó prácticamente de comer. Por persistencia de la sintomatología acudió a diferentes especialidades sometiéndose a múltiples pruebas. Al haberle evidenciado ascitis en ecografías repetidas, fue hospitalizada durante una semana en una clínica particular, donde realizaron paracentesis frustras, por lo que fue referida al Hospital Nacional Arzobispo Loayza dada la complejidad del caso con el diagnóstico presuntivo de tuberculosis entero-peritoneal.

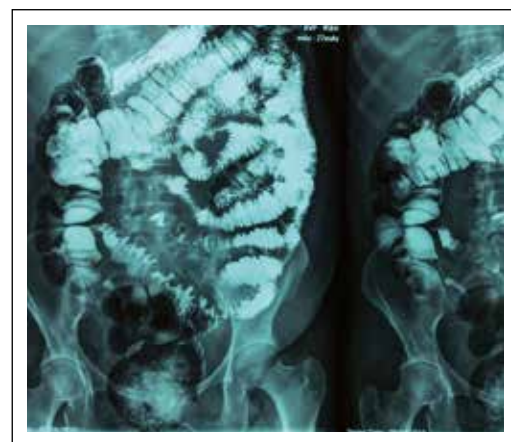
Al ingreso, la paciente se encontraba hemodinámicamente estable, tenía frecuencia cardiaca en 90 latidos por minuto, frecuencia respiratoria en 18 por minuto, afebril y con presión arterial de 110/70 mmHg, lucía pálida, adelgazada y adolorida. A la evaluación el abdomen estaba distendido y los ruidos hidroaéreos aumentados, había dolor en fosa iliaca derecha palpándose una masa heterogénea, móvil y dolorosa; signo de rebote negativo; timpanismo a la percusión y signo de la oleada negativo.

Se enfocó el caso como una paciente con diarrea crónica y a partir de ahí devinieron todos los exámenes solicitados. En el hemograma, se observó 10 710/mm<sup>3</sup> leucocitos con 25% de eosinófilos (2542/mm<sup>3</sup>), hemoglobina 14 g/dl, plaquetas 312 000/mm<sup>3</sup>, corroborándose con hemogramas posteriores. Los exámenes de heces resultaron negativos para parásitos; reacción inflamatoria; coprológico funcional; sangre oculta y BK directo en heces (x3). Los exámenes serológicos para VIH 1-2 y HTLV 1-2 séricos fueron negativos. La radiografía de tórax no mostró alteraciones y los BK directo de esputo fueron negativos (x3).

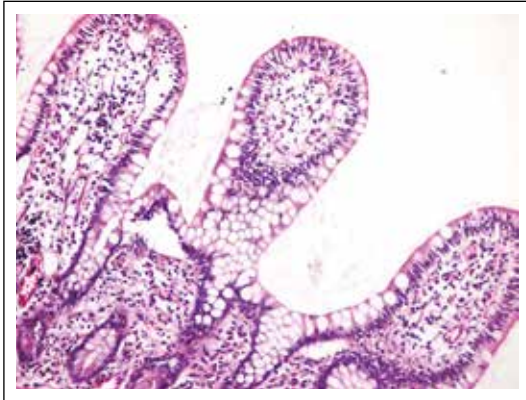
Al no tener evidencia de ascitis en el examen físico ni en las ecografías institucionales, no se planteó la realización de paracentesis, pero sí se evidenció una masa sólida en cavidad pélvica por detrás del útero que sería dependiente de ampolla rectal o sigmoides, la cual en los controles posteriores no se volvió a observar. La tomografía abdomino pélvica con contraste reveló presencia de asas intestinales distendidas de aspecto plastronado en fosa iliaca derecha (Figura 1), con edema de pared intestinal y asas levemente distendidas. La radiografía de intestino a doble contraste mostraba tránsito acelerado del contraste por las asas intestinales yeyunales e ileales, íleon terminal con irregularidad de la mucosa y pobre distensión que sugería patología inflamatoria crónica (Figura 2).



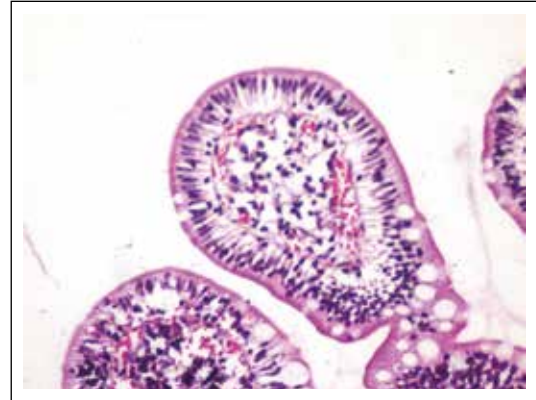
**Figure 1.** Tomografía abdomino-pélvica: muestra conglomerado de asas intestinales distendidas de aspecto plastronado en fosa iliaca derecha.



**Figure 2.** Radiografía de intestino doble contraste; muestra íleon terminal con irregularidad de la mucosa, pobre distensión y aspecto empedrado en relación a presencia de hiperplasia nodular.



**Figure 3.** Biopsia de íleon; muestra focos de eosinófilos en mucosa ileal e infiltrado inflamatorio compatible con enfermedad intestinal inflamatoria. HE 40x



**Figure 4.** Biopsia de íleon; muestra focos de eosinófilos en mucosa ileal e infiltrado inflamatorio compatible con enfermedad intestinal inflamatoria. HE 100x

La endoscopia digestiva alta mostró gastritis erosiva superficial; la biopsia de duodeno reveló duodenitis crónica moderada inespecífica con eosinofilia leve, mientras que la de cuerpo gástrico gastritis antral y corporal crónica superficial leve, negativo para *Helicobacter pylori*. Se realizaron dos colonoscopías completas; una de ellas con ileoscopia distal, observando ileitis inespecífica. La biopsia de íleon (Figura 3 y 4) mostró una arquitectura foveolar preservada con focos de acúmulos de numerosos eosinófilos, no se observó granulomas, microorganismos ni células neoplásicas, compatible con enfermedad inflamatoria intestinal inespecífica. La biopsia de colon mostró colitis crónica con agregados linfoides, abscesos de cripta y focos de eosinófilos. Tanto la biopsia de íleon como de colon resultaron negativas para tinción de PAS para parásitos.

Frente a un síndrome hipereosinofílico sin causa infecciosa aparente, se realizó un aspirado y biopsia de médula ósea ante la sospecha de un proceso linfoproliferativo, mostrando presencia de las tres series con leve incremento de células plasmáticas de carácter reactivo, eosinofilia moderada sin formas blásticas. La citometría de flujo describió una médula ósea sin incremento de blastos leucémicos y eosinofilia severa (22% del total celular evaluado) a descartar proceso reactivo versus síndrome hipereosinofílico.

Durante la evolución la paciente presentaba diariamente episodios de diarrea acuosa, aproximadamente 8-10 cámaras al día. Intermitentemente presentaba episodios de distensión abdominal y dolor intenso cólico en fosa iliaca derecha, donde al inicio se palpaba la masa antes descrita. Por ello, se solicitó evaluación por el servicio de Cirugía General quienes presuntivamente diagnosticaron en dicho momento un plastrón apendicular, indicando terapia antibiótica. En los siguientes episodios de dolor intenso a ese nivel ya no se palpaba la masa, pero

sí existía distensión abdominal marcada y ausencia de deposiciones durante 1 a 2 días que duraban los episodios, acompañados de vómitos persistentes, compatibles con cuadros suboclusivos.

Finalmente, habiéndose excluido todas las patologías más frecuentes (parasitosis, tuberculosis intestinal, neoplasia, enfermedad inflamatoria intestinal, etc.), las láminas se sometieron a una segunda revisión anatomopatológica a través del Instituto Nacional de Enfermedad Neoplásicas de Lima, quienes reafirmaron los hallazgos ya establecidos. Se solicitó entonces un dosaje de inmunoglobulina E hallándose un valor de 609,2 UI/ml (VN: 0 – 100). Con toda la evidencia, se decidió iniciar prueba terapéutica con corticoterapia ante la fuerte sospecha de una gastroenteritis eosinofílica.

Tras dos días de prednisona 40mg por día, las cámaras de diarrea bajaron en frecuencia de 10 a 3 por día, aumentando la consistencia de las deposiciones; las náuseas y los vómitos cesaron y toleraba mejor la vía oral. Para el término de la semana con el tratamiento, la diarrea había cesado por completo. En el seguimiento, no volvió a presentar diarrea; empezó a subir de peso y lucía un mejor semblante y ánimo.

## DISCUSIÓN

La gastroenteritis eosinofílica forma parte de los trastornos eosinofílicos gastrointestinales, afectando principalmente adultos entre la tercera y quinta década. A la actualidad, se han reportado más de 280 casos en la literatura científica desde el primer caso descrito por Kaijser<sup>(5)</sup>; sin embargo, dicha enfermedad puede estar subdiagnosticada. La prevalencia actualmente en Estados Unidos llega hasta 28 por 100 000 personas; a nivel nacional se han reportado 2 casos de gastroenteritis eosinofílica previos, mas no se tiene un registro de la incidencia<sup>(6,7)</sup>.

Aunque la etiología es desconocida, entre un 50 a 70% de los casos han referido historia personal o familiar de alergia a alimentos o atopia<sup>(8)</sup>; por ejemplo, Naylor et al.<sup>(9)</sup> reportó historia de alergia en 52% de una serie de 220 casos. En el caso de nuestra paciente, no refirió historia de atopia, a pesar de contar con un nivel sérico elevado de inmunoglobulina E. Si bien la presencia de este marcador puede identificarnos alguna causa alérgica, tanto este parámetro como el antecedente personal de alergia no son necesarios para el diagnóstico<sup>(10)</sup>. A raíz de estos hallazgos, así como la presencia de eosinofilia y la respuesta al tratamiento con esteroides es que se apoya la hipótesis de una reacción de hipersensibilidad tipo I a ciertos alimentos, cuyos antígenos originan degranulación de mastocitos en la pared del tracto gastrointestinal, liberando sustancias que actúan en el reclutamiento de eosinófilos y con ello, alteración en la integridad de la mucosa<sup>(11)</sup>. Sin embargo, algunos estudios no apoyan esta asociación.

La asociación con *Helicobacter pylori* no está clara. Recientes estudios han sugerido que la disminución en la infección por *Helicobacter pylori* podría predisponer a las personas a desarrollar enfermedades alérgicas debido a un desbalance entre los mecanismos mediados por Th2 (postulado en la etiología de los trastornos gastrointestinales eosinofílicos) y Th1 (predominante en la infección por *Helicobacter pylori*)<sup>(11)</sup>. En un estudio realizado en Japón, Furuta et al.<sup>(11)</sup> reportó que la prevalencia de infección por *Helicobacter pylori* fue significativamente menor en pacientes con esofagitis (EoE) y gastroenteritis eosinofílica (EGE) comparado con pacientes controles (EoE: 22,3% vs 55,5%, OR 0,22;  $p < 0,05$ / EGE: 22,7% vs 48,5%, OR 0,31;  $p < 0,05$ ). En el caso de nuestra paciente las biopsias resultaron negativas para *H. pylori*. Cabe resaltar que en nuestro país existe una alta prevalencia de infección por dicha bacteria, por lo que no podemos extrapolar la posible asociación.

El dolor abdominal y la diarrea son los síntomas más frecuentes y guardan una frecuencia de 72% y 50% respectivamente<sup>(8)</sup>. En una serie de 15 pacientes reportada por Chen et al.<sup>(12)</sup>, el dolor abdominal se encontró en un 80%, seguido de diarrea e hipoalbuminemia ( $< 3,5$  g/dL) en un 73% respectivamente, la eosinofilia periférica está presente en 80% de los casos<sup>(8)</sup>. Este mismo patrón se reconoce en nuestra paciente; sin embargo, el último parámetro no es necesario para el diagnóstico.

Los cambios radiológicos en la gastroenteritis eosinofílica son variables y/o ausentes en al menos 40% de los pacientes, por lo que no existen hallazgos patognomónicos. En una tomografía abdomino-pélvica es característico el estrechamiento nodular e irregular de los pliegues en la porción distal del estómago y proximal del intestino delgado. En el estudio baritado, se aprecia

estrechamiento luminal e irregularidades en el antro distal e intestino delgado proximal<sup>(11)</sup>. La endoscopía del tracto gastrointestinal superior con biopsia de estómago e intestino delgado realiza el diagnóstico en alrededor del 80% de pacientes; entre los hallazgos endoscópicos se incluyen cambios ulcerativos ocasionales, nodulares, friables y eritematosos<sup>(12)</sup>. En la paciente, el estudio de doble contraste mostró las características mencionadas, así como en la tomografía.

El diagnóstico definitivo se realiza a través de histopatología, siendo los hallazgos principales infiltrados eosinofílicos en la lámina propia, hiperplasia de criptas, necrosis de células epiteliales y atrofia de vellosidades. Se considera más de 25 eosinófilos por campo para el diagnóstico, aunque no hay un consenso definitivo<sup>(6)</sup>. Debido a la distribución en parches de los infiltrados, se recomienda obtener al menos 6 muestras para biopsias de áreas normales como anormales del intestino<sup>(13)</sup>. En nuestra paciente, se contó con 6 muestras (cuerpo gástrico, duodeno, íleon, colon sigmoides y ciego; y una segunda muestra de íleon distal), identificándose los infiltrados eosinofílicos en más de una.

Existen 3 subtipos según la infiltración en la pared intestinal que guardan una probable relación con el número de eosinófilos séricos; mucosa (70%), muscular (20%), serosa (10%); con un conteo aproximado de 2000 eosinófilos/uL; 1000 eosinófilos/uL; y 8000 eosinófilos/uL respectivamente<sup>(2,14)</sup>. Nuestra paciente contaba con infiltrado en mucosa íleal en las biopsias; sin embargo, dada la clínica es probable que existiera compromiso de las 3 capas, ya que presentó ascitis inicialmente y una masa en fosa iliaca derecha compatible probablemente con intususcepción como parte de los síntomas obstructivos por compromiso de la capa muscular.

Actualmente, la gastroenteritis eosinofílica se afronta desde la arista farmacológica y la higiene alimentaria. En el aspecto no farmacológico, se incluye la dieta de eliminación, que restringe la leche de vaca, huevo, trigo, gluten, productos de soya y carne de res o alimentos específicos identificados por pruebas cutáneas de sensibilidad alimentaria<sup>(2)</sup>; sin embargo, dicha medida podría fallar en prevenir recurrencias. La mayoría de los pacientes responde bien al tratamiento con corticoides remitiendo a los pocos días o semanas de iniciado el tratamiento. En un estudio de Schaefer et al.<sup>(15)</sup>, se observó mejoría histológica (descenso del número de eosinófilos) en pacientes tratados con esteroides orales por 4 semanas; sin embargo, la mayoría de pacientes recayeron tras abandonar el tratamiento, por lo que su rol como manejo a largo plazo es aún incierto. La prednisona es el fármaco de elección en dosis de 20-40 mg/día por 2 semanas; aunque la duración del tratamiento no está bien definida, se han descrito

pequeños cursos de corticoides seguidos de un curso repetido a dosis bajas para recaídas (por ejemplo, prednisona 5-10 mg/día)<sup>(9)</sup>. Otros fármacos como el cromoglicato de sodio (estabilizador de membrana de los mastocitos), ketotifeno (antihistamínico) y el montelukast (antagonista competitivo y selectivo del receptor de leucotrienos) han sido propuestos, centrándose en la hipótesis alérgica<sup>(2)</sup>. En el caso de nuestra paciente, recibió prednisona 40 mg por día con mejoría sintomática a los días de tratamiento.

**Conflicto de intereses:** Los autores declaran no tener conflicto de interés.

## REFERENCIAS BIBLIOGRÁFICAS

- Mori A, Enweluzo C, Grier D, Badireddy M. Eosinophilic gastroenteritis: review of a rare and treatable disease of the gastrointestinal tract. *Case Rep Gastroenterol*. 2013;7(2):293-8.
- Ingle SB, Hinge Ingle CR. Eosinophilic gastroenteritis: an unusual type of gastroenteritis. *World J Gastroenterol*. 2013;19(31):5061-6.
- Cağlar E. Eosinophilic gastroenteritis: the new imitator. *Turk J Gastroenterol*. 2014;25(4):460.
- Mais L, Galoo E, Nibaud A, Barba T, Pasquet F, Pavic M. [Complicated course of eosinophilic gastroenteritis: a case report and literature review]. *Rev Med Interne*. 2014;35(10):683-5. [Article in French]
- Khan S. Eosinophilic gastroenteritis. *Best Pract Res Clin Gastroenterol*. 2005;19(2):177-98.
- Yep V, Matos A, Aldave A. Gastroenteritis eosinofílica con ascitis: presentación de un caso clínico. *Rev Gastroentero Peru*. 2011;31(2):173-7.
- Salazar F, Salazar F. Gastroenteritis eosinofílica. *Rev Gastroenterol Peru*. 1995;15(2).
- Khan S, Orenstein S. Eosinophilic disorders of the gastrointestinal tract. In: Feldman M. (ed). *Sleisenger and Fordtran's Gastrointestinal and Liver Disease: Pathophysiology, Diagnosis, Management, Expert Consult Premium Edition*. 9th ed. Vol 1. Philadelphia, PA: Saunders Elsevier; 2010. p. 425-31.
- Naylor AR. Eosinophilic gastroenteritis. *Scott Med J*. 1990;35(6):163-5.
- Rothenberg ME. Eosinophilic gastrointestinal disorders (EGID). *J Allergy Clin Immunol*. 2004;113(1):11-28.
- Furuta K, Adachi K, Aimi M, Ishimura N, Sato S, Ishihara S, et al. Case-control study of association of eosinophilic gastrointestinal disorders with *Helicobacter pylori* infection in Japan. *J Clin Biochem Nutr*. 2013;53(1):60-2.
- Chen MJ, Chu CH, Lin SC, Shih SC, Wang TE. Eosinophilic gastroenteritis: Clinical experience with 15 patients. *World J Gastroenterol*. 2003;9(12):2813-6.
- Lee JH, Rhee PL, Kim JJ, Koh KC, Paik SW, Han JH, et al. The role of mucosal biopsy in the diagnosis of chronic diarrhea: value of multiple biopsies when colonoscopic finding is normal or nonspecific. *Korean J Intern Med*. 1997;12(2):182-7.
- Baig MA, Qadir A, Rasheed J. A review of eosinophilic gastroenteritis. *J Natl Med Assoc*. 2006;98(10):1616-9.
- Schaefer ET, Fitzgerald JF, Molleston JP, Croffie JM, Pfefferkorn MD, Corkins MR, et al. Comparison of oral prednisone and topical fluticasone in the treatment of eosinophilic esophagitis: a randomized trial in children. *Clin Gastroenterol Hepatol*. 2008;6(2):165-73.

### Correspondencia:

Maryleen Brigitte Muñoz Guzmán  
Parque José Acosta 179 Dpto 302 San Isidro. Lima 27, Perú.  
E-mail: maryleen.munoz.g@gmail.com