

Pancreatoduodenectomía por tumor sólido pseudopapilar de páncreas en niños

Pancreaticoduodenectomy for a solid pseudopapillary tumor of the pancreas in children

Carolina Paz Soldán Mesta^{1a}, José De Vinatea², Fernando Revoredo Rego², Gustavo Reaño², Luis Villanueva², Fritz Kometter², Jorge Tang², Mónica Uribe², Víctor Casquero Montes¹, Carlos Paz Soldán Oblitas^{3,4}, José Arenas⁵

¹ Servicio de Cirugía Pediátrica, Departamento de Pediatría, Hospital Nacional Guillermo Almenara Irigoyen. Lima, Perú.

² Cirugía de Páncreas, Bazo y Retroperitoneo, Departamento de Cirugía General, Hospital Nacional Guillermo Almenara Irigoyen. Lima, Perú.

³ Facultad de Medicina, Universidad Nacional Federico Villareal. Lima, Perú.

⁴ Servicio de Cirugía, Hospital Nacional Guillermo Almenara Irigoyen. Lima, Perú.

⁵ Servicio de Anatomía Patológica, Hospital Nacional Guillermo Almenara Irigoyen. Lima, Perú.

^a Médico Residente

Recibido: 24-6-2016

Aprobado: 12-9-2016

RESUMEN

El tumor sólido pseudopapilar de páncreas (TSP) en niños es una neoplasia rara en este grupo etareo y con bajo potencial de malignidad. Presentamos el caso de una niña de 9 años con TSP de cabeza de páncreas que fue resecado mediante una pancreatoduodenectomía (PD) con evolución favorable. La PD en centros de alto volumen de cirugías de páncreas es segura tanto en adultos como en niños.

Palabras clave: Neoplasias pancreáticas; Carcinoma papilar; Pancreatoduodenectomía; niños (fuente: DeCS BIREME).

ABSTRACT

The solid pseudopapillary tumor of the pancreas (SPT) is a rare neoplasm with low malignant potential in children. We report the case of a 9 years old child with a SPT localized in the pancreatic head. She underwent a pancreaticoduodenectomy (PD) with favorable evolution. The PD in high-volume centers is safe in both adults and children.

Keywords: Pancreatic neoplasms; Carcinoma, papillary; Pancreaticoduodenectomy; children (source: MeSH NLM).

INTRODUCCIÓN

Los tumores primarios de páncreas en niños son raros. La incidencia anual reportada en Estados Unidos es de 0,20 casos por millón, constituyendo el tumor sólido pseudopapilar (TSP) del 17-67% de tumores primarios de páncreas en niños ^(1,2).

Estos tumores pancreáticos incluyen al pancreatoblastoma (PB), el carcinoma de células acinares, el adenocarcinoma ductal, el TSP y los tumores pancreáticos neuroendocrinos (TPNE) ⁽¹⁾.

Existen numerosas denominaciones del TSP: neoplasia papilar quística, neoplasia sólida y papilar, tumor quístico papilar, neoplasia epitelial papilar, neoplasia epitelial quística papilar, carcinoma quístico papilar, neoplasia epitelial sólida y papilar y tumor de Frantz, siendo la de tumor sólido pseudopapilar la aceptada por la Organización Mundial de la Salud (OMS) ⁽³⁾. Desde 1996, año en que se incorpora este tumor en la clasificación de la OMS, la descripción clínica, radiológica y patológica de esta entidad se ha incrementado notablemente ⁽⁴⁾.

Los síntomas usualmente no son específicos y los reportados con mayor frecuencia son: dolor abdominal, masa abdominal y sensación de llenura. Con menor frecuencia se ha descrito obstrucción intestinal, anemia, ictericia, pancreatitis, obstrucción biliar o ruptura traumática con hemoperitoneo. En niños, la presentación clínica reportada con mayor frecuencia es una masa palpable ⁽⁵⁾.

El TSP es usualmente un tumor pancreático localizado; sin embargo, se ha reportado que del 10 al 15% de pacientes adultos presentan metástasis, con un incremento en adultos mayores y pacientes de sexo masculino. En niños el comportamiento maligno es alrededor del 13%. De acuerdo con la clasificación de la OMS, los criterios de malignidad son: compromiso vascular, invasión perineural, y metástasis. La metástasis ocurre de manera más frecuente en el hígado, nódulos linfáticos y diseminación peritoneal ⁽⁶⁾.

El tratamiento de elección es la resección quirúrgica radical con márgenes libres, aún en casos de metástasis o invasión local ⁽⁷⁾.

Citar como: Paz Soldán Mesta C, De Vinatea J, Revoredo Rego F, Reaño G, Villanueva L, Kometter F, et al. Pancreatoduodenectomía por tumor sólido pseudopapilar de páncreas en niños. *Rev Gastroenterol Peru.* 2017;37(1):71-6

La mortalidad post operatoria reportada en pacientes pediátricos es de 0% ^(3,8). El pronóstico es excelente con un margen de supervivencia de 97% a los 5 años ⁽⁹⁾. La tasa de recidiva local es inferior al 10 % y por lo general se produce dentro de 4 años después de la cirugía ⁽⁷⁾.

En los últimos 15 años, se han reportado 290 casos de TSP en menores de 18 años ^(1,3,8-27), de los cuales 103 (35,5%) fueron manejados con pancreatoduodenectomía (PD).

La PD se realiza para tratar las neoplasias de la cabeza de páncreas, duodeno, ampolla de Váter y vía biliar distal ⁽²⁷⁾. Debido a la infrecuencia de este tipo de neoplasias, en niños, es un procedimiento que rara vez se realiza en este grupo poblacional.

Dada la inusual presentación del TSP en este grupo etario, así como el procedimiento quirúrgico realizado (PD), es que presentamos el siguiente caso.

CASO CLÍNICO

Presentamos el caso de una niña de 9 años, que ingresa a Emergencia del Hospital, con historia de 5 días de enfermedad, caracterizado por dolor abdominal en cuadrante superior derecho, asociado a vómitos e hiporexia.

Al ingreso, se evidencia dolor abdominal a la palpación profunda en el cuadrante superior derecho, no palpándose masa. Los exámenes de laboratorio mostraron leucocitosis, amilasa, lipasa, glucosa, urea, creatinina y perfil hepático dentro de valores normales. Marcadores tumorales AFP, CA19.9, CEA, Ca 125 y DHL negativos.

Al realizarle una ecografía se evidencia a nivel de epigastrio una masa sólida ovoidea heterogénea de

contornos definidos, con escaso flujo periférico que mide 66x52 mm a descartar un proceso neoproliferativo. Se decide ampliar estudio con una tomografía axial computarizada abdominal encontrándose una tumoración heterogénea de bordes regulares adyacente a segunda porción de duodeno y cabeza de páncreas. Posteriormente se realiza una Resonancia Magnética Nuclear (RMN) de abdomen concluyendo: lesión de aspecto tumoral sólido quística en cabeza de páncreas a considerar posibilidad de tumor de Frantz vs cistoadenoma mucinoso complicado (Figura 1).

Se le realizó una PD con resección pilórica. La reconstrucción se realizó en doble asa: pancreatoyeyuno anastomosis (termino lateral, ducto mucosa con la técnica de Blumgart modificada), hepático-yeyuno-anastomosis (término lateral), gastroyeyuno- anastomosis (término lateral), yeyunoanastomosis (pie de asa).

En la exploración quirúrgica se encontró una tumoración expansiva de 7x6 cm encapsulada no infiltrante de cabeza de páncreas. Se identificaron múltiples adenopatías blandas de grupo VIII y XII sin sospecha de infiltración. No se detectaron metástasis hepáticas ni peritoneales ni ascitis. El páncreas remanente fue de consistencia blanda. El conducto de Wirsung midió 1,5 mm, colédoco de 6 mm, con contenido de bilis clara y vesícula de paredes delgadas, sin cálculos.

En el examen histopatológico de cabeza de páncreas se evidenció una tumoración encapsulada sólida parda amarillenta con áreas de necrosis de 5x4,8x4,5 cm en contacto con colédoco, ampolla y pared duodenal sin infiltrarla macroscópicamente y a 1 cm de borde quirúrgico coledociano (Figura 2).

En la inmunohistoquímica se obtuvieron resultados con vimentina positivo, sinaptofisina positivo débil focal,

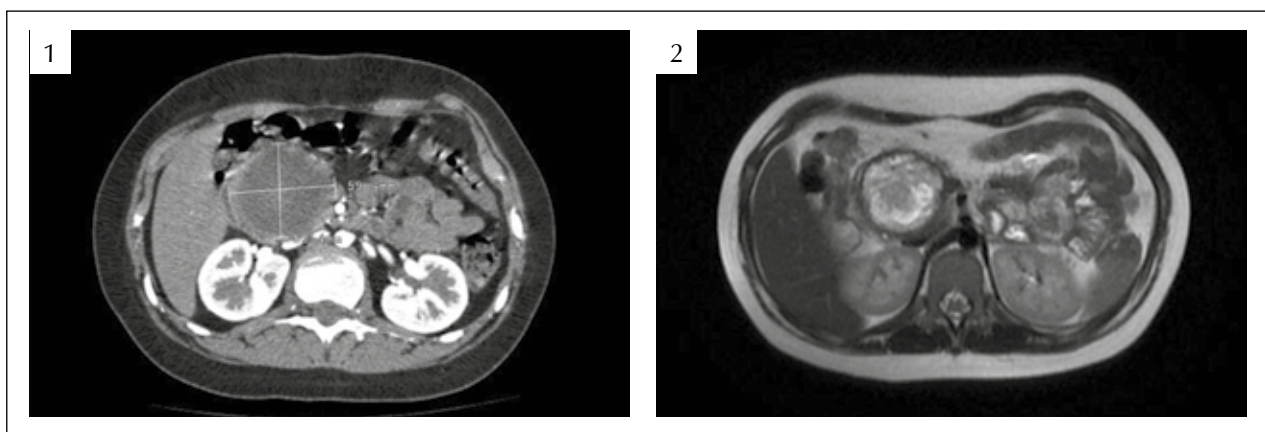


Figura 1. (1) Tomografía axial computarizada: Tumoración a nivel de la cabeza y del proceso uncinado pancreático engrosada, que a la inyección de la sustancia de contraste, dicha tumoración muestra incremento de su densidad a nivel capsular. (2) RMN: Se evidencia una masa bien circunscrita en la cabeza del páncreas, con moderado realce de los componentes sólidos del tumor y un halo periférico.

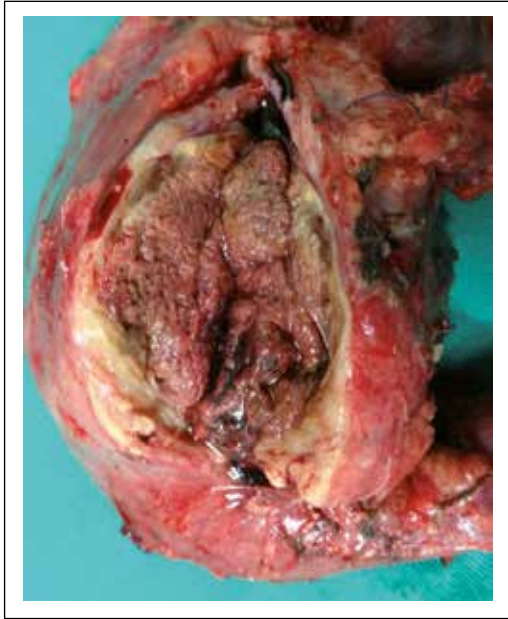

Figura 2. Tumoración de patrón de crecimiento expansivo, bien circunscrita, con extensa necrosis y hemorragia rodeada por tejido amarillento fibroso en sus bordes.

panqueratina y e-caderina negativo. La neoplasia tuvo un patrón de crecimiento expansivo, con extensa necrosis isquémica, rodeado por pseudocápsula fibrosa gruesa incompleta. Hubo invasión perineural focal, sin invasión vascular. Bordes de sección de estómago, duodeno, páncreas y colédoco libres de neoplasia. Se encontraron 30 ganglios linfáticos regionales libres de neoplasia (Figura 3).

Luego de la cirugía, en el post operatorio 1° día, la paciente presentó valores de amilasa sérica de 189 UI y lipasa 487 UI. Los valores de amilasa en drenes 1 y 2 fueron de 10 152 UI y 7297 UI, valores que disminuyen en el post operatorio 3° a 192 UI y 193 UI respectivamente. Se le retiraron los drenes al 4° día. La paciente inició tolerancia oral al 5° día del postoperatorio y fue dada de alta al 9° día, con buena tolerancia oral y leve dolor en la región operatoria.

DISCUSIÓN

Se han reportado diversas series de TSP en pacientes pediátricos. De los 290 casos de TSP en menores de 18 años, 242 (83%) corresponden al sexo femenino y 48 (17%) al sexo masculino, porcentajes que se aproximan al estudio en adultos por Papavramidis y cols.; 91% mujeres y 9% hombres (28). El paciente de menor edad con diagnóstico de TSP en cabeza de páncreas y PD fue reportado por Park y cols. teniendo 9 años, no presentando complicaciones postoperatorias ni metástasis, con un seguimiento de 27 años (26). En nuestro medio se han reportado 3 series de TSP, de los cuales 15 pacientes fueron menores de 20 años (29-31).

En cuanto a la presentación clínica, Lee y cols. demuestran una diferencia significativa de los síntomas entre adultos y niños. En adultos, el hallazgo incidental es más frecuente (38,3%), seguido de dolor abdominal (34%), mientras que en niños el TSP más frecuentemente se presenta como una masa palpable (60%), seguido de dolor abdominal (33,3%) (12).

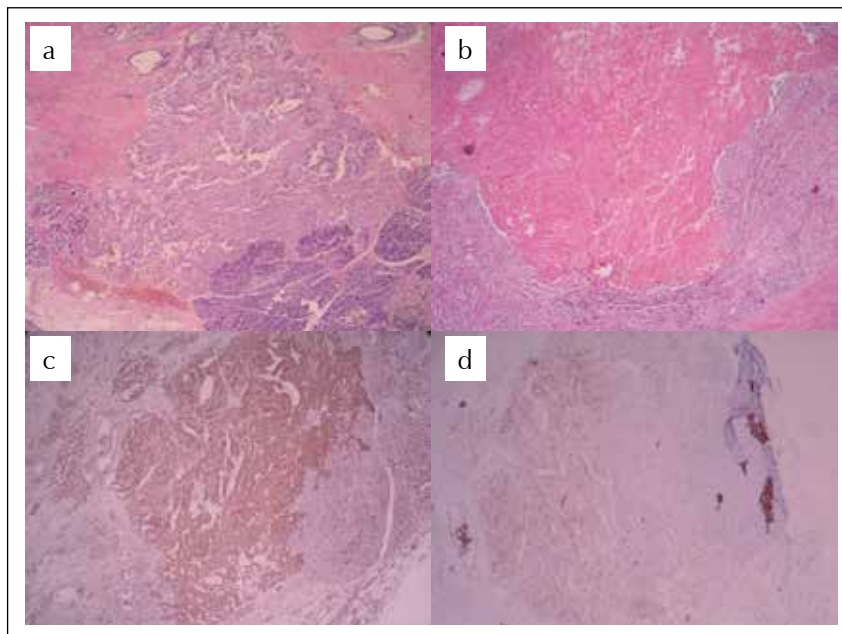


Figura 3. (a) Escasas áreas de tumor viable, infiltrando el tejido pancreático adyacente. (b) Extensas zonas de necrosis rodeadas por tejido fibroso. (c) Tinciones de inmunohistoquímica para vimentina positiva. (d) Sinaptofisina débil y focalmente positiva.

El TSP es a menudo diagnosticado con estudios de imágenes como ecografía o tomografía de abdomen, que muestran una masa compleja bien encapsulada con componente sólido y quístico, así como hemorragia sin septos internos ⁽⁷⁾.

En el caso de la paciente, se llegó al diagnóstico con ayuda de la RMN, en la que se encontró una formación heterogénea localizada en la cabeza del páncreas, con componente nodular interno, bordes regulares con edema periférico, hipointenso en T1 y con focos hiperintensos internos en T2, compatible con un TSP.

La localización del TSP en niños difiere a la de los adultos, siendo la cabeza del páncreas (66,7%) la más frecuente en niños, mientras que en adultos se localiza con mayor frecuencia en cola (35,9%) ^(11,28). En el caso de nuestra paciente, la tumoración estuvo localizada en la cabeza del páncreas.

El diagnóstico diferencial más importante durante la infancia debe ser con el pancreatoblastoma, que es más agresivo y se encuentra generalmente en pacientes menores de 10 años, de cualquier sexo. Otro diagnóstico diferencial son los tumores pancreáticos neuroendocrinos (TPNE), que pueden ser funcionantes o no y que generalmente están asociados con síndromes genéticos como las Neoplasias Endocrinas Múltiples (MEN). Se debe tener en cuenta también a los quistes pancreáticos o pseudoquistes hemorrágicos congénitos ^(1,9).

A la paciente, se le realizó una PD, con resección pilórica, a cargo del Servicio de Cirugía de Páncreas con apoyo del Servicio de Cirugía Pediátrica. Actualmente el Servicio de Cirugía de Páncreas del HNGAI realiza 35 duodenopancreatotomías al año en pacientes adultos, con una morbilidad de 36% y mortalidad de 6% (datos no publicados).

Un elemento importante para realizar una PD en los niños es la preservación del píloro con el fin de conservar la función gástrica. Aunque todavía es materia de debate en la literatura, el procedimiento de preservación de píloro se asocia con una reducción de la incidencia tanto del síndrome de dumping, diarrea y gastritis por reflujo biliar, además de mejorar el estado nutricional postoperatorio. Sin embargo, el retardo del vaciamiento gástrico después de una PD preservadora de píloro es una complicación frecuente y frustrante. Frente a este problema, Kawai publicó una técnica que consiste en seccionar el estómago adyacente al píloro (resección pilórica) preservando más del 95% del estómago. Esta técnica ha sido adoptada hace varios años por el Servicio de Cirugía de Páncreas del HNGAI con muy buenos resultados ⁽³²⁾.

Resecando el píloro queda el problema del reflujo biliar, hecho que ha sido descrito como una condición

pre maligna. El reflujo biliar en el estómago remanente, altera el microambiente en la zona de la anastomosis gastroentérica. El carcinoma evolucionaría en esta zona como resultado final de una serie de transformaciones celulares mutagénicas a largo plazo, que van desde la gastritis atrófica con metaplasia pasando por displasia a carcinoma invasor ⁽³³⁾.

En la paciente, considerando su expectativa de vida, se realizó la reconstrucción en doble asa (Y de Roux), con resección pilórica. De esta manera evitamos el efecto nocivo del reflujo biliar a largo plazo y al reseca el píloro evitamos el vaciamiento gástrico retardado.

En el estudio de Dasgupta y Jim demuestran que no hay diferencia entre la PD en adultos y niños, respecto a tiempo de cirugía, tiempo de admisión y mortalidad ⁽³⁴⁾. En el seguimiento a largo plazo en niños, Park y cols. encontraron que el crecimiento y el estado nutricional no se ven afectados luego de la PD (seguimiento de 10 años) ⁽²⁶⁾.

La morbilidad en pacientes pediátricos post operados de PD va de 0 a 33%, siendo la más frecuente, la fistula pancreática, seguida de pancreatitis, vaciamiento gástrico retardado, ileo intestinal, colección intraabdominal, sangrado, infección de herida operatoria, trombosis de la vena porta, entre otras ^(1,3,8-27).

Si bien es cierto, en la paciente, la amilasa en drenes del primer día del post operatorio estuvieron altos, al tercer día estos valores se normalizaron.

La cirugía radical en esta patología sigue siendo una piedra angular, existen algunos reportes como el de Rojas y cols. que sugieren que las resecciones locales como la enucleación del tumor, cuando es factible, es preferible a las cirugías radicales lográndose buena sobrevida a largo plazo ⁽¹⁾.

La patogenia y el origen del TSP son aún poco claras. El comportamiento inmuohistoquímico no revela una clara relación del fenotipo con algún linaje definido de células pancreáticas, sugiriendo que quizás este tumor se origina de las células madre pluripotenciales o de las células centro acinares o de las células ductales ⁽³⁾. Otra hipótesis es que el TSP se origina de alguna cadena de células relacionadas a las ováricas, que pudieran haberse adjuntado al parénquima pancreático durante la embriogénesis temprana ⁽²⁹⁾.

Inmunoquímicamente, el TSP es positivo para vimentina, α -1-antitripsina, α -1-antiquimiotripsina y enolasa neuronal específica. También muestra inmunoreactividad débil y focal para citoqueratina y sinaptofisina. Otros marcadores que pueden utilizarse para el diagnóstico son: galectina 3, β -catenina, DC99 y receptores de progesterona ^(35,36). En el caso

de la paciente, tuvo resultados de vimentina positivo, sinaptofisina positivo débil focal, panqueratina y e-caderina negativo.

La paciente, fue dada de alta a los 9 días de la cirugía, sin cursar con ninguna complicación en el postoperatorio inmediato, siendo controlada por consultorio externo con un seguimiento a la actualidad de 1 año.

El rol de la neoadyuvancia en TSP es controversial. Se ha descrito el uso de radioterapia y la radiofrecuencia, para tumores irresecables, así como el uso de la quimioterapia adyuvante para recurrencias tempranas no resecables, con buenos resultados⁽³⁶⁾.

Debido a que el TSP en niños es extremadamente raro, su manejo debería ser multidisciplinario. La colaboración entre el cirujano pediatra y un cirujano experimentado Hepatopancreatobiliar (HPB) es una piedra angular en el manejo de esta patología. El conocimiento de la fisiología de este grupo etario, por parte del cirujano pediatra y la experiencia de un cirujano HPB, beneficiará definitivamente al paciente.

Conclusión

El TSP es infrecuente en pacientes pediátricos, y la cirugía sigue siendo el tratamiento de elección, con muy buen pronóstico. La PD en este grupo etario es segura si se realiza en un centro especializado con alto volumen de cirugía de páncreas.

REFERENCIAS BIBLIOGRÁFICAS

- Rojas Y, Warneke CL, Dhamne CA, Tsao K, Nuchtern JG, Lally KP, et al. Primary malignant pancreatic neoplasms in children and adolescents: a 20 years experience. *J Pediatr Surg.* 2012;47(12):2199-204.
- Roganovic J, Matijasic N, Jonjic N. Pediatric solid pseudopapillary neoplasm of the pancreas – Case report and literature review. *Ann Clin Pathol.* 2015;3(1):1044.
- Escobar MA, Bond AJ, Schopp J. Solid pseudopapillary tumour (Frantz's tumour) of the pancreas in childhood. *BMJ Case Rep.* 2014;2014:bcr2013200889.
- Reddy S, Cameron JL, Scudiere J, Hruban RH, Fishman EK, Ahuja N, et al. Surgical management of solid-pseudopapillary neoplasms of the pancreas (Franz or Hamoudi Tumors): a large single-institutional series. *J Am Coll Surg.* 2009;208(5):950-7.
- Romics L, Oláh A, Belágyi T, Hajdú N, Gyurus P, Ruzinkó V. Solid pseudopapillary neoplasm of the pancreas—proposed algorithms for diagnosis and surgical treatment. *Langenbecks Arch Surg.* 2010;395(6):747-55.
- Parelkar SV, Oak SN, Kapadnis SP, Sanghvi BV, Joshi PB, Sathe P, et al. Solid pseudo papillary tumor of the pancreas: an unusual tumor in children. *J Indian Assoc Pediatr Surg.* 2013;18(1):38-40.
- Yu PF, Hu ZH, Wang XB, Guo JM, Cheng XD, Zhang YL, et al. Solid pseudopapillary tumor of the pancreas: a review of 553 cases in Chinese literatura. *World J Gastroenterol.* 2010;16(10):1209-14.
- Choi SH, Kim SM, Oh JT, Park JY, Seo JM, Lee SK. Solid pseudopapillary tumor of the pancreas: a multicenter study of 23 pediatric cases. *J Pediatr Surg.* 2006;41(12):1992-5.
- Zampieri N, Schiavo N, Capelli P, Scarpa A, Bassi C, Camoglio FS. Pseudopapillary tumor in pediatric age: clinical and surgical management. *Pediatr Surg Int.* 2011;27(12):1271-5.
- Park JY, Kim JG, Park J. Solid pseudopapillary tumor of the pancreas in children: 15-year experience at a single institution with assays using an immunohistochemical panel. *Ann Surg Treat Res.* 2014;86(3):130-5.
- Zhou H, Cheng W, Lau KY. Solid-cystic papillary tumor of the pancreas in children. *Pediatr Surg Int.* 2001;17(8):614-20.
- Lee SE, Jang JY, Hwang DW, Park KW, Kim SW. Clinical features and outcome of solid pseudopapillary neoplasm differences between adults and children. *Arch Surg.* 2008;143(12):1218-21.
- Acuña R, Soto P, Muñoz V. Tumor Sólido pseudopapilar de páncreas. Reporte de un caso. *Rev Chil Pediatr.* 2008;79(4):404-8.
- Campanile M, Nicolas A, Lebel S, Delarue A, Guys JM, de Lagausie P. Frantz's tumor: is mutilating surgery always justified in young patients? *Surg Oncol.* 2011;20(2):121-5.
- Hager T, Königsrainer A, Gassner I, Klein-Franke A, Sergi C, Hager J. Solid pseudopapillary tumor of the pancreas in a 12-year-old girl – 7 years follow-up and histopathological reevaluation: Case report and subject review. *Eur Surg.* 2010;42(2):96-102.
- Hwang J, Kim D, Kim S. Solid Pseudopapillary of the pancreas in children. Can we predict malignancy? *J Pediatr Surg.* 2014;49(12):1730-3.
- Korlacki W, Dzielicki J, Grabowski A. Laparoscopic distal pancreatectomy in children with solid pseudopapillary tumour (Frantz tumour) – a report of two cases and review of the literatura. *Videosurgery and Other Mini Invasive Techniques.* 2010;5(2):65-69.
- Meyer S, Aliani N, Graf H, Bonkhoff H, Schneider G, Reinhard H. [Solid-pseudopapillary tumor of the pancreas in a 9-year-old girl]. *Klin Pdiatr.* 2002;214(5):316-8. [Article in German]
- Muller C, Guerin F, Goldzmidt D. Pancreatic Resection for solid or cystic pancreatic masses in children. *J Pediatr Gastroenterol Nutr.* 2012;54(3):369-73.
- Nachulewicz P, Rogowski B, Obel M, Woźniak J. Central Pancreatectomy as good solution in Frantz tumor resection. *Medicine.* 2015;94(29):e1165.
- Senthilnathan P, Patel N, Nalankilli VP, Palanivelu C, Parthasarathi R, Praveenraj P. Laparoscopic pylorus preserving pancreatic duodenectomy in paediatric age for solid pseudopapillary neoplasm of the head of the pancreas. *Pancreatol.* 2014;14(6):550-2.
- Shorter NA, Glick RD, Klimstra DS, Brennan MF, Laquaglia MP. Malignant pancreatic tumors in childhood and adolescence: the memorial sloan-kettering experience, 1967 to present. *J Pediatr Surg.* 2002;37(6):887-92.
- Słowik-Moczydłowska Z, Gogolewski M, Yaqoub S, Piotrowska A, Kamiński A. Solid pseudopapillary tumor of the pancreas (Frantz's tumor): two case reports and a review of the literatura. *J Med Case Rep.* 2015;20(9):268.
- Zganjer M, Cigit I, Cizmic A, Kocman B, Zganjer V. Frantz tumor - Pseudopapillary cystic neoplasm of the pancreas in children: report of two patients. *Acta Med Sal.* 2011;40(1):35-8.
- Morita K, Urushihara N, Fukumoto K, Miyano G, Yamoto M, Nouse H, et al. Solid pseudopapillary tumor of the pancreas in children: surgical intervention strategies based on pathological findings. *Pediatr Surg Int.* 2014;30(3):253-7.
- Park HH, Kim HY, Jung SE, Lee SC, Park KW. Long-term functional outcomes of PPPD in children – Nutritional status, pancreatic function, GI function and QOL. *J Pediatr Surg.* 2016;51(3):398-402.
- Ambrosio G, Prete L, Grimaldi C, Bertocchini A, Lo Zupone C, Monti L, et al. Pancreaticoduodenectomy for malignancies in children. *J Pediatr Surg.* 2014;49(4):534-8.
- Papavramidis T, Papavramidis S. Solid Pseudopapillary Tumors of the pancreas: Review of 718 patients reported in English literatura. *J Am Coll Surg.* 2005;200(6):965-72.
- Targarona J, Poggi L, Garatea R, Romero C, Rosamedina JS, Lora A, et al. Tumores sólidos pseudopapilares de páncreas

- reporte de 7 casos y revisión de la literatura. *Rev Gastroenterol Peru.* 2007;27(2):185-90.
30. Abad M, Sanchez Lihon J, Zapata JC. Tumor sólido pseudopapilar de páncreas en el Instituto Nacional de Enfermedades Neoplásica. *Rev Gastroenterol Peru.* 2008;28(4):356-61.
31. Reaño G, De Vinatea J, Arenas J, Kometter F, Villanueva L, González E, et al. Tumor sólido pseudopapilar del páncreas: ¿una neoplasia de bajo potencial maligno? *Rev Gastroenterol Peru.* 2011;31(1):61-71.
32. Kawai M, Tani M, Hirono S, Miyazawa M, Shimizu A, Uchiyama K, et al. Pylorus ring resection reduces delayed gastric emptying in patients undergoing pancreatoduodenectomy. A prospective, randomized controlled trial of pylorus resecting versus pylorus preserving pancreatoduodenectomy. *Ann Surg.* 2011;253(3):495-501.
33. Sitarz R, Maciejewski R, Polkowski WP, Offerhaus GJ. Gastroenterostoma after Billroth antrectomy as a premalignant condition. *World J Gastroenterol.* 2012;7;18(25):3201-6.
34. Dasgupta R, Kim PCW. Relationship between surgical volume and clinical outcome: should pediatric surgeons be doing pancreaticoduodenectomies? *J Pediatr Surg.* 2005;40(5):793-6.
35. Chakhachiro ZI, Zaatari G. Solid pseudopapillary neoplasm: A pancreatic enigma. *Arch Pathol Lab Med.* 2009;133(12):1989-93.
36. Laje P, Bhatti TR, Adzick NS. Soli pseudopapillary neoplasm of the páncreas in children. A 15 – year experience and the identification of a unique immunohistochemical marker. *J Pediatr Surg.* 2013;48(10):2054-60.

Correspondencia:

Carolina Paz Soldán Mesta

E-mail: carolina_pazsoldan_mesta@hotmail.com