

# Hipertensión portal no cirrótica por didanosina. Un caso infrecuente

Non-cirrhotic portal hypertension due to didanosine. A rare case

María T. Gamero<sup>1</sup>, María Susana Gallardo<sup>1</sup>, Víctor Aguilar<sup>2</sup>, Eduar Bravo<sup>1,3</sup>, Julissa Guevara<sup>1,3</sup>, Fernando Mejía<sup>1,2</sup>

<sup>1</sup> Facultad de Medicina, Alberto Hurtado, Universidad Peruana Cayetano Heredia. Lima, Perú.

<sup>2</sup> Departamento de Gastroenterología, Hospital Antonio Lorena. Cusco, Perú.

<sup>3</sup> Departamento de Gastroenterología, Hospital Nacional Cayetano Heredia. Lima, Perú.

<sup>4</sup> Instituto de Medicina Tropical Alexander von Humboldt, Hospital Nacional Cayetano Heredia. Lima, Perú.

Recibido: 19-11-2015

Aprobado: 7-5-2016

## RESUMEN

El compromiso hepático es usualmente visto en pacientes con infección por el virus de inmunodeficiencia humana (VIH), sobretodo en pacientes coinfectados con el virus de la hepatitis B o C, con el abuso de alcohol, etc. Sin embargo, existe un grupo de pacientes que desarrolla compromiso hepático e hipertensión portal de causa no específica. La hipertensión portal no cirrótica (HPNC) es un desorden hepático descrito recientemente, potencialmente grave, que ha sido reportado en pacientes infectados por el VIH con terapia antirretroviral de gran actividad (TARGA), específicamente didanosina (DDI). La fisiopatología involucra al agente infeccioso (VIH) y a su tratamiento (TARGA), pues ambas generan una venulopatía prehepática portal. Además, la infección por el VIH genera un estado protrombótico por deficiencia de proteína S conllevando a la obliteración de pequeñas vénulas hepáticas. Se ha postulado a la didanosina como un cofactor en la patogénesis del HPNC. Todo ello conlleva a que en muchas de las biopsias hepáticas se evidencie una hiperplasia nodular regenerativa. Se reporta el caso de una paciente con infección del VIH y en tratamiento con DDI de larga data que debuta con hemorragia digestiva alta (HDA) y ascitis como consecuencia de la HPNC, cuyo diagnóstico fue corroborado por biopsia. No existe reporte de casos del tema en nuestro país.

**Palabras clave:** Hipertensión portal; VIH; Didanosina; Hemorragia gastrointestinal (fuente: DeCS BIREME).

## ABSTRACT

Liver involvement is usually seen in patients infected with the human immunodeficiency virus (HIV), especially in patients coinfecting with hepatitis B or C, in alcohol abuse, etc. However, there is a group of patients who develop liver involvement and portal hypertension of unspecified cause. Non-cirrhotic portal hypertension (NCPH) is a liver disorder recently described, but potentially serious. It has been reported in HIV-infected patients with highly active antiretroviral therapy (HAART), specifically didanosine (DDI). The pathophysiology involves the infectious agent (HIV) and its treatment (HAART), since both generate a pre-hepatic portal venulopathy. Similarly, HIV infection produces a prothrombotic state by protein S deficiency leading to the obliteration of small hepatic venules. It has been postulated that DDI as a cofactor in the pathogenesis of NCPH. All this leads that many of the liver biopsies show nodular regenerative hyperplasia. We present the case of a HIV-infected patient who was treated with a longstanding DDI. She developed upper gastrointestinal bleeding (UGB) and ascites due to NCPH, whose diagnosis was confirmed by biopsy. However, there is no similar study in our country.

**Keywords:** Hypertension, portal; HIV; Didanosine; Gastrointestinal hemorrhage (source: MeSH NLM).

## INTRODUCCIÓN

La enfermedad hepática en los pacientes con infección por el VIH es una causa importante de morbimortalidad <sup>(1)</sup>. Con la introducción del uso del TARGA, infecciones crónicas como hepatitis B o C, medicamentos hepatotóxicos, abuso de alcohol y enfermedad de hígado graso han cobrado mayor importancia como etiología de dicho compromiso hepático <sup>(1)</sup>. Sin embargo, en algunos casos, la etiología sigue siendo incierta <sup>(1,2)</sup>.

La HPNC es una condición clínica emergente, reportada en pacientes con la infección del VIH en

TARGA, especialmente con el uso de DDI <sup>(3)</sup>, que consiste en aumento de la presión de la vena porta en ausencia de cirrosis <sup>(4)</sup>. La fisiopatología no está del todo definida; sin embargo, tanto el agente infeccioso (VIH) como el tratamiento (DDI) están involucradas ya que ambas generan una venulopatía prehepática portal. Asimismo, el VIH genera un estado protrombótico por deficiencia de proteína S, contribuyendo a la obliteración de vénulas hepáticas pequeñas <sup>(4)</sup>. Por ello, se ha propuesto a dicho fármaco como un factor de riesgo independiente para el desarrollo de HPNC en pacientes con VIH (OR: 3,4; 95% CI, 1,5-8,1) <sup>(5)</sup>. Por tal motivo, en el 2010, la FDA publica una alerta sobre casos relacionados de HPNC con el uso de DDI <sup>(6)</sup>.

Se presenta el caso de una paciente con infección por VIH en tratamiento con DDI de larga data que debuta con un cuadro clínico de HDA y ascitis como consecuencia de la HPNC. No existe reporte de casos del tema en nuestro país.

## CASO CLÍNICO

Mujer de 39 años con infección por el virus de inmunodeficiencia humana (VIH) desde hace 5 años en tratamiento antirretroviral con lamivudina (3TC), efavirenz (EFV) y didanosina (DDI) y carga viral inicial de 18 000 copias/ml, cifra de linfocitos CD4+ de 75 células/uL y exámenes hepáticos dentro de límites normales.

Acude por emergencia con tiempo de enfermedad de un mes caracterizado por dolor abdominal, aumento de perímetro abdominal y edemas de miembros inferiores. Negaba hábitos nocivos incluyendo consumo de alcohol. Al examen físico, se encontró palidez cutánea y de mucosa asociado a abdomen distendido con matidez en flancos. No visceromegalia ni otros estigmas hepáticos. Resto del examen físico no contributorio. Paciente niega antecedentes de trombosis venosa profunda ni antecedentes familiares de cuadro protrombótico. Los exámenes hematológicos mostraron anemia normocítica (hemoglobina 9 mg/dL) e INR en 1,23. El perfil hepático mostró elevación de aspartato aminotransferasa (TGO: 70 U/L, VN: 8-20 U/L), de alanina-aminotransferasa (TGP: 54 U/L, VN: 8-20 U/L), fosfatasa alcalina (FA: 859 U/L, VN: 20-70 U/L) y gamma-glutamil transpeptidasa (GGT: 226 U/L, VN: 40-78 U/L). Los niveles de proteínas totales, albúmina, bilirrubinas, DHL, función renal y electrolitos estuvieron dentro de límites normales. En la ecografía abdominal se encontró hepatoesplenomegalia con un volumen de líquido libre de 1 700 cc; y en la ecografía abdominal doppler, se evidenció flujometría portal, suprahepática y cava de morfología conservada. Se estudió el líquido ascítico, evidenciándose leucocitos=550 con 90% LMN, glucosa=115 mg/dL, proteínas= 2,9 g/

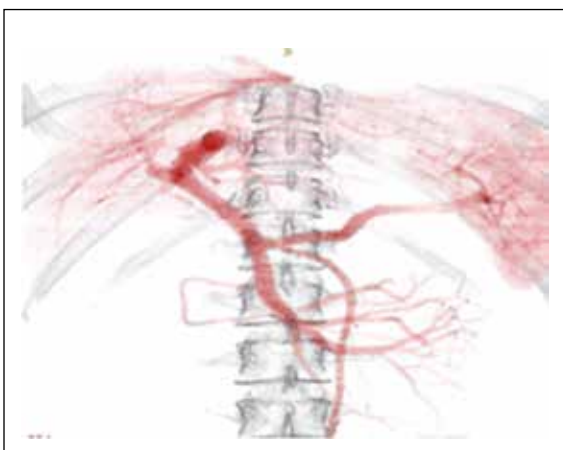
dL, albumina=1,2 g/dL, con GASA=2,5 y BK x3 (-). Asimismo, la serología para virus hepatótrofos (VHA, VHB, VHC) negativos como también los estudios para autoinmunidad (ANA, ASMA y AMA). La ecocardiografía transtorácica estuvo dentro de límites normales, y en la AngioTEM no se evidenció signos de trombosis a nivel de vena porta ni esplénica (Figura 1).

Durante su hospitalización, la paciente presentó un cuadro de hemorragia digestiva alta (HDA). La endoscopia digestiva alta reveló signos de hipertensión portal (HP) con várices esofágicas grandes sin estigmas de sangrado y várices gástricas del tipo GOV2 con evidencia de sangrado reciente y gastropatía hipertensiva (Figura 2). Se optó por terapia endoscópica con material adhesivo: N-butyl-cyanoacrilato para el manejo de las varices gástricas.

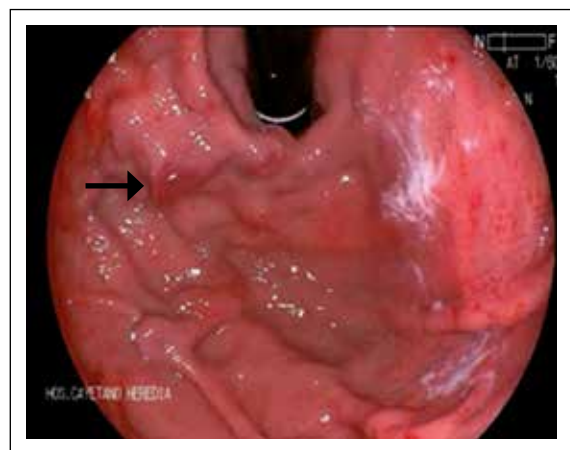
Con los hallazgos tanto clínicos, laboratoriales y endoscópicos previamente descritos, se planteó hipertensión portal de etiología a determinar debido a la ascitis hipertensiva con proteínas elevadas más HDA por varices esófago-gástricas.

Se realizó una biopsia hepática laparoscópica donde se halló 10 espacios porta ligeramente expandidos con escasas células inflamatorias y no puentes fibrosos. Asimismo, el parénquima hepático estaba distribuido en patrón nodular con aéreas de degeneración balonzante y ocasionalmente hepatocitos apoptóticos con zonas de nódulos de regeneración, así como leve fibrosis alrededor de vena central y portal. No se observaron células neoplásicas. Dichos hallazgos compatibles con hepatopatía tóxica asociada a medicamentos (Figura 3). Se decide cambio de DDI por abacavir, manteniendo el resto del esquema antirretroviral.

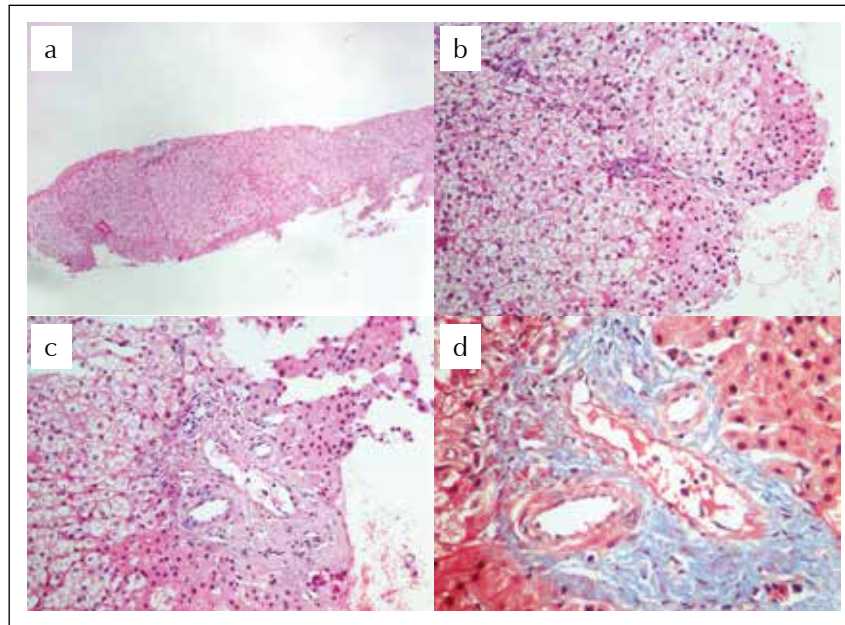
Durante la evolución, la paciente presentó múltiples cuadros de HDA y ascitis refractaria a tratamiento a pesar de tratamiento profiláctico secundario con



**Figura 1.** En la angioTEM no se observa signos de trombosis nivel de vena porta ni vena esplénica.



**Figura 2.** En la endoscopia alta, se observa varices gástricas GOV 2, con estigma de sangrado.



**Figura 3.** Biopsia hepática. (A) HE x10: parénquima hepático con preservación de arquitectural y marcada dilatación sinusoidal. (B) HE x 40: degeneración balonizante y algunos hepatocitos apoptóticos. (C) HE x 40: espacio porta con importante esclerosis perivenular portal sin evidencia de inflamación y dilatación sinusoidal. (D) Tricrómico de Masson x 40: resalta la fibrosis perivenular.

propranolol y de haber recibido en varias ocasiones terapia con cianocrilato. Se decide realizar la colocación de TIPS pero no fue viable por presencia de trombosis de vena porta, hallazgo de novo que no se evidenció en la angioTEM y en el doppler previo. No se realizó pruebas compatibles con estado procoagulante (proteína C, S y antitrombina III) debido a problemas económicos. Asimismo, no se instauró tratamiento de anticoagulación oral debido a los sangrados recurrentes. Además, por deterioro clínico de la paciente, se decidió no realizar manejo con derivación quirúrgica.

La paciente evolucionó desfavorable y falleció durante el seguimiento al año siguiente.

## DISCUSIÓN

El pronóstico de los pacientes con el VIH ha mejorado desde la introducción del TARGA. Sin embargo, la enfermedad hepática sigue siendo una de sus principales causas de morbimortalidad, ya sea relacionado a la coinfección con el virus de hepatitis B/C, abuso de alcohol, entre otras noxas <sup>(1)</sup>. No obstante, para un grupo de personas, la etiología sigue siendo incierta <sup>(1,2)</sup>.

La hipertensión portal no cirrótica (HPNC) es un desorden hepático descrito recientemente en este grupo de pacientes <sup>(3)</sup>, potencialmente grave, que se caracteriza por un aumento de la presión en la vena porta en ausencia de cirrosis <sup>(4)</sup>. Se han propuesto mecanismos multifactoriales para el desarrollo de esta

enfermedad, aunque sigue siendo no del todo claro. Por un lado, la DDI predispone a una venulopatía prehepática portal por daño en las células endoteliales por mecanismo mitocondrial <sup>(5)</sup>. Asimismo, la infección del VIH genera un estado protrombótico por deficiencia de proteína S. Debido a todo lo mencionado previamente, se ha propuesto a éste fármaco como factor de riesgo independiente para el desarrollo de HPNC en pacientes con VIH (OR: 3,4; 95% CI, 1,5-8,1) <sup>(5)</sup>. Así, en enero del 2010, la FDA publica una alerta sobre casos de HPNC en pacientes con VIH y tratamiento con didanosina <sup>(6)</sup>.

La HPNC idiopática puede estar asociada al uso de ciertas drogas, como azatriopina, metrotexate, amiodarona; así como enfermedades sistémicas que generan un estado de hipercoagulabilidad tal como desordenes autoinmunes, mieloproliferativo y linfoproliferativo <sup>(5,7)</sup>. Es necesario tener una adecuada aproximación en todo paciente en quien se sospeche dicha patología. En el caso descrito, se hizo un amplio estudio sobre las posibles causas que podrían explicar el compromiso hepático (e.g. hepatitis B, C, trombosis de venas suprahepáticas) y se descartó enfermedades que podrían contribuir a un estado de hipercoagulabilidad (e.g. lupus eritematoso sistémico, síndrome antifosfolipídico). Asimismo, en este caso a pesar que no se pudo realizar estudio de deficit de proteína C, S y antitrombina III, la ausencia de antecedentes protrombóticos así como familiares alejaba dicha posibilidad. Respecto a la evolución, los pacientes suelen estar asintomáticos en un inicio. Estudios retrospectivos

reportan que en los tres primeros años de uso de DDI, los pacientes no presentan sintomatología alguna <sup>(7)</sup>. La alteración de la función hepática e incluso signos de hipertensión portal como ascitis, esplenomegalia y HDA se presentan en etapa avanzada. Cesari *et al.*, reportaron una mediana de tiempo de exposición a la DDI de 72 meses en 11 pacientes con infección de VIH e HPNC idiopática <sup>(8)</sup>. En otro estudio, reportaron una mediana de 48 meses. Dichos tiempos concuerdan con lo observado en nuestra paciente, quien luego de 56 meses de exposición con dicho fármaco debuta con sintomatología de HPNC <sup>(9)</sup>.

Se han descrito 2 tipos de lesiones histopatológicas en esta entidad: alteraciones en los vasos pequeños <sup>(10)</sup>, las cuales han sido consideradas como las lesiones iniciales; y los cambios en la arquitectura del hígado que consiste en la fibrosis y/o formación de nódulos, siendo considerados como secundarios <sup>(11)</sup>. Los hallazgos histológicos son muy heterogéneos e incluyen, tanto fibrosis periportal como perisinusoidal, esclerosis hepatoportal, hiperplasia nodular regenerativa, e incompleta cirrosis septal. En los pacientes VIH-positivos con sintomatología de HPNC, el hallazgo histológico más frecuente fue la hiperplasia nodular regenerativa <sup>(5)</sup>, como lo que se encontró en nuestra paciente.

En un estudio de seguimiento se pudo observar que una vez que la HPNC se manifiesta clínicamente, el daño estructural es irreversible <sup>(12,13)</sup>. Maida *et al.*, reportan que una discontinuación de la DDI puede retrasar la progresión de dicha enfermedad con mejoría en las enzimas hepáticas y clínica en los 12 meses de observación, pero sin cambios significativos en el score de fibrosis <sup>(2)</sup>. En el caso descrito, la sospecha clínica, el diagnóstico y la discontinuación del fármaco antiretroviral fueron tardíos llevando a una evolución clínica tórpida, a pesar del tratamiento con betabloqueadores y el uso de N-butyl-cyanocrilato en un inicio <sup>(14)</sup>. Asimismo, no se pudo realizar la derivación porto sistémica transyugular (TIPS) por presencia de trombosis de vena portal. Cabe resaltar, que pese a que había indicación de anticoagulación oral por trombosis portal según el consenso de Baveno VI <sup>(15)</sup>, se decidió no iniciar dicha terapia por múltiples episodios de HDA. Por otra parte, la norma de atención de pacientes con infección por VIH a nivel nacional ha cambiado recientemente <sup>(16)</sup> y ya no sugiere dentro de su terapia el uso de DDI, y desde hace muchos años, a nivel internacional. Sin embargo, en nuestro país aún quedan algunos pacientes antiguos en tratamiento, pues se consideró a la DDI en guías previas como esquema alternativo <sup>(16)</sup>. Los pacientes con la infección del virus del VIH en tratamiento con DDI deben tener un seguimiento cercano para cambiar a esquemas de tratamientos más seguros con el fin de evitar complicaciones como la HPNC. Además, es importante reconocer la presentación clínica de la

HPNC ya que ésta podría ser fatal si su identificación es tardía, como el caso de nuestra paciente.

## REFERENCIAS BIBLIOGRÁFICAS

- Price JC, Thio CL. Liver disease in the HIV-infected individual. *Clin Gastroenterol Hepatol.* 2010;8(12):1002-12.
- Maida I, Garcia-Gasco P, Sotgiu G, Rios MJ, Vispo ME, Martin-Carbonero L, *et al.* Antiretroviral-associated portal hypertension: a new clinical condition? Prevalence, predictors and outcome. *Antivir Ther.* 2008;13(1):103-7.
- Stotts M, Chisholm P, Nurutdinova D, Maddur H. A case of non-cirrhotic portal hypertension associated with chronic didanosine therapy. *ACG Case Rep J.* 2015;2(2):119-20.
- Álvarez Díaz H, Mariño Callejo A, García Rodríguez JF. Non-cirrhotic portal hypertension in human immunodeficiency virus-infected patients: a new challenge in antiretroviral therapy era. *Open AIDS J.* 2011;5:59-61.
- Kovari H, Ledergerber B, Peter U, Flepp M, Jost J, Schmid P, *et al.* Association of noncirrhotic portal hypertension in HIV-infected persons and antiretroviral therapy with didanosine: a nested case-control study. *Clin Infect Dis.* 2009;49(4):626-35.
- US Food and Drug Administration. FDA drug safety communication: serious liver disorder associated with the use of Videx-Videx EC (didanosine) [Internet]. Silver Spring, MD: FDA; 2010 [citado el 2 de octubre de 2015]. Disponible en: <http://www.fda.gov/Safety/MedWatch/SafetyInformation/SafetyAlertsforHumanMedicalProducts/ucm199343.htm>
- Cachay ER, Peterson MR, Goicoechea M, Mathews WC. Didanosine exposure and noncirrhotic portal hypertension in a HIV Clinic in North America: a follow-up study. *Br J Med Res.* 2011;1(4): 346-55.
- Chang HM, Tsai HC, Lee SS, Wann SR, Chen YS. Noncirrhotic portal hypertension associated with didanosine: a case report and literature review. *Jpn J Infect Dis.* 2012;65(1):61-5.
- Cotte L, Bénét T, Billioud C, Mialhes P, Scoazec JY, Ferry T, *et al.* The role of nucleoside and nucleotide analogues in nodular regenerative hyperplasia in HIV-infected patients: a case control study. *J Hepatol.* 2011;54(3):489-96.
- Vispo E, Moreno A, Maida I, Barreiro P, Cuevas A, Albertos S, *et al.* Noncirrhotic portal hypertension in HIV-infected patients: unique clinical and pathological findings. *AIDS.* 2010;24(8):1171-6.
- Wanless IR. Micronodular transformation (nodular regenerative hyperplasia) of the liver: a report of 64 cases among 2,500 autopsies and a new classification of benign hepatocellular nodules. *Hepatology.* 1990;11(5):787-97.
- Cachay ER, Peterson MR, Goicoechea M, Mathews WC. Didanosine exposure and noncirrhotic portal hypertension in a HIV clinic in North America a follow-up study. *Br J Med Res.* 2011;1(4):346-55.
- Schouten JN, Van der Ende ME, Koeter T, Rossing HH, Komuta M, Verheij J, *et al.* Risk factors and outcome of HIV-associated idiopathic noncirrhotic portal hypertension. *Aliment Pharmacol Ther.* 2012;36(9):875-85.
- Lim YS. Practical approach to endoscopic management for bleeding gastric varices. *Korean J Radiol.* 2012;13(Suppl 1):S40-4.
- de Franchis R. Expanding consensus in portal hypertension: Report of the Baveno VI Consensus Workshop: Stratifying risk and individualizing care for portal hypertension. *J Hepatol.* 2015;63(3):743-52.
- Dirección General de Salud de las Personas, Ministerio de Salud del Perú. Norma técnica de salud de atención integral del adulto con infección por el virus de inmunodeficiencia humana (VIH). NTS 097 MINS/DGSP-V02. Lima: MINS; 2014.

### Correspondencia:

María Teresa Gamero Huamán  
 Universidad Peruana Cayetano Heredia  
 Av. Honorio Delgado 430, San Martín de Porres 15102  
 E-mail: maria.gamero@upch.pe