

# Utilidad del contraste endovenoso en ecoendoscopia pancreática. Reporte de casos

Usefulness of intravenous contrast in pancreatic echoendoscopy. A case series

Alfonso Chacaltana Mendoza<sup>1,2,a</sup>, Yessica Mitzy Jaramillo Ventura<sup>3,b</sup>, Megui Marilia Mansilla Gallegos<sup>3,b</sup>, Augusto Vera Calderon<sup>4,a</sup>, Carlos Robles Medranda<sup>5,a</sup>

<sup>1</sup> Hospital Nacional Edgardo Rebagliati Martins, Lima, Perú.

<sup>2</sup> Clínica Internacional San Borja, Lima, Perú.

<sup>3</sup> Hospital Rebagliati, Lima, Perú.

<sup>4</sup> Clínica Centenario Peruano Japonesa, Lima, Perú.

<sup>5</sup> Instituto Ecuatoriano de Enfermedades Digestivas, Guayaquil, Ecuador.

<sup>a</sup> Médico gastroenterólogo, <sup>b</sup> residente gastroenterología

Recibido: 21/06/19

Aprobado: 27/01/20

## RESUMEN

El empleo del contraste endovenoso permite aumentar la capacidad diagnóstica de la ecoendoscopia en muchas condiciones patológicas de forma no invasiva, mediante la evaluación de patrones de realce en tiempo real (hipo, iso e hipercaptación), permitiendo a su vez definir diagnósticos diferenciales o predecir diagnósticos histológicos con alta precisión por medio de la caracterización de la vascularidad o microvasculatura de un órgano o lesión. Sin embargo, su empleo en nuestro medio está limitado por no contar con estos medios de contraste. Reportamos tres casos de ecoendoscopia contrastada realizada en patología pancreática realizada en nuestro hospital, en el que se describe la utilidad en el diagnóstico y manejo de lesiones sólidas y quísticas del páncreas.

**Palabras clave:** Ecoendoscopia; Páncreas; Medios de contraste (fuente: DeCS BIREME).

## ABSTRACT

The intravenous contrast (IV) allows for improving the diagnostic accuracy of echoendoscopy for many pathologic conditions. IV contrast provides a non-invasive method that through the use of real-time enhancement patterns (hypo, iso, and hypercaptation), a highly accurate histological diagnosis can be made by characterizing the microvasculature of an organ or a lesion. However, the lack of availability of IV contrast limited its use in our setting.

We reported three cases of endoscopic ultrasound with IV contrast performed in the pancreatic department of National Hospital Eduardo Rebagliati Martins in Lima, Peru. We described the effectiveness of IV contrast in the diagnosis and the management of solid and cystic lesions in the pancreas.

**Keywords:** Echoendoscopy; Pancreas; Contrast media (source: MeSH NLM).

## INTRODUCCIÓN

La ecoendoscopia con contraste armónico (CH-EUS), realizado con contraste (CE-EUS) o simplemente ecoendoscopia contrastada, es una técnica emergente que además de mejorar la performance diagnóstica de la ecoendoscopia en numerosas condiciones patológicas, brinda información complementaria para diferenciar lesiones neoplásicas y no neoplásicas. Dicha modalidad emplea agentes de contraste endovenoso para caracterizar la vasculatura dentro de un órgano o vascularidad en una lesión, empleando un transductor que puede detectar señales armónicas.

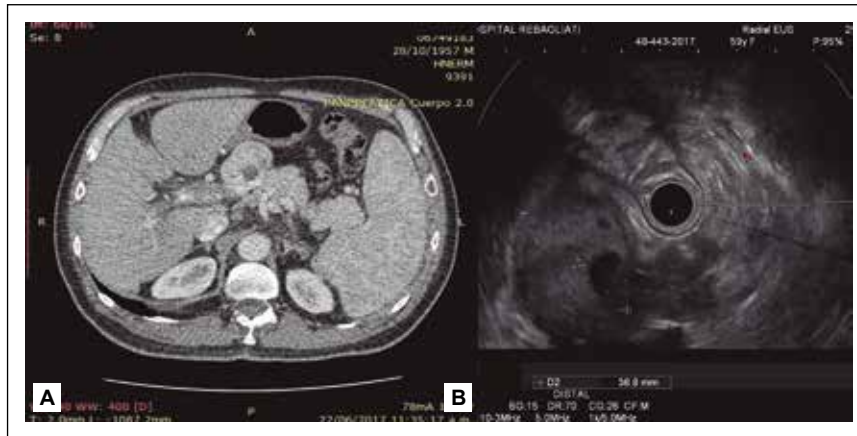
El progresivo avance en cuanto a equipamiento de procesadores ecoendoscópicos brinda la posibilidad de realizar esta modalidad diagnóstica. Sin embargo,

dado que no contamos con estos agentes de contraste en nuestro medio, su empleo en los exámenes ecoendoscópicos rutinarios se hace limitado. Es por tal motivo, que reportamos tres casos de patología pancreática realizados en nuestro servicio en el que se pudo utilizar esta modalidad ecoendoscópica gracias a la donación de dichos agentes de contraste por el IECED (Instituto Ecuatoriano de Enfermedades Digestivas).

## CASOS CLÍNICOS

### CASO 1

Paciente varón de 59 años de edad, con antecedente de cirrosis hepática de etiología autoinmune. Durante controles rutinarios le solicitan ecografía abdominal y posteriormente tomografía que mostró tumoración



**Figura 1.** A) Tomografía: tumoración adyacente a cabeza de páncreas. B) EUS: lesión hipocogénica con áreas anecogénicas sugerente de degeneración quística.

adyacente a cabeza pancreática sugerente de adenopatía (Figura 1A), por lo que fue referido a nuestro hospital para estudio.

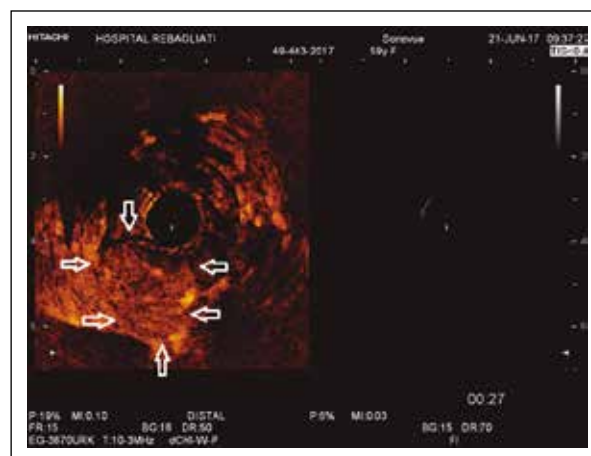
Paciente asintomático, al examen físico paciente despierto, no ictericia, abdomen blando no doloroso ni masas palpables. Exámenes de laboratorio: hemograma: Hb 9,9 g/dL, VCM 76,8 HbCM 24,4, plaquetas: 138 000, leucocitos: 5020. Perfil hepático: proteínas 7,8 g/dl, albúmina 3,5 g/dl, TGO 111, TGP 67, bilirrubina total 0,81, perfil de coagulación: normal, Ca 19.9 4.11. Se realiza ecoendoscopia que muestra a nivel de cuello de páncreas una lesión hipocogénica de 38 x 36 mm (Figura 1B), vascularizada, con patrón elastográfico de dureza, que contacta con vena porta en más de 20 mm y presencia de linfonodo celiaco de 20 mm de aspecto neoplásico. Luego de administración de contraste endovenoso (Sonovue) se aprecia hipercaptación de dicha lesión (Figura 2) que sugiere diagnóstico presuntivo de tumor neuroendocrino. Se realiza punción aspiración con aguja fina (PAAF), usando aguja FNA 22G y el resultado anatomo-patológico confirma tumor neuroendocrino del páncreas (cromogranina y sinaptofisina positivo,

CD56 positivo, Ki67: 2%). Posteriormente en junta médica se decide que paciente no es tributario de manejo quirúrgico por comorbilidades.

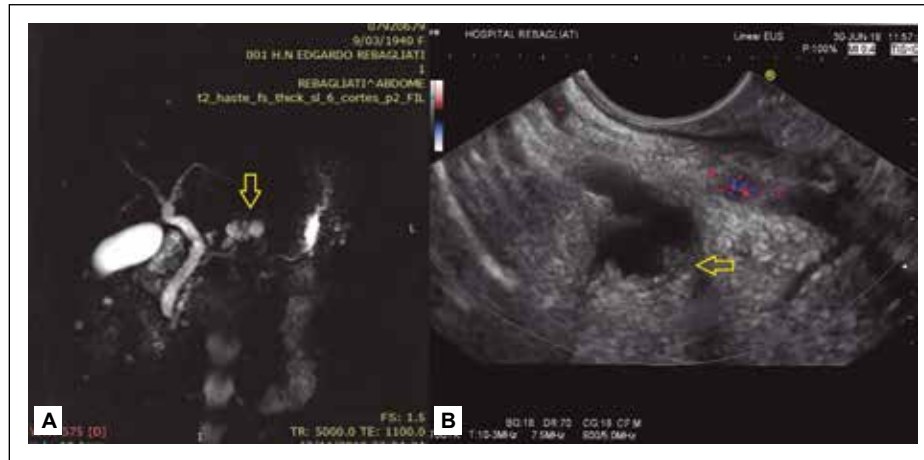## CASO 2

Paciente mujer de 78 años de edad, con antecedentes de hipertensión arterial, diabetes mellitus, hysterectomía y cesárea. Por hallazgo en ecografía abdominal de quiste en páncreas (solicitado por estudio de dispepsia 8 años antes) se le realiza tomografía abdominal que muestra imagen quística en cuello de páncreas. En primera ecoendoscopia realizada se observó dos lesiones quísticas de 12 y 10 mm, con comunicación al Wirsung sin llegar a dilatarlo, concluyéndose como IPMN de rama secundaria. Se decide realizar seguimiento imagenológico con colangiografía y ecoendoscopia anual.

Asintomática durante el seguimiento, sin alteraciones en examen físico. Exámenes auxiliares: hemograma: Hb 13,7 g/dL, leucocitos 4590, plaquetas 181 000, perfil de coagulación normal, perfil hepático: proteínas



**Figura 2.** EUS contrastada. Desde los 27 segundos de administrado el Sonovue se aprecia hipercaptación de la lesión delimitada por flechas. La imagen de control del lado derecho (modo B) no se visualiza por falla en programación.



**Figura 3.** A) Resonancia: colangiograma que muestra imagen quística en cuello de páncreas con comunicación con ducto principal (flecha). B) EUS: misma lesión quística con nódulo mural de 5 mm (flecha) que no realza con power doppler.

6,8 g/dl, albumina 4,3 g/dl, TGO 12, TGP 24, fosfatasa alcalina 87, amilasa 68, Ca 19.9 4.2.

Durante el seguimiento ecoendoscópico (4to año de seguimiento) se observa incremento del tamaño de la lesión quística (17 x 13 mm) ubicada en cuello con engrosamiento de la pared (2,1 mm) y comunicación al Wirsung con un diámetro de 4 mm a nivel de cabeza de páncreas, además de otras lesiones quísticas en cuello hacia cuerpo. Se realizó PAAF, cuyo resultado anatómo-patológico informa fragmento de epitelio con células mucosas y atipia celular sospechoso de neoplasia mucinosa intraductal de páncreas. En posterior control ecoendoscópico (3 meses después del anterior) se aprecia nódulo mural de 5 mm en pared de lesión quística en seguimiento, que no realza al doppler o power doppler (Figura 3B), por lo que se emplea Sonovue, observándose hipercaptación de dicho nódulo mural (Figura 4).

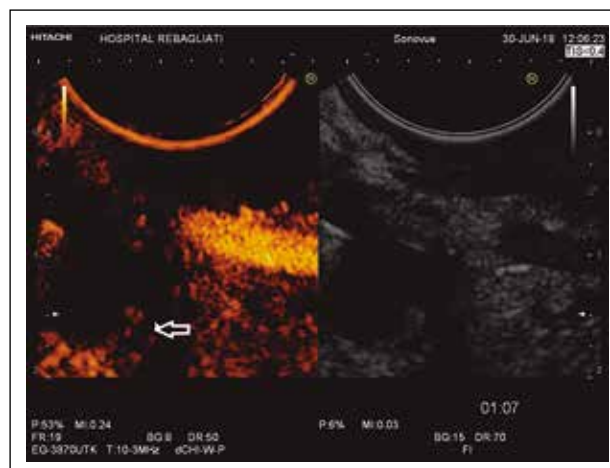
Se decide en junta médica manejo quirúrgico, realizándose una duodenopancreatectomía céfalica (cirugía de Whipple). El informe anatómo-patológico

concluye en Neoplasia papilar mucinosa intraductal de rama secundaria de páncreas con displasia de bajo grado tipo gástrico.

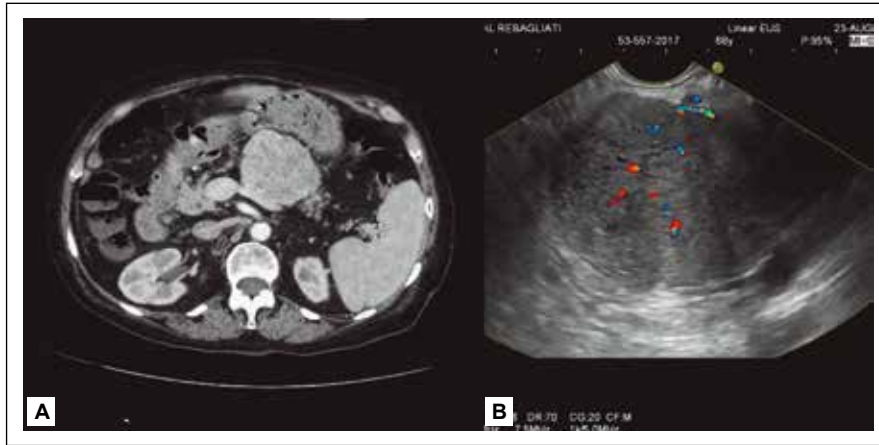
### CASO 3

Paciente mujer de 68 años de edad con antecedentes de esquizofrenia, hepatitis C, colecistectomía y apendicectomía. Diez meses antes inicia con dolor lumbar inespecífico y dolor abdominal de leve intensidad, por lo que le realizan entre otros exámenes tomografía abdominal informando presencia de tumoración pancreática sólida (Figura 5A), por lo que se hospitaliza.

Al examen físico paciente despierto, no ictericia, abdomen blando con leve distensión, no doloroso, sin masas palpables. Exámenes de laboratorio: hemograma: Hb 11,1 g/dL plaquetas: 154 000, leucocitos: 4300. Perfil hepático: proteínas 6,4 g/dl, albumina 3,4 g/dl, TGO 66, TGP 61, bilirrubina total 0,4, perfil de coagulación: normal. Se realiza ecoendoscopia (Figuras 5B) que muestra lesión hipocogénica, heterogénea



**Figura 4.** EUS contrastada. Misma lesión quística con hipercaptación del nódulo mural (flecha).



**Figura 5.** A) Tomografía: tumoración solida dependiente de cuerpo pancreático. B) EUS: lesión hipoeocogénica y heterogénea con captación doppler.

de 65 mm, hipervascularizada en doppler, con dureza elastográfica (SR=34 y score elastográfico 4), con hipercaptación heterogénea y moderada al contraste endovenoso administrado (Figura 6) con lo que se concluye como probable tumor neuroendocrino. Se realizan 2 PAAF (el primero informado como inadecuado para diagnostico) y el segundo informado como fragmentos de tejido pancreático con fibrosis e inflamación crónica y proliferación papilar compatible con neoplasia tubulopapilar intraductal no mucinoso.

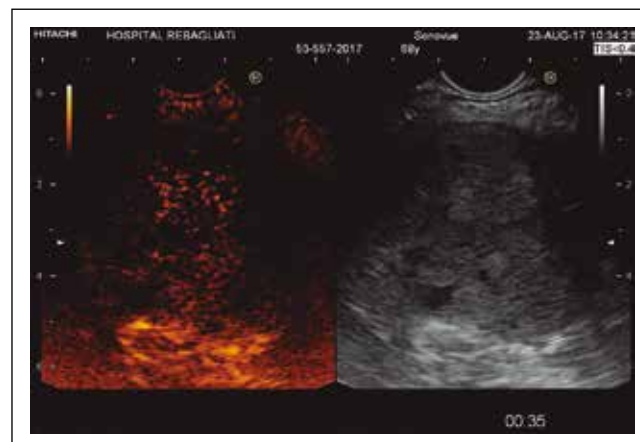Se decide extirpación quirúrgica (pancreatectomía distal). El informe anátomo-patológico concluye en neoplasia quística con patrón macro y microquístico compatible con cistoadenoma seroso.

**DISCUSIÓN**

Si bien múltiples estudios (1,2) han demostrado la superioridad de la ecoendoscopia frente a otras modalidades en la detección y diagnóstico de enfermedades pancreáticas con elevada sensibilidad,

su capacidad discriminativa para una adecuada caracterización de las lesiones sigue siendo limitada. Esta capacidad mejora significativamente con la adquisición de muestras citológicas e histológicas mediante la realización de la punción aspiración con aguja fina (PAAF), incrementando el rendimiento diagnóstico en lesiones solidas pancreáticas con una sensibilidad y especificidad de 85% y 98%, respectivamente (3,4). Sin embargo, su naturaleza invasiva, relativa dificultad técnica, falsos negativos (5) y riesgo de complicaciones (6) hacen que se sigan buscando otras alternativas diagnósticas.

En ese contexto, el empleo de sustancias de contraste endovenosos ha permitido aumentar la capacidad diagnóstica de la ecoendoscopia en muchas condiciones patológicas de forma no invasiva, ya que posibilita la evaluación de patrones de realce en tiempo real, permitiendo a su vez definir diagnósticos diferenciales o predecir diagnósticos histológicos definitivos con alta precisión por medio de la caracterización de la vascularidad o microvasculatura de un órgano o lesión, determinándose patrones de realce de tipo hipo, iso e hipercaptación (7).



**Figura 6.** EUS contratada: lesión con hipercaptación moderada y heterogénea del contraste.

La aplicación clínica actual del empleo del contraste endovenoso en patologías pancreáticas es de suma relevancia, en especial para lesiones focales, sean solidas o quísticas. Dicho beneficio también ha sido reportada en otras patologías diferentes a las pancreáticas, como lesiones submucosas, adenopatías, lesiones hepáticas, perineales, entre otras <sup>(8,9)</sup>.

En patología pancreática sólida específicamente, varios metaanálisis han determinado por ejemplo, que la sensibilidad y especificidad para diagnosticar diferencialmente el adenocarcinoma pancreático usando CE-EUS fueron de 93-94% y 88-89%, respectivamente <sup>(10,11)</sup>, mediante la observación del patrón de realce hipocaptador, indicativo de hipovascularidad. Asimismo, al ser comparado con tomografía contrastada caracteriza mejor a las lesiones sólidas menores de 2 cm <sup>(7)</sup>. De otro lado, los tumores neuroendocrinos pancreáticos (TNE) son comúnmente encontrados a tener patrón de realce hipercaptador, debido a la naturaleza vascular de la lesión, con una sensibilidad de 78,9-95,1% <sup>(12)</sup>, siendo más sensible que la tomografía multidetector y ecografía abdominal <sup>(13)</sup>.

En cuanto a la patología pancreática quística varios autores han determinado su aplicación en el diagnóstico diferencial al emplear contraste endovenoso por la presencia de patrones de realce. Fusaroli *et al.* <sup>(14)</sup>, al estudiar 76 pacientes con lesiones quísticas pancreáticas encontraron que el 86% de los quistes serosos y el 89% de los mucinosos muestran un patrón hipercaptador, mientras que el 90% de los pseudoquistes fueron hipocaptadores, concluyendo que la aplicación de contraste no fue útil en discriminar seroso de mucinoso (ambos muestran hipercaptación), pero es altamente específico para el diagnóstico de pseudoquiste. Otro aspecto útil del empleo del contraste endovenoso es la diferenciación del nódulo mural de componente solido o neoplásico dentro de una lesión quística (mucinoso, IPMN o neuroendocrino quístico) el cual se muestra siempre con hipercaptación, del acumulo de moco que se muestra hipocaptador <sup>(14)</sup>. Del mismo modo, Harima *et al.* <sup>(15)</sup> demostró la superioridad del contraste frente a la tomografía y EUS modo B convencional en identificar nódulos murales neoplásicos: 98% vs 92% y 72%, respectivamente; mientras que Kamata *et al.* <sup>(16)</sup> identificó que un nódulo mural  $\geq 4\text{mm}$  evidenciado por CE-EUS fue fuertemente correlacionado con lesión quística pancreática maligna, sugiriendo este punto de corte para diferenciar entre lesión quística pancreática maligna de una benigna.

De los múltiples agentes de contraste endovenosos existentes en el mercado internacional y aprobados para su empleo en procedimientos ecográficos, utilizamos el Sonovue® (Bracco International B.V., Amsterdam) compuesto por microburbujas de

hexafluoruro de azufre, y que se emplea desde 2001 en ecocardiografía (delimitación de borde endocardiaco) y en la evaluación macrovascular (arterias cerebral y periféricas, vena porta) y microvascular (caracterización de lesiones focales en hígado, páncreas y mama) <sup>(17)</sup>. Los agentes de contraste que actualmente están en uso son relativamente seguros, bien tolerados <sup>(18)</sup> y sin efectos adversos duraderos o severos reportados en humanos <sup>(19)</sup>.

De los tres casos reportados, creemos necesario remarcar los resultados obtenidos. En el primer caso (lesión solida pancreática) se demostró que la hipercaptación de la lesión luego del empleo del contraste endovenoso orientó el diagnóstico ecoendoscópico de TNE pancreático, corroborado posteriormente por el diagnóstico anátomo-patológico. En cuanto al segundo caso (lesión quística pancreática) la presencia de la hipercaptación del nódulo mural influyó para cambiar la conducta de vigilancia a la de intervención quirúrgica, por la demostración de la existencia de un nódulo mural neoplásico. En el tercer caso, la presencia de una lesión quística en su variante sólida (quiste seroso microquístico) el cual fue evidenciado en estudios tomográficos y ecoendoscópicos (con patrones elastográficos que sugerían dureza de la lesión) indujo a la sospecha de TNE pancreático por la hipercaptación obtenida luego de la administración del contraste endovenoso. Sin embargo, y como hemos descrito en la presente revisión la hipercaptación del contraste no es exclusiva de los tumores neuroendocrinos sino que también puede ser observada en lesiones quísticas del páncreas como el quiste seroso debido a su abundante vascularización.

En conclusión, el empleo de sustancias de contraste endovenoso durante la realización de un examen ecoendoscópico incrementa el rendimiento diagnóstico del examen, aumentado su capacidad discriminativa de forma no invasiva por medio del establecimiento de patrones de realce los cuales se asocian a diagnósticos diferenciales determinados. Si bien su empleo no reemplaza a la PAAF, se asocia en cambio como complemento necesario en los casos de falsos negativos. Es importante aumentar la experiencia con esta modalidad diagnóstica en ecoendoscopia para optimizar su rendimiento en un medio como el nuestro en el que el acceso a este insumo (medio de contraste) es limitado.

**Conflicto de intereses:** los autores expresamos no tener ningún conflicto de interés.

## REFERENCIAS BIBLIOGRÁFICAS

1. Varadarajulu S, Eloubeidi MA. The role of endoscopic ultrasonography in the evaluation of pancreatico-biliary cancer. *Surg Clin North Am.* 2010;90:251-63.
2. DeWitt J, Devereaux B, Chriswell M, McGreevy K, Howard T, Imperiale TF, et al. Comparison of endoscopic

- ultrasonography and multidetector computed tomography for detecting and staging pancreatic cancer. *Ann Intern Med.* 2004;141:753-63.
3. Puli SR, Bechtold ML, Buxbaum JL, Eloubeidi MA. How good is endoscopic ultrasound-guided fine-needle aspiration in diagnosing the correct etiology for a solid pancreatic mass? A meta-analysis and systematic review. *Pancreas.* 2013;42(1):20-6.
  4. Ge N, Zhang S, Jin Z, Sun S, Yang A, Wang B, et al. Clinical use of endoscopic ultrasound-guided fine-needle aspiration: Guidelines and recommendations from Chinese Society of Digestive Endoscopy. *Endosc Ultrasound.* 2017;6(2):75-82.
  5. Giovannini M, Seitz JF, Monges G, Perrier H, Rabbia I. Fine-needle aspiration cytology guided by endoscopic ultrasonography: results in 141 patients. *Endoscopy.* 1995;27(2):171-7.
  6. Eloubeidi MA, Tamhane A, Varadarajulu S, Wilcox CM. Frequency of major complications after EUS-guided FNA of solid pancreatic masses: a prospective evaluation. *Gastrointest Endosc.* 2006;63(4):622-9.
  7. Kitano M, Kudo M, Yamao K, Takagi T, Sakamoto H, Komaki T, et al. Characterization of small solid tumors in the pancreas: the value of contrast-enhanced harmonic endoscopic ultrasonography. *Am J Gastroenterol.* 2012;107:303-10.
  8. Fusaroli P, Napoleon B, Gincul R, Lefort C, Palazzo L, Palazzo M, et al. The clinical impact of ultrasound contrast agents in EUS: a systematic review according to the levels of evidence. *Gastrointest Endosc.* 2016;84:587-96.
  9. Choi JH, Seo DW. Applications of contrast-enhanced harmonic endoscopic ultrasound on biliary, focal liver lesions and vascular diseases. *Endosc Ultrasound.* 2017;6:21-4.
  10. Gong TT, Hu DM, Zhu Q. Contrast-enhanced EUS for differential diagnosis of pancreatic mass lesions: a meta-analysis. *Gastrointest Endosc.* 2012;76:301-9.
  11. He XK, Ding Y, Sun LM. Contrast-enhanced endoscopic ultrasound for differential diagnosis of pancreatic cancer: an updated meta-analysis. *Oncotarget.* 2017;8(39):66392-401.
  12. Kitano M, Sakamoto H, Komaki T, Kudo M. New techniques and future perspective of EUS for the differential diagnosis of pancreatic malignancies: contrast harmonic imaging. *Dig Endosc.* 2011;23(Suppl 1):S46-50.
  13. Ishikawa T, Itoh A, Kawashima H, Ohno E, Matsubara H, Itoh Y, et al. Usefulness of EUS combined with contrast-enhancement in the differential diagnosis of malignant versus benign and preoperative localization of pancreatic endocrine tumors. *Gastrointest Endosc.* 2010;71:951-9.
  14. Fusaroli P, Serrani M, De Giorgio R, D'Ercole M, Ceroni L, Lisotti A, et al. Contrast Harmonic-Endoscopic Ultrasound Is Useful to Identify Neoplastic Features of Pancreatic Cysts (With Videos). *Pancreas.* 2016; 45(2):265-8.
  15. Harima H, Kaino S, Shinoda S, Kawano M, Suenaga S, Sakaida I. Differential diagnosis of benign and malignant branch duct intraductal papillary mucinous neoplasm using contrast-enhanced endoscopic ultrasonography. *World J Gastroenterol.* 2015;21:6252-60.
  16. Kamata K, Kitano M, Omoto S, Kadosaka K, Miyata T, Yamao K, et al. Contrast-enhanced harmonic endoscopic ultrasonography for differential diagnosis of pancreatic cysts. *Endoscopy.* 2016;48:35-41.
  17. Tellez-Avila F, Giovannini M. Contrast-enhanced endoscopic ultrasound. *Endoscopia.* 2013;25(4):210-216
  18. Kwek BE, Ang TL, Seo DW, Imazu H. Contrast-Enhanced Harmonic Endoscopic Ultrasonography of Solid Pancreatic Lesions. *Endosc Ultrasound.* 2013;2(3):142-7.
  19. Reddy NK, Ioncica AM, Saftoiu A, Vilmann P, Bhutani MS. Contrast enhanced endoscopic ultrasonography. *World J Gastroenterol.* 2011;17:42-8.

**Correspondencia:**

Alfonso Chacaltana Mendoza

Jr. Sanchez Cerro 1868 Dpto 701 Jesus María 15702, Lima, Perú.

E-mail: dralfonso\_al@yahoo.com