

Malrotación intestinal en el adulto diagnosticado posterior a presentación del síndrome postpolipectomía en ciego: reporte de un caso

Intestinal malrotation in adults diagnosed after presentation of post polypectomy syndrome in the cecum: report of a case

Reinaldo Andrés Mauricio Rincon-Sanchez^{1,2,a}, Rosangela Ramirez-Barranco^{3,a}

¹ Pontificia Universidad Javeriana. Bogotá, Colombia.

² Clínica Shaio. Bogotá, Colombia.

³ Pontificia Universidad Javeriana. Bogotá, Colombia.

^a Especialista en Gastroenterología y Endoscopia digestiva

Recibido: 26/04/2020 - Aprobado: 10/06/2020

ORCID: Reinaldo Andres Mauricio Rincon Sanchez: [0000-0002-7123-5865](https://orcid.org/0000-0002-7123-5865); Rosangela Ramirez Barranco: [0000-0002-1867-3583](https://orcid.org/0000-0002-1867-3583)

RESUMEN

La malrotación intestinal es una anomalía congénita de la rotación y fijación intestinal, diagnosticada de forma infrecuente en la edad adulta. Se presenta un caso de malrotación intestinal en un paciente adulto previamente asintomático con cambios en el hábito intestinal en los últimos 6 meses al que se le realiza una colonoscopia ambulatoria con la evidencia de un pólipo en el ciego, posterior a su resección presenta dolor abdominal agudo en fosa ilíaca izquierda que permite la realización de estudios imagenológicos que confirman el diagnóstico.

Palabras clave: Anomalías del sistema digestivo; Electrocoagulación; Enfermedades intestinales (fuente: DeCS BIREME).

ABSTRACT

Intestinal malrotation is a congenital anomaly of intestinal rotation and fixation, diagnosed infrequently in adulthood. We report the presence of intestinal malrotation in a previously asymptomatic adult patient with changes in bowel habit in the last 6 months after a colonoscopy is performed with evidence of a polyp in the cecum, after resection presenting acute abdominal pain in the left iliac fossa that allows imaging to confirm the diagnostic.

Keywords: Digestive system abnormalities; Electrocoagulation; Intestinal diseases (source: MeSH NLM).

INTRODUCCIÓN

La malrotación intestinal es una anomalía congénita de la rotación parcial a completa en sentido antihorario del intestino medio alrededor de los vasos mesentéricos superiores en la vida fetal. Tiene una incidencia aproximada de 1 por cada 500 nacimientos. Sin embargo, su diagnóstico en la edad adulta es poco frecuente. El 40-50% de los casos se diagnostican durante la primera semana de nacimiento; el 64% durante el primer mes de vida y cerca del 75% al 90% durante el primer año de vida. El 10% restante se diagnosticará después del primer año de vida o en la adultez tardía ⁽¹⁾. La incidencia en la edad adulta se dificulta porque la mayoría son asintomáticos o no presentan un cuadro clínico específico, pueden manifestarse con cuadros de obstrucción intestinal, isquemia o dolor abdominal crónico ⁽²⁾. Presentamos un caso de malrotación intestinal diagnosticado incidentalmente posterior a manifestación de dolor abdominal en fosa ilíaca izquierda posterior a polipectomía en ciego en un paciente adulto.

CASO CLÍNICO

Hombre de 54 años de edad, sin antecedentes de importancia, ingresa programado para realización de estudio de colonoscopia indicada por presentar cambio en el hábito intestinal en los últimos 6 meses dado por deposiciones de consistencia bristol 2 interdiarias, no sangrado gastrointestinal, no dolor abdominal. Se realiza procedimiento con hallazgo incidental de pólipo semipedunculado en el ciego (Figura 1), realizándosele polipectomía con asa diatérmica (Figura 2). Posterior al procedimiento paciente presenta dolor abdominal de intensidad 10/10 en fosa ilíaca izquierda. Es remitido al servicio de urgencias, al examen físico el paciente presentaba presión sanguínea de 110/80 mmHg, frecuencia cardíaca 100 latidos/minuto, frecuencia respiratoria 18 respiraciones/minuto y temperatura en 37,5 °C. Examen abdominal ruidos intestinales presentes, levemente distendido, dolor a la palpación profunda en fosa ilíaca izquierda y ruidos hidroaéreos presentes.

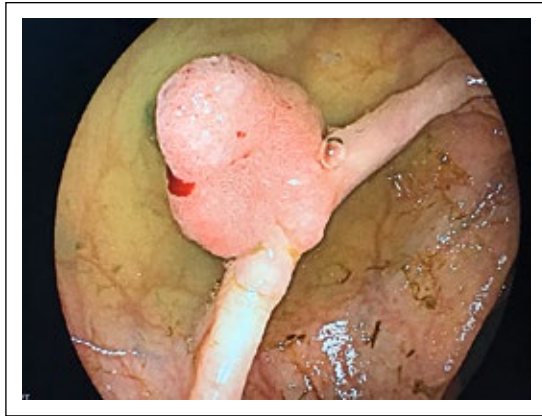


Figura 1. Pólipo semipedunculado de 10 mm en ciego.

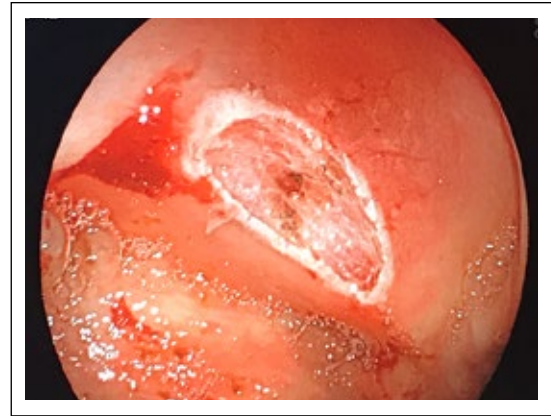

Figura 2. Lecho de polipectomía con asa diatérmica en ciego.

Análisis de laboratorio hemograma con leucocitosis 13 800 células/mL con neutrofilia 80%. Se realiza escanografía abdominal con evidencia de malrotación intestinal y cambios inflamatorios significativos dentro de la grasa mesentérica que rodean el ciego y el engrosamiento de la pared del ciego que se encuentra rotado en la fosa ilíaca izquierda sin signos de perforación (Figura 3 y 4). Se diagnosticó malrotación intestinal congénita y síndrome de electrocoagulación pospolipectomía; fue tratado de forma conservadora con líquidos intravenosos, ampicilina sulbactam 3 g endovenosa cada 6 horas, nada vía oral. Su dolor abdominal se resolvió a las 48 horas, resolución de leucocitosis y de signos de respuesta inflamatoria sistémica. Fue dado de alta con ATB oral, informe resolución completa de sus síntomas en el control de seguimiento.

DISCUSIÓN

En el presente artículo se describe un caso de malrotación intestinal diagnosticado en un paciente que presentó un síndrome de electrocoagulación pospolipectomía en el ciego. La malrotación intestinal

representa un defecto en la embriogénesis durante la quinta semana de desarrollo fetal. En esta etapa el intestino se divide en intestino anterior, medio y posterior de acuerdo al aporte sanguíneo dado por el tronco celíaco para el intestino anterior, por la arteria mesentérica superior (AMS) para el intestino medio y por la arteria mesentérica inferior para el intestino posterior. El intestino medio se expande rápidamente en la cavidad abdominal se prolapsa dentro del cordón umbilical aproximadamente a la sexta semana y retornando a la cavidad abdominal en la 4 a 6 semanas después para girar 90° en sentido contrario a las manecillas del reloj alrededor de la AMS quedando las asas delgadas al lado derecho y las gruesas al lado izquierdo. En una segunda rotación de 180° las asas delgadas pasan posteriores a la AMS desplazando el ciego del cuadrante superior derecho al cuadrante inferior derecho. El duodeno rota por detrás de la AMS y el colon rota anteriormente, el duodeno entonces es fijado retroperitonealmente por el ligamento de Treitz, mientras que el ciego es fijado a la pared abdominal lateral en el cuadrante inferior derecho configurando una base amplia del mesenterio del intestino delgado que se fusiona con el peritoneo posterior en dirección

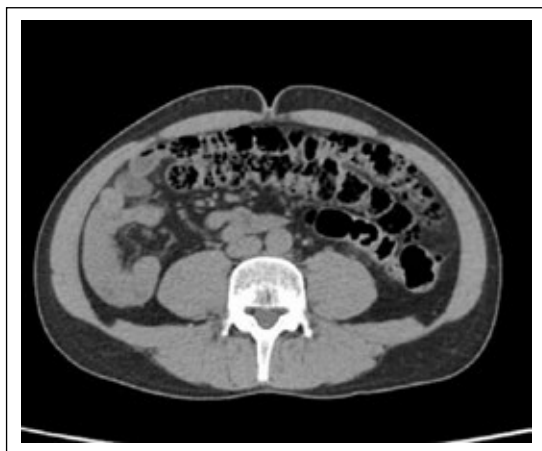

Figura 3. Tomografía de abdomen contrastada (corte axial) con evidencia de cambios inflamatorios significativos dentro de la grasa mesentérica que rodean el ciego y el engrosamiento de la pared del ciego que se encuentra rotado en la fosa ilíaca izquierda.

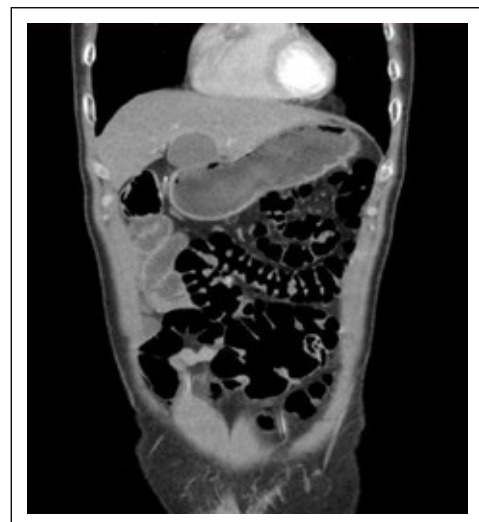

Figura 4. Tomografía de abdomen contrastada (corte coronal) pared del ciego que se encuentra rotado en la fosa ilíaca izquierda.

diagonal desde el ligamento de Treitz hasta el ciego. La fisiopatología de esta condición representa una alteración en la progresión de este proceso. Si la rotación es incompleta el ciego puede permanecer en el abdomen izquierdo o región epigástrica y las asas delgadas en el abdomen derecho con sus puntos de fijación cercanos entre sí. Sin embargo, las bandas que fijan el duodeno y el ciego a la pared abdominal continúan formándose resultando las bandas de Ladd, las cuales se extienden desde la pared abdominal lateral derecha atraviesan el duodeno y se fijan al ciego predisponiendo a obstrucción intestinal. La localización aberrante del ciego produce un pedículo vascular mesentérico superior angosto en oposición a un amplio mesenterio del intestino delgado ⁽³⁾.

Las manifestaciones en el adulto por malrotación intestinal pueden ser vólvulos, obstrucción e isquemia intestinal; sin embargo, la mayoría de los pacientes con malrotación que no han presentado síntomas antes de llegar a la edad adulta permanecen asintomáticos ⁽⁴⁾, por lo que su verdadera incidencia es desconocida haciéndose el diagnóstico en forma incidental como en el presente caso. El método diagnóstico es la tomografía de abdomen, ultrasonido o en algunos casos laparotomía exploratoria ⁽⁵⁾.

La colonoscopia es el estándar de oro para la detección de cáncer de colon, su prevención se debe a la identificación y resección de pólipos, principalmente en pacientes mayores de 50 años ⁽⁶⁾. Es un procedimiento seguro, siendo la perforación del colon la complicación más temida que ocurre en casi 1 de cada 1000 procedimientos, siendo más común posterior a la polipectomía con electrocauterización, menos frecuente el síndrome de electrocoagulación pospolipectomía, que ocurre cuando se presenta una quemadura transmural del colon que imita signos y síntomas de perforación como en el caso descrito, tiene una incidencia que varía del 0,003 hasta 1 en los diferentes estudios ⁽⁷⁾. Existen factores de riesgo para su presentación como el tamaño del pólipo >1,5 cm localizados en el colon derecho, debido a la pared más delgada entre 2-3 mm cuando están distendidas con aire, invasión de la válvula ileocecal, pólipos sésiles, antecedente de hipertensión arterial ^(8,9). Generalmente se presenta dentro de las 12 horas posteriores a la colonoscopia con presencia de fiebre, taquicardia y dolor abdominal, en algunos casos puede llegarse a presentar entre 5 a 7 días después del procedimiento. En la analítica de laboratorio se presenta leucocitosis, siendo el estudio imagenológico con tomografía que permite diferenciar de la perforación colónica con la evidencia de un engrosamiento focal mayor de 3 mm de la pared del colon con compromiso de la grasa circundante sin evidencia de aire extramural ^(10,11). El tratamiento generalmente es conservador, con líquidos endovenosos, reposo intestinal, control del dolor y cubrimiento antibiótico contra patógenos aerobios y gram negativos; la mejoría sintomática se presenta entre 2 a 5 días ⁽¹²⁾.

En conclusión, ante la presencia de dolor abdominal agudo posterior a la realización de polipectomía, se debe sospechar complicaciones como el síndrome de electrocoagulación pospolipectomía y diferenciar de la perforación colónica lo cual impacta en el manejo, siendo un manejo conservador diferente al manejo quirúrgico en la perforación de colon. En raras ocasiones puede presentarse como en el presente caso ante la sospecha de dolor abdominal en fosa iliaca izquierda localizado contralateral al sitio de polipectomía realizada en ciego, que permitió el diagnóstico de malrotación intestinal en el paciente adulto previamente asintomático.

Conflicto de intereses: Ninguno reportado por los autores.

Financiación: Recursos propios.

REFERENCIAS BIBLIOGRÁFICAS

1. Bathia S, Jain S, Singh C, Bains L, Kaushik R, Gowda N. Malrotation of the gut in adults: an often forgotten entity. *Cureus*. 2018;10(3):2313.
2. Gamblin TC, Stephens RE, Johnson RK, Rothwell M. Adult malrotation: a case report and review of the literature. *Curr Surg*. 2003;60(5):517-520.
3. Lubinus Badillo F, Rojas Rueda S.P, Salcedo Hernández C.J. Malrotación intestinal como causa de dolor abdominal en adultos. Revisión de un caso. *Med UNAB*. 2006;9(2):156-58.
4. Haqqani M, Seetharaman M, Teo R, Adkisson C, Nessen M, Dauer M, Kim P. Midgut malrotation complicated by small bowel obstruction in an 80-year-old woman: A case report. *Int J Surg Case Rep*. 2019;63:89-93.
5. Butterworth WA, Butterworth JW. An adult presentation of midgut volvulus secondary to intestinal malrotation: A case report and literature review. *Int J Surg Case Rep*. 2018;50:46-49.
6. Kahi CH. Reviewing the evidence that polypectomy prevents cancer. *Gastrointest Endosc Clin N Am*. 2019;29(4):575-585.
7. Jehangir A, Bennett KM, Rettew AC, Fadahunsi O, Shaikh B, Donato A. Post-polypectomy electrocoagulation syndrome: a rare cause of acute abdominal pain. *J Community Hosp Intern Med Perspect*. 2015;5(5):29147.
8. Kedia P, Wayne JD. Colon polypectomy: a review of routine and advanced techniques. *J Clin Gastroenterol*. 2013;47(8):657-65.
9. Cha JM, Lim KS, Lee SH, Hong SP, Kim TI, Kim HG, et al. Clinical outcomes and risk factors of post-polypectomy coagulation syndrome: a multicentre, retrospective, case-control study. *Endoscopy*. 2013;45(03):2012-207.
10. Sethi A, Wong Kee Song LM. Adverse events related to colonic endoscopy mucosal resection and polypectomy. *Gastrointest Endosc Clin N Am*. 2015;25(1):55-69.
11. Shin YJ, Kim YH, Lee KH, Lee YJ, Park JH. CT findings of post-polypectomy coagulation syndrome and colonic perforation in patients who underwent colonoscopic polypectomy. *Clin Radiol*. 106;71(10):1030-6.
12. Hirasawa K, Sato C, Makasu M, Kaneko H, Kobayashi R, Kokawa A, Maeda S. Coagulation syndrome: delayed perforation after colorectal endoscopic treatments. *World J Gastrointest Endosc*. 2015;10(12):1055-61.

Correspondencia:

Reinaldo Andrés Mauricio Rincon Sanchez.
E-mail: ramrs@yahoo.com