

Drenaje por endosonografía de colecciones pancreáticas, revisión de la literatura, a propósito de un caso clínico

Endoscopic ultrasound drainage of a postoperative pancreatic fluid collection, a case report

Juan Chirinos Vega¹, Michael Guilding Pita¹, Sandra Valega Amézaga¹

¹ Departamento de Gastroenterología, Clínica Anglo Americana. Lima, Perú.

Recibido: 02-10-2014; Aprobado: 06-07-2015

RESUMEN

Las colecciones de fluido pancreático postoperatorio (CPFP) ocurren en hasta un 30% de pacientes luego de haber sido sometidos a una resección quirúrgica pancreática. Nosotros reportamos un caso en el que se hizo uso del ultrasonido endoscópico para el drenaje de una CPFP en un paciente post operado de una cirugía de Whipple. Paciente hombre de 48 años pos operado de cirugía de Whipple por sospecha de adenocarcinoma pancreático, quien tras una evolución tórpida en su postoperatorio es evaluado por dolor abdominal epigástrico, evidenciándose en la resonancia magnética una colección de 10 x 7 cm ubicada cerca de la cola del páncreas. Tres semanas después ingresa por emergencia presentando dolor abdominal incrementado. Se decide realizar una eco-endoscopia para el drenaje de la colección hacia la cavidad gástrica. El drenaje endoscópico de las CPFP es una alternativa terapéutica nueva en nuestro medio, segura, eficaz, y que presenta una menor morbi-mortalidad y menor tasa de complicaciones que el drenaje quirúrgico convencional, además de una recuperación más rápida.

Palabras clave: Endosonografía; Pancreatitis aguda necrotizante; Pancreatitis crónica (fuente: DeCS BIREME).

ABSTRACT

Postoperative pancreatic fluid collections (PPFC) occur in up to 30% of patients after they have undergone pancreatic resection. We report a case in which we used endoscopic ultrasound for drainage of a PPFC in a post Whipple surgery patient. A 48 year old man, who underwent a Whipple surgery for suspected pancreatic adenocarcinoma, after a torpid evolution in the postoperative period, is evaluated due to abdominal epigastric pain, evidencing on MRI a 10 x 7 cm fluid collection near the tail of the pancreas. Three weeks later he was admitted in the emergency department due to an increase in abdominal pain. He underwent an endoscopic ultrasound procedure for drainage of the collection into the gastric cavity. Endoscopic drainage of PPFCs is a therapeutic alternative that is new in our settings, safe, effective, and presents a lower morbi-mortality and a lower complication rate than that of conventional surgical drainage, as well as a faster recovery.

Key words: Endosonography; Pancreatitis, acute necrotizing; Pancreatitis, chronic (source: MeSH NLM).

INTRODUCCIÓN

Las colecciones de fluido pancreático postoperatorio (CPFP) ocurren en hasta un 30% de pacientes luego de haber sido sometidos a una resección quirúrgica pancreática⁽¹⁾. Las indicaciones de tratamiento son: dolor abdominal, infección, obstrucción gástrica y obstrucción de la vía biliar^(1,2). El manejo conservador es efectivo hasta en 80% de los casos⁽²⁾. La patogenia es explicada por la disrupción del sistema ductal con la subsecuente fuga de fluido pancreático⁽³⁾. En general, las colecciones de fluido pancreático se forman como consecuencia de pancreatitis aguda, cirugía pancreática o abdominal y trauma abdominal^(3,4). Las opciones terapéuticas para el drenaje de las CPFP incluyen la cirugía, el drenaje percutáneo usando guía radiológica y el drenaje endoscópico⁽³⁾. No hemos encontrado

literatura que reporte el uso del abordaje endoscópico para drenaje de las CPFP en nuestro medio. Nosotros reportamos un caso en el que se hizo uso del ultrasonido endoscópico para el drenaje de una CPFP en un paciente post operado de una cirugía de Whipple.

CASO CLÍNICO

Paciente hombre de 48 años con antecedente de colectomía izquierda por diverticulosis. Cinco meses antes del ingreso actual el paciente presentó un episodio de pancreatitis aguda asociada a una lesión focal de 5 cm de diámetro sospechosa de malignidad. Se realizó un ultrasonido endoscópico evidenciándose una lesión focal heterogénea, la cual fue punzada y aspirada con aguja fina (PAAF), el resultado del examen citológico fue negativo para malignidad. Por persistencia de la

lesión y ante la sospecha de un falso negativo de la PAAF, fue sometido a cirugía de Whipple. Presentó una evolución tórpida en su postoperatorio desarrollando dos colecciones, una cerca de la cabeza de páncreas y la otra en la cola. El informe de anatomía patológica de la pieza operatoria reportó pancreatitis crónica focal, con necrosis grasa y fibrosis perilobular. Tres semanas antes del re-ingreso fue evaluado en consultorio externo por dolor abdominal epigástrico continuo opresivo, no irradiado, de 7/10 de intensidad. Se tomaron controles de lipasa y amilasa las cuales estaban elevadas, evidenciándose, en la resonancia magnética, persistencia de la colección de 10 x 7 cm ubicada cerca de la cola del páncreas. El día de su admisión el dolor abdominal se intensificó, se irradiaba a cuadrante superior izquierdo y estaba asociado a astenia. Por este motivo acude a emergencia. Al examen físico las funciones vitales eran normales, el abdomen estaba blando, depresible, los ruidos hidroaéreos estaban presentes, había matidez a la percusión en el hemiabdomen superior y dolor a la palpación profunda en epigastrio. El resto del examen físico no era contributivo. Al ingreso tenía una hemoglobina de 12,6 g/dL, leucocitos 8 700 células/mm³, creatinina 0,9 mg/dL, urea 30 mg/dL, glucosa 110 mg/dL, sodio 143 meq/L, potasio 3,70 meq/L, proteína C reactiva 2,0 mg/dl, amilasa 181 U/L, lipasa 227 U/L (elevada 3 veces por encima del valor superior normal), la bilirrubina total y fraccionada, proteínas totales, albúmina, transaminasas hepáticas, fosfatasa alcalina y gamma glutamil transpeptidasa se encontraban dentro de los límites normales (Tabla 1). Se le realizó una tomografía abdominal con contraste (Figura 1), la cual mostró una colección pancreática de 67 mm x 65 mm en la cola del páncreas, edema peri pancreático sospechoso de fuga o ruptura de la colección hacia el peritoneo y un conducto de Wirsung de 6 mm de diámetro. Se procede con la restricción de la vía oral y se inicia hidratación con dextrosa al 5%, pantoprazol 40 mg cada 24 horas, metamizol 1 gramo y tramadol 50 mg condicionales a dolor. Además recibió meropenem 1 gramo EV cada 8 horas, previo al procedimiento y se mantuvo hasta 48 horas después del mismo. Se realizó el ultrasonido endoscópico bajo anestesia general con intubación endotraqueal. Ante el aumento del dolor abdominal con cambios sugestivos de ruptura de la colección hacia peritoneo se decide realizar una eco-endoscopia para drenaje de la colección hacia la cavidad gástrica y así evitar una ascitis pancreática. En la eco-endoscopia se evidenció un parénquima pancreático heterogéneo y con lobulaciones; un conducto de Wirsung de 4,5 mm con paredes hiperecogénicas. En la cola del páncreas se observó una colección de fluido de 65 mm de diámetro, de contenido hiperecogénico, sin septos ni vasos interiores y sin presentar comunicación clara con el conducto de Wirsung. Se realizó la punción con aguja de 19G, desde la región subcardial, obteniendo una ventana con una pared de 1,6 mm, sin vasos. Se extrajo líquido de color amarillo citrino con detritus, el

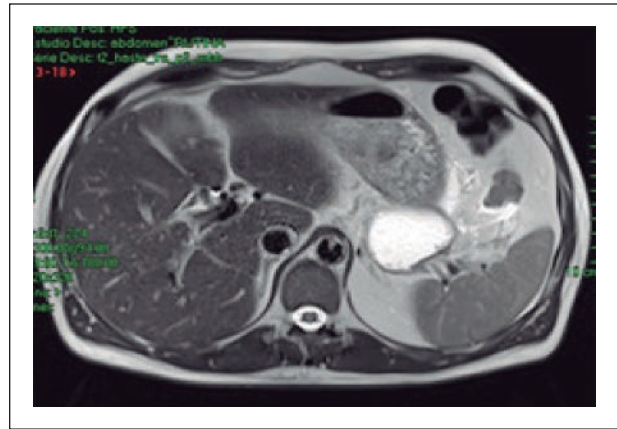


Figura 1. Colección de fluido con sospecha de ruptura.

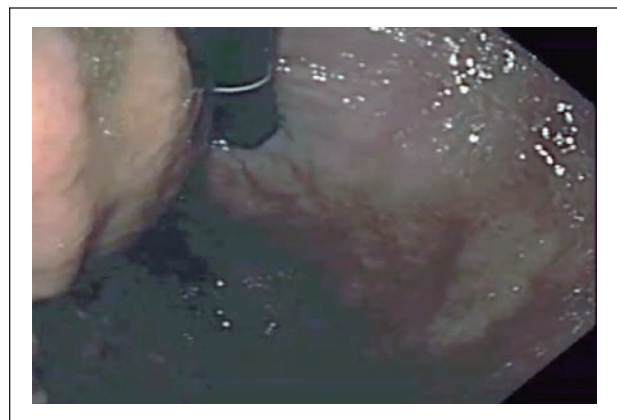


Figura 2. A la izquierda compresión extrínseca en el cuerpo alto, cara posterior.

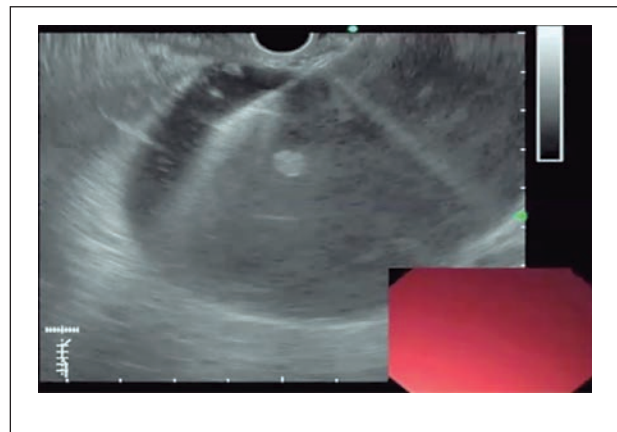


Figura 3. Punción con aguja fina bajo guía ecoendoscópica.

cual presentó una amilasa >100 000, y lipasa >400 000, cultivo negativo y citopatología sin presencia de células neoplásicas. Se amplió la cistogastrostomía con esfinterótomo de precorte y balón de dilatación de 10 mm. Se colocaron 2 stents de doble "pigtail" de 7 fr x 7 cm de longitud, bajo guía radiológica (ver Figuras 2,

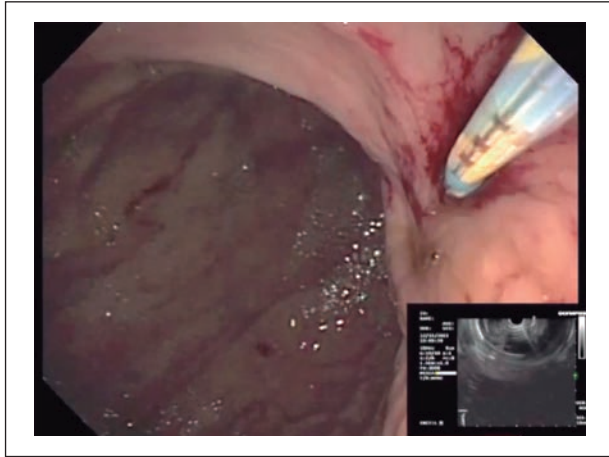


Figura 4. Gastrocistomía con catéter tipo aguja de cauterio.

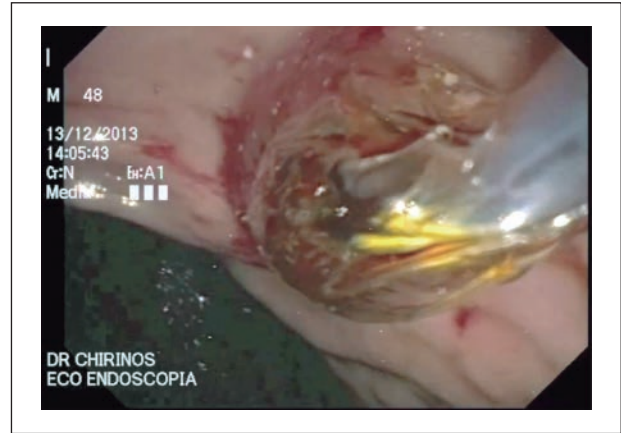

Figura 5. Dilatación gastrocistomía con balón neumático de 10 mm.

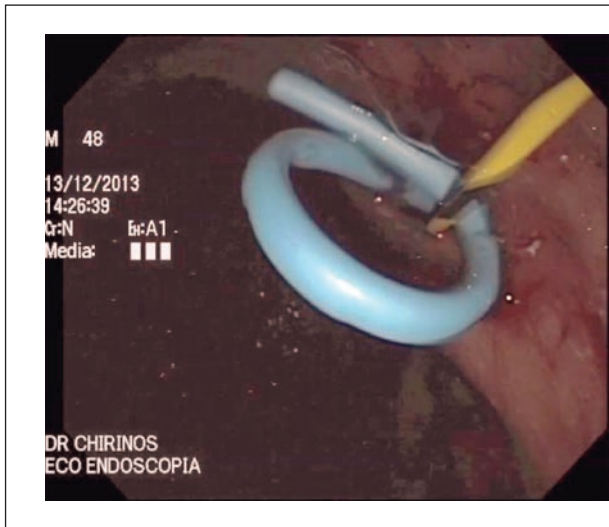

Figura 6. Colocación de *stents* dobles tipo “pigtail”.

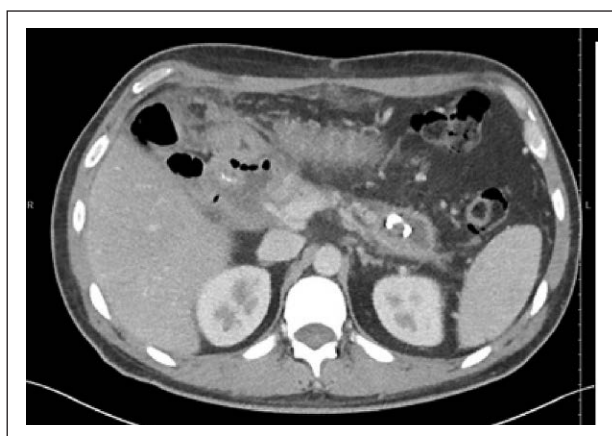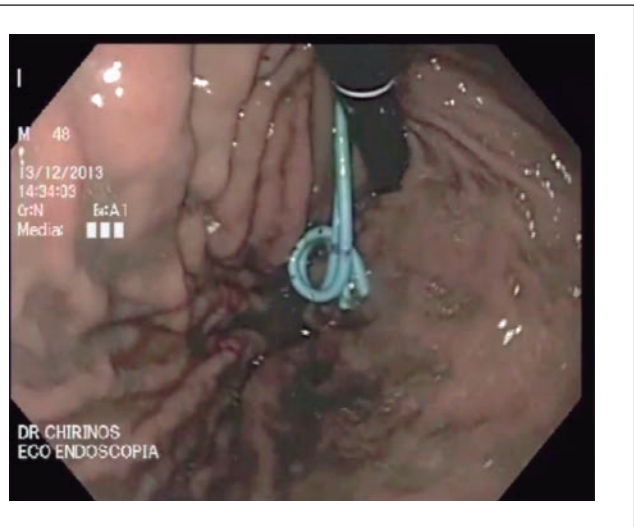


Figura 7. Práctica desaparición de la colección tras colocación de *stents*.

3, 4, 5 y 6). A los dos días del procedimiento se solicitó amilasa 183 U/L y lipasa sérica 279 U/L, las cuales estaban elevadas (Tabla 1), motivo por el cual se ordenó una tomografía abdominal con contraste. Esta mostró una colección de fluido en la cola del páncreas de 54 mm x 42 mm x 45 mm de diámetro y los 2 *stents* de doble pigtail para drenaje del contenido hacia la cámara gástrica. Al día siguiente del procedimiento eco endoscópico el paciente presentó una notable disminución del dolor (2/10 en la escala del dolor), por lo que se inició dieta líquida la cual se progresó posteriormente. Durante su hospitalización el paciente cursó afebril y estable. Fue dado de alta a las 72 horas de su hospitalización con dieta blanda, amoxicilina-clavulánico por 7 días y control tomográfico a los dos semanas (Figura 7). Los *stents* fueron retirados a las seis semanas tras una resonancia que mostraba disminución del tamaño de la colección. Hasta el momento el paciente no ha presentado recidiva de la colección y cursa favorablemente.

Tabla 1. Exámenes de laboratorio.

	9/12/13	10/12/13	11/12/13	12/12/13	13/12/13	14/12/13	15/12/13	16/12/13
Hematológicos								
Hemoglobina	12,60 gr/dl	11,80 gr/dl	11,70 gr/dl	12,10 gr/dl	12,00 gr/dl	11,10 gr/dl	11,40 gr/dl	12,30 gr/dl
Hematocrito	40,40%	36,90%	36,20%	37,40%	37,20%	35,40%	36,40%	37,50%
Leucocitos	8700 /mm ³	6900 /mm ³	8000 /mm ³	6500 /mm ³	6900 /mm ³	7380 /mm ³	7220 /mm ³	7210 /mm ³
Plaquetas	201 000 /mm ³	175 000 /mm ³	174 000 /mm ³	172 000 /mm ³	175 000 /mm ³	179 000 /mm ³	173 000 /mm ³	164 000 /mm ³
Úrea	30 mg/dl	33 mg/dl	19 mg/dl	10 mg/dl				10 mg/dl
Creatinina	0,9 mg/dl	0,6 mg/dl	0,7 mg/dl	0,7 mg/dl		0,6 mg/dl		0,77 mg/dl
Glucosa	110 mg/dl	105 mg/dl	83 mg/dl	144 mg/dl			89 mg/dl	
Amilasa	181 U/L	319 U/L	196 U/L	111 U/L	126 U/L	93 U/L	183 U/L	125 U/L
Lipasa	227 U/L	276 U/L	101 U/L	102 U/L	155 U/L	104 U/L	279 U/L	214 U/L
Perfil hepático								
Bilirrubina total	0,23	0,20		0,28				
Bilirrubina directa	0,10	0,10		0,13				
TGO/AST	30 U/L	18 U/L		21 U/L				
TGP/ALT	53 U/L	36 U/L		31 U/L				
Fosfatasa alcalina	34 U/L	38 U/L		40 U/L				
GGTP	4,7 U/L	4,4 U/L		5,4 U/L				
Proteínas totales	7,62 g/dl	6,36 g/dl		6,59 g/dl				
Albumina	4,60 g/dl	3,73 g/dl		3,72 g/dl				
Perfil de coagulación								
Tiempo de protrombina (TP)					14,9			
INR					1,24			
Tiempo parcial de tromboplastina (TTP)					30,0			
VSG		32 mm/h	28 mm/h					
Prot. C Reactiva	2,2 mg/dl	1,85 mg/dl	8,76 mg/dl	12,5 mg/dl	7,16 mg/dl	3,96 mg/dl	3,07 mg/dl	3,19 mg/dl
Ac. Antinucleares (ANA)		negativo						
Cultivos								
Cultivo de líquido pancreático							negativo	

DISCUSIÓN

Las colecciones de fluido pancreático incluyen a los pseudoquistes agudos y crónicos, absceso pancreático, necrosis pancreática organizada y colección de fluido aguda^(3,6). Tienen múltiples etiologías: pancreatitis aguda, pancreatitis crónica, y como complicación luego de una pancreatectomía^(3,4). La tasa de fuga pancreática reportada luego de una pancreatoduodenectomía varía según la localización de la resección, en el caso de la pancreatectomía central es 5 a 40% y en la distal es de 5 a 60%⁽²⁾. El manejo conservador tiene una tasa de éxito de hasta el 80%⁽²⁾ y tiene como objetivo primario el manejo de la sepsis. En nuestro caso, se optó por manejo conservador inicial, sin embargo ante la intensificación de dolor, presentando el paciente dolor abdominal epigástrico continuo opresivo, no irradiado, de 7/10 de intensidad; y la sospecha de ruptura de la colección hacia peritoneo con el riesgo de desarrollar una ascitis pancreática se decidió al drenaje de la colección, consiguiendo una evidente mejoría clínica posterior al procedimiento caracterizada por disminución del dolor a 2/10 y la presencia de un examen físico dentro de los límites normales. Hay diferentes opciones terapéuticas: el drenaje quirúrgico, percutáneo y el endoscópico. Las

indicaciones para el drenaje son, el dolor abdominal, obstrucción gástrica, obstrucción biliar, e infección^(1,2). El abordaje endoscópico transmural puede ser a través del estómago (cistogastrotomía) o del duodeno (cistoduodenostomía)⁽³⁾. Varadarajulu y col. reportaron su experiencia en el 2011 usando ultrasonido endoscópico para el drenaje de las colecciones de fluido pancreático en pacientes a los que se les había realizado una pancreatectomía distal, el éxito clínico fue del 100% y no hubo complicaciones asociadas al procedimiento ni posteriormente⁽⁷⁾. Si bien se dispone de varias opciones terapéuticas, optamos por el drenaje ecoendoscópico ya que se trataba de un paciente con múltiples cirugías previas, y la colección se encontraba en una zona de difícil acceso percutáneo. En nuestro paciente se inició antibioterapia de amplio espectro vía endovenosa antes del procedimiento y se mantuvo hasta 48 horas después del mismo para disminuir el riesgo de sepsis.

El caso presentado muestra el avance de la ecoendoscopia hacia su rol terapéutico. Gracias al uso del ultrasonido endoscópico, el drenaje de colecciones de fluido pancreáticas post operatorias se ha vuelto un procedimiento efectivo, seguro y muy bien tolerado

por la ausencia de drenes percutáneos que disminuyen la calidad de vida de nuestros pacientes. Este procedimiento se debe tener en cuenta en el manejo multidisciplinario que deben recibir nuestros pacientes.

BIBLIOGRAFÍA

1. Kwon YM, Gerdes H, Schattner MA, Brown KT, Covey AM, Getrajdman GI, et al. Management of peripancreatic fluid collections following partial pancreatectomy: a comparison of percutaneous versus EUS-guided drainage. *Surg Endosc.* 2013;27(7):2422-7.
2. Tilara A, Gerdes H, Allen P, Jarnagin W, Kingham P, Fong Y, et al. Endoscopic ultrasound-guided transmural drainage of postoperative pancreatic collections. *J Am Coll Surg.* 2014;218(1):33-40.
3. Arvanitakis M, Delhaye M, Bali MA, Matos C, De Maertelaer V, Le Moine O, et al. Pancreatic-fluid collections: a randomized controlled trial regarding stent removal after endoscopic transmural drainage. *Gastrointest Endosc.* 2007;65(4):609-19.
4. Feldman Mark, Lawrence S. Friedman, Lawrence J. Brandt. Slesinger and Fordtran's Gastrointestinal and Liver Disease: Pathophysiology/Diagnosis/Management. 9th ed. Philadelphia: Elsevier; 2010.
5. Jah A, Jamieson N, Huguet E, Griffiths W, Carroll N, Praseedom R. Endoscopic ultrasound-guided drainage of an abdominal fluid collection following Whipple's resection. *World J Gastroenterol.* 2008;14(44):6867-8.
6. Baron TH, Harewood GC, Morgan DE, Yates MR. Outcome differences after endoscopic drainage of pancreatic necrosis, acute pancreatic pseudocysts, and chronic pancreatic pseudocysts. *Gastrointest Endosc.* 2002 Jul;56(1):7-17.
7. Varadarajulu S, Bang JY, Sutton BS, Trevino JM, Christein JD, Wilcox CM. Equal efficacy of endoscopic and surgical cystogastrostomy for pancreatic pseudocyst drainage in a randomized trial. *Gastroenterology.* 2013;145(3):583-90.
8. Gupta T, Lemmers A, Tan D, Ibrahim M, Le Moine O, Devière J. EUS-guided transmural drainage of postoperative collections. *Gastrointest Endosc.* 2012;76(6):1259-65.
9. Ulla-Rocha JL, Vilar-Cao Z, Sardina-Ferreiro R. EUS-guided drainage and stent placement for postoperative intra-abdominal and pelvic fluid collections in oncological surgery. *Therap Adv Gastroenterol.* 2012;5(2):95-102.

Correspondencia: Michael Guilding
E-mail: michaelgp_1985@hotmail.com