

# Filtración de anastomosis colorrectal tratada con E-VAC con espuma de polivinilo podría reducir el tiempo de tratamiento

Colorectal anastomotic leak treated with E-VAC with polyvinyl sponge could reduce treatment time

Juliana Restrepo<sup>1,2</sup>, Erika Benito<sup>3</sup>, María-Conchita Aramendiz<sup>4</sup>, Raúl Pinilla<sup>5,6</sup>

<sup>1</sup> Servicio de Cirugía Oncológica, Instituto Nacional de Cancerología, Bogotá, Colombia.

<sup>2</sup> Universidad Militar Nueva Granada, Bogotá, Colombia.

<sup>3</sup> Servicio de Cirugía General, Universidad El Bosque, Bogotá, Colombia.

<sup>4</sup> Servicio de Terapia Enterostomal, Instituto Nacional de Cancerología, Bogotá, Colombia.

<sup>5</sup> Servicio de Cirugía Gastrointestinal, Gastroenterología y endoscopia digestiva oncológica, Instituto Nacional de Cancerología, Bogotá, Colombia.

<sup>6</sup> Departamento de Cirugía, Universidad Nacional de Colombia, Bogotá, Colombia.

Recibido: 04/05/2020 - Aprobado: 13/11/2020

ORCID: Juliana Restrepo: <https://orcid.org/0000-0002-5165-6945>, Erika Benito: <https://orcid.org/0000-0002-3031-003X>,

María Aramendiz: <https://orcid.org/0000-0003-2152-6872>, Raúl Pinilla: <https://orcid.org/0000-0003-3008-5650>

## RESUMEN

Las filtraciones de anastomosis colorrectales tienen una incidencia de 5 a 15% y su manejo depende de las manifestaciones clínicas, la distancia desde el margen anal y su ubicación intra o extra peritoneal. En algunos casos seleccionados el manejo endoscópico ha demostrado ser un tratamiento efectivo. En el presente reporte de caso se utilizó el sistema de drenaje rectal transanal asistido por vacío descrito por Weidenhagen *et al.*, para el tratamiento de una fuga anastomótica pero se utilizó una espuma de polivinilo en vez la espuma tradicionalmente usada de poliuretano con el fin de disminuir el número de cambios de la espuma y el tiempo de tratamiento.

**Palabras clave:** Cirugía colorrectal; Anastomosis quirúrgica; Fuga anastomótica; Endoscopia gastrointestinal; Terapia de presión negativa para heridas (fuente: DeCS BIREME).

## ABSTRACT

Colorectal anastomosis leaks have an incidence of 5 to 15% and their management depends on the clinical manifestations, the distance to the anal verge and the intra or extra peritoneal location. In some selected cases, endoscopic management has proven to be an effective treatment. In this case report, the vacuum-assisted transanal rectal drainage system described by Weidenhagen *et al.* was used for the treatment of an anastomotic leak. We used a polyvinyl sponge instead of the polyurethane sponge traditionally used with the intention to reduce sponge changes and treatment time.

**Keywords:** Colorectal surgery; Anastomosis, surgical; Anastomotic leak; Endoscopy, gastrointestinal; Negative-pressure wound therapy (source: MeSH NLM).

## INTRODUCCIÓN

La escisión mesorrectal total y la quimiorradioterapia neoadyuvante han mejorado significativamente los resultados oncológicos de los paciente con cáncer de recto <sup>(1)</sup>, pero las filtraciones anastomóticas siguen siendo una complicación catastrófica que requiere un manejo multidisciplinario. Los pacientes que no tiene peritonitis generalizada son susceptibles de manejo endoscópico, pero en el presente caso no fue posible utilizar stent o clips porque la cavidad de la dehiscencia anastomótica estaba muy cerca al reborde anal y tenía un diámetro muy grande. Por lo tanto se decidió tratar la filtración anastomótica (FA) con un sistema de terapia

endoluminal para cierre de heridas asistido por vacío (E-VAC), este dispositivo se modificó utilizando un ensamblaje que mejora la succión y la permanencia del sistema de vacío y además una espuma de polivinilo que reduce la adhesión a los tejidos, mejorando la seguridad del dispositivo y disminuyendo el tiempo de tratamiento.

## CASO CLÍNICO

Hombre de 61 años, sin antecedentes de importancia, con sangrado rectal intermitente con diagnóstico por colonoscopia en abril de 2019 de tumor de recto a los 5 cm de la línea dentada con obstrucción del 50%

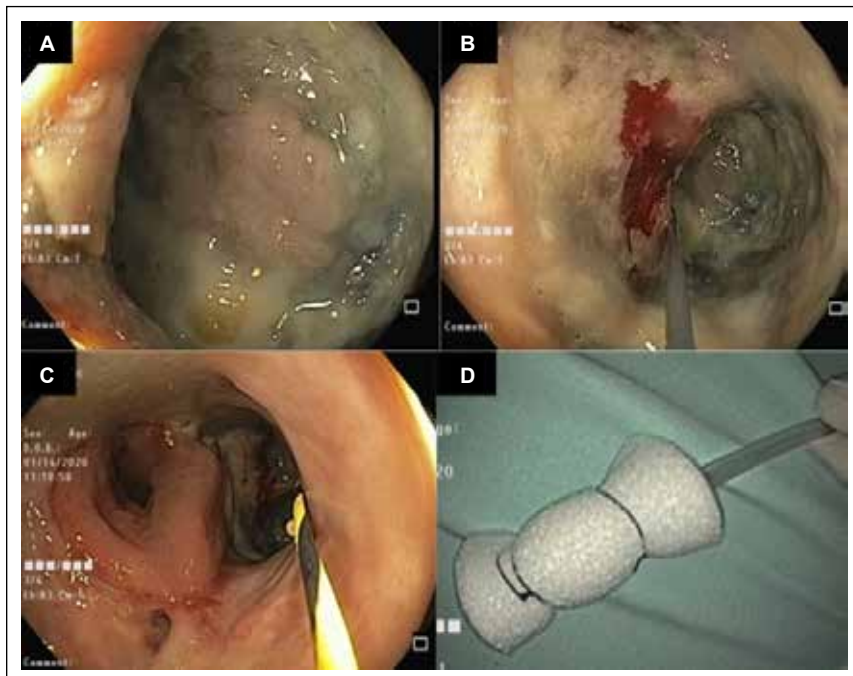
Citar como: Restrepo J, Benito E, Aramendiz MC, Pinilla R. Filtración de anastomosis colorrectal tratada con E-VAC con espuma de polivinilo podría reducir el tiempo de tratamiento. *Rev Gastroenterol Peru.* 2020;40(4):355-60. doi: <http://dx.doi.org/10.47892/rgp.2020.404.1175>

de la luz. La patología informó un adenocarcinoma rectal moderadamente diferenciado. En junio de 2019 consultó al servicio de Cirugía Gastrointestinal en el Instituto Nacional de Cancerología – Bogotá donde se realizó estadificación con tomografía de tórax y resonancia pélvica contrastada descartando enfermedad extra-abdominal, pero con evidencia de engrosamiento de las paredes del recto medio y ganglios sospechosos sin amenaza de la fascia mesorrectal. Con los estudios ya mencionados y un antígeno carcinoembrionario de 2,19 se decidió en junta tridisciplinaria con cirugía gastrointestinal, oncología clínica y radioterápica llevar a neoadyuvancia con quimiorradioterapia concomitante, capecitabina y radioterapia externa hasta 50,4Gy sin hipofraccionamiento, la cual finalizó de forma adecuada. Fue re-estadificado a los 3 meses con colonoscopia que informó persistencia de lesión tumoral e imágenes con ausencia de compromiso a distancia. Por todo lo anterior se decidió programar para resección anterior de recto asistida por robot más escisión mesorrectal total transanal (TaTME por sus siglas en inglés).

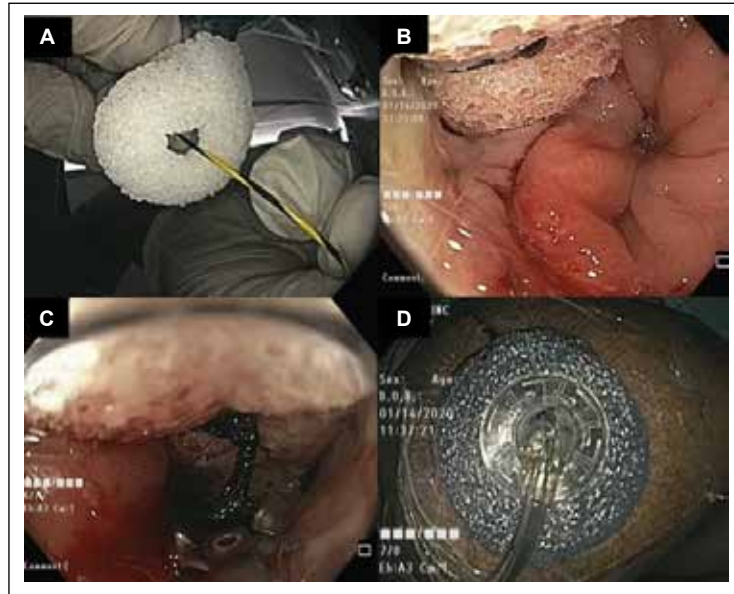
Se realizó el procedimiento quirúrgico sin complicaciones, fue necesario conversión a cirugía abierta por la obesidad mórbida del paciente. El procedimiento transanal se realizó sin complicaciones, con una anastomosis colorrectal a 2 cm de la línea dentada y se practicó ileostomía de protección.

La patología del espécimen quirúrgico reportó un adenocarcinoma de recto con pobre respuesta a la neoadyuvancia, compromiso hasta el tejido pericólico, márgenes libres de tumor y 1 de 10 ganglios linfáticos comprometidos, para un  $pyT4pyN1$ . 30 días después del alta hospitalaria el paciente consultó por fiebre y diaforesis pero sin dolor abdominal, se realizó una tomografía abdominal contrastada que reportó signos de dehiscencia de la anastomosis colorrectal sin colecciones pélvicas susceptibles de drenaje, al tacto rectal se confirmó dehiscencia de la anastomosis con hallazgos endoscópicos de solución de continuidad del 70% y zona cruenta de 5 cm de profundidad con fondo sucio y membranas fibrino-purulentas a 2 cm de la línea dentada. Se decidió manejo de la dehiscencia anastomótica con sistema E-VAC modificado previo consentimiento informado del paciente.

Bajo guía endoscópica, se introdujo una guía hidrofílica en la zona cruenta y sobre ésta se avanzó una sonda Nelaton No.12 cubierta con V.A.C.® WhiteFoam. El otro extremo de la sonda Nelaton se introdujo en un V.A.C.® GranuFoam™, el cual se puso sobre una lámina adhesiva V.A.C.® en el glúteo derecho del paciente (Figuras 1 y 2). Sobre el V.A.C.® GranuFoam™ se adaptó otra lámina adhesiva V.A.C.® y se conectó el sensa T.R.A.C.™ a presión negativa continua de 100 mmHg. El paciente presentó una respuesta satisfactoria al tratamiento con antibioticoterapia y el E-VAC.



**Figura 1.** A. Imagen endoscópica del fondo necrótico en el defecto anastomótico, que se continúa con una cavidad hacia la izquierda. B. Imagen endoscópica del fondo necrótico en el defecto anastomótico, desde más lejos, con la guía hidrofílica en la cavidad. C. Imagen endoscópica del defecto anastomótico con la guía hidrofílica en su interior, en la misma foto a la izquierda se ve la luz del colon. D. Imagen de V.A.C.® WhiteFoam enrollado sobre una sonda Nelaton.

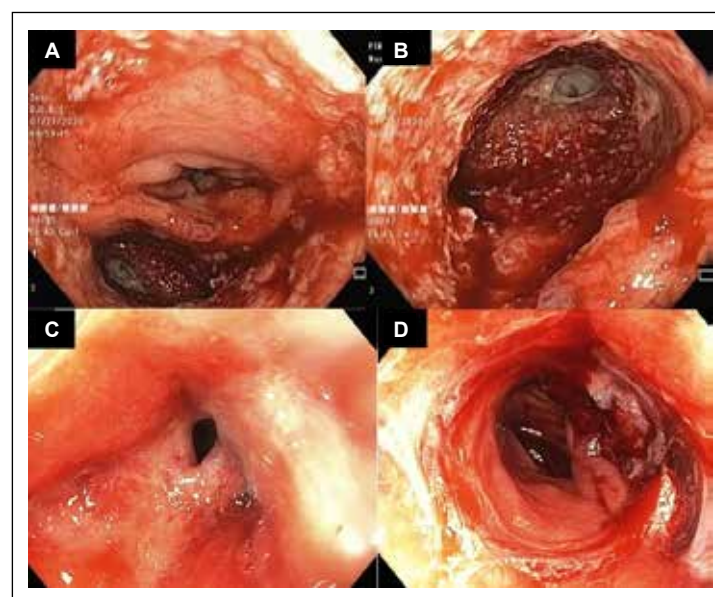


**Figura 2.** A. Imagen de V.A.C.® WhiteFoam enrollado sobre una sonda Nelaton con el otro extremo de la guía hidrofílica en su interior. B. V.A.C.® WhiteFoam entrando en el defecto anastomótico. C. Captura del V.A.C.® WhiteFoam con una pinza de cuerpo extraño para lograr su inserción en el fondo de la cavidad. D. V.A.C.® GranuFoam™ sobre una lámina adhesiva V.A.C.® en el glúteo derecho del paciente y otra lámina adhesiva V.A.C.® sobre el V.A.C.® GranuFoam™ donde se conecta el sensaT.R.A.C.™.

Siete días después se retiró el sistema de vacío con evidencia de una disminución sustancial del defecto, ahora con 2 cm de diámetro, fondo limpio y adecuada granulación (Figura 3). Teniendo en cuenta la franca mejoría se decidió no adaptar nuevo dispositivo y el paciente se manejó ambulatoriamente. En el seguimiento endoscópico a los 3 meses se documentó un adecuado cierre del defecto con estenosis de la anastomosis la cual se manejó con dilatación digital sin complicaciones y se realizará cierre de la ileostomía de protección.

## DISCUSIÓN

Los avances técnicos en cirugía rectal como la escisión mesorrectal total y la quimio-radioterapia neoadyuvante, han mejorado significativamente los resultados oncológicos de los pacientes con cáncer de recto <sup>(1)</sup>. Pero las FA siguen siendo una complicación catastrófica que afecta tanto los desenlaces funcionales como oncológicos, incluyendo una frecuencia más alta de estomas permanentes <sup>(2)</sup>. Las FA luego de



**Figura 3.** A. Control endoscópico del defecto anastomótico luego de 7 días de terapia con E-VAC, defecto de 2 cm de diámetro. B. Fondo limpio de la cavidad del defecto anastomótico a los 7 días con terapia E-VAC. C. Estenosis de la anastomosis en el control endoscópico a los 90 días. D. Anastomosis post dilatación digital sin evidencia del defecto anastomótico.

proctocolectomías tiene una incidencia de 5 - 15% y <sup>(1,3,4)</sup> y los estomas de protección, aunque disminuyen la severidad de la sepsis luego de una filtración, no reducen su frecuencia después de una resección anterior baja de recto <sup>(5)</sup>. Adicionalmente, la escisión mesorrectal total crea una cavidad presacra detrás de la anastomosis donde una gran cantidad de detritos y pus se puede acumular aun cuando la dehiscencia anastomótica sea pequeña <sup>(6)</sup>. La revisión por laparotomía o laparoscopia con lavado y la creación de un estoma son el tratamiento apropiado en pacientes con signos clínicos de peritonitis, pero para los pacientes que no tienen peritonitis, algunos autores recomiendan el tratamiento con ileostomía en conjunto con medidas endoscópicas locales <sup>(7,8)</sup>. Con el tratamiento convencional con drenaje percutáneo y antibiótico-terapia la mitad de estas FA cicatrizan, pero de no hacerlo, usualmente se forma un seno fibrótico presacro que puede causar gran morbilidad, llegando incluso a producir fascitis necrotizante en el tercio proximal de miembros inferiores <sup>(6)</sup>.

El tratamiento endoscópico de las FA se ha propuesto como una alternativa al manejo quirúrgico en pacientes estables sin peritonitis generalizada <sup>(1)</sup>. Durante el procedimiento endoscópico se debe hacer desbridamiento, removiendo tejido necrótico y material purulento de la cavidad con instrumentos endoscópicos de tracción, lavado y succión <sup>(1)</sup>. Adicionalmente, se utilizan técnicas que aceleran el cierre de la filtración como los sellantes de fibrina para defectos menores de 3 mm, el stent recubierto para defectos menores de 2 cm y el cierre con E-VAC para defectos más grandes con abundante tejido necrótico <sup>(1,3)</sup>. En las fístulas cercanas al ano y con presentación tardía, como la del caso presentado, los clips y el stent no son alternativas adecuadas por el tamaño de la solución de continuidad y la proximidad al ano lo que no permite una adecuada aproximación del tejido y presenta una alta posibilidad de migración del dispositivo respectivamente.

Las técnicas para el manejo de heridas asistido por vacío (VAC) contemplan la aplicación de una espuma en la herida y presión sub-atmosférica controlada <sup>(8)</sup>. Se ha demostrado que el manejo de heridas con VAC acelera la cicatrización al proporcionar descontaminación continua, aumento de la microcirculación y mejoría del tejido de granulación <sup>(9)</sup>. El cierre endoscópico asistido por vacío proporciona un drenaje continuo y efectivo de los abscesos peri-anastomóticos <sup>(10)</sup> y múltiples series de casos han reportado su seguridad y efectividad <sup>(1,3,4,7,11)</sup>.

En la revisión de la literatura se encontró que las filtraciones de anastomosis se presentaron entre el 8,3 y 14% de los pacientes que fueron llevados a proctocolectomía <sup>(3,6,7,12)</sup>. La mediana de tiempo entre la cirugía y el diagnóstico de FA fue de 11 a 17 días en

las diferentes series <sup>(6,13,14)</sup> y de 11,7 días (rango 6 a 75) en una revisión sistemática <sup>(2)</sup>. Los paciente en quienes este tiempo de diagnóstico fue prolongado tuvieron un inicio tardío de la terapia con E-VAC y por tanto una tasa menor de éxito. La mediana del tamaño de los defectos fue de 5 cm en casi todas las publicaciones <sup>(1,4,10,11)</sup> y en la revisión sistemática fue de 6 cm (rango 4,7 - 34,9) <sup>(2)</sup>.

La presión negativa utilizada varía muchos en las diferentes publicaciones, desde 60 mmHg hasta 200 mmHg <sup>(2)</sup> pero no existe aún asociación entre ésta y el éxito o el tiempo del tratamiento, nosotros utilizamos 100 mmHg por decisión conjunta entre el grupo de cirujanos y el grupo de terapia enterostomal. Las espumas se cambian cada 2 a 5 días, la mediana de espumas utilizadas está entre 3 y 13 y la mediana del tiempo del tratamiento con E-VAC varía en las series reportadas entre 11 y 40 días <sup>(1,3,4,7,10,12)</sup>. En una revisión sistemática la mediana de duración del tratamiento fue de 47 días (rango 40 a 105) y la mediana de espumas utilizadas fue de 7 (rango 3,4 a 13) <sup>(2)</sup>. Nuestro paciente solamente requirió 7 días de tratamiento, una espuma y dos procedimientos endoscópicos, este corto tiempo de tratamiento y bajo número de espumas y endoscopias no está reportado en ningún estudio y creemos que se debe a que utilizamos el sistema E-VAC con una espuma de otro material y con ensamblaje que proporciona mejor vacío.

En todas las series de pacientes utilizaron espumas de poliuretano que tienen el riesgo de integración con el tejido adyacente y riesgo de migración, ambos factores aumentan el riesgo de fístula intestinal que es el mayor temor de los cirujanos al usar este tipo de espuma en el TGI. Dos estudios se reportaron una migración de la espuma en el 40% de los pacientes tratados con E-VAC <sup>(8,15)</sup> y un estudio reportó un fístula ileal y una fístula uretral <sup>(14)</sup>. Adicionalmente, al integrarse con el tejido, la espuma de poliuretano puede producir dolor al ser retirada y requiere irrigación previa con solución salina o lidocaína <sup>(13)</sup>. Por estos motivos, en el presente reporte decidimos utilizar espuma de polivinilo (V.A.C.® WhiteFoam) que ocasiona menor adhesión a los tejidos y por lo tanto se logró dejar más tiempo en la zona cruenta. Este tipo de espuma se puede usar con mayor seguridad en casos de contacto con el intestino o en casos en los que la espuma migre hacia el lumen. Es importante anotar que el montaje sobre una espuma de poliuretano (V.A.C.® GranuFoam™) en una zona alejada de la región anal logró obtener un adecuado ensamblaje para lograr una presión negativa constante y sin fugas. Los tratamientos, en las diferentes series, se suspendieron cuando los defectos eran menores a 3 cm <sup>(7)</sup>, 2 cm, 1,5 cm <sup>(3,12)</sup> o 1 cm <sup>(10,14)</sup>, no existe un criterio unificado para suspender el tratamiento. En nuestro paciente el tratamiento se suspendió cuando el defecto tenía 2 cm y en ausencia completa de respuesta inflamatoria sistémica.

Casi todos los autores reportaron que los pacientes deben tener ileostomía de protección para ser llevados a este tipo de procedimientos endoscópicos, esto con el fin de evitar la contaminación continua con materia fecal del defecto, la obstrucción de la espuma y los problemas de higiene que puede ocasionar un tubo de plástico a través del ano <sup>(1,6-8,13)</sup>. Pero hay autores que defienden que en algunos casos puede haber una adecuada respuesta al tratamiento aún sin estoma de protección <sup>(3,4,10,12,14)</sup>. En la revisión sistemática que incluyó 276 pacientes, 51,5% tenían estoma de protección desde la cirugía inicial y al 47,8% se le realizó luego del diagnóstico de FA, el cierre luego de un tratamiento exitoso se logró en el 75,9% de los casos <sup>(2)</sup>.

La mediana del porcentaje de éxito reportada en la revisión sistemática es del 82,6% y los estudios que comparan el tratamiento con E-VAC con el tratamiento convencional muestran mayor tasa de éxito y menores tiempos de cierre de las FA con el tratamiento asistido con vacío <sup>(1,15)</sup>. Las variables asociadas a falla del tratamiento son la radioterapia preoperatoria, la ausencia de estoma de protección, el desarrollo de complicaciones y el sexo masculino <sup>(2)</sup>. En un estudio los pacientes con anastomosis bajas a menos de 6 cm se demoraban más para el cierre del defecto <sup>(12)</sup>.

Existen reportes en los que el tiempo de aparición de las fístulas anastomóticas es mucho mayor en pacientes que han recibido quimio-radioterapia previa <sup>(12)</sup>. Los pacientes que recibieron quimio-radioterapia neoadyuvante tenían defectos de mayor tamaño, el tiempo de tratamiento con el E-VAC fue mayor y el tiempo de cierre del defecto fue mayor con un promedio de 71 días comparado con pacientes sin neoadyuvancia en los que fue de 30 días <sup>(12)</sup>.

En el presente reporte el paciente tenía múltiples factores de riesgo para presentar filtración de la anastomosis incluyendo el tratamiento previo con quimio-radioterapia, una anastomosis ultrabaja y ser hombre <sup>(3,14)</sup>, por esto se realizó ileostomía de protección en la cirugía inicial. A pesar de que tuvo manifestaciones clínicas tardías de la FA, 30 días después del TaTME, la distancia de la anastomosis al margen anal de era de 2 cm y había tenido tratamiento neoadyuvante, todos factores de riesgo para falla del tratamiento, el paciente tuvo muy buena evolución y un cierre exitoso de la FA.

En general, es un procedimiento seguro con una baja frecuencia de eventos adversos, en el tracto gastrointestinal inferior. Se han descrito con mayor frecuencia abscesos pélvicos, estenosis anastomóticas y sangrado menor después del intercambio del dispositivo debido al crecimiento de tejido de granulación <sup>(2)</sup>.

En conclusión la terapia V.A.C endoluminal es una nueva, eficaz y segura alternativa para el manejo de las complicaciones posteriores a la cirugía colorrectal, descrita como una opción que podría disminuir el tiempo de cierre de defectos anastomóticos y teóricamente disminuir los eventos relacionados con el desarrollo de senos fibróticos e incluso estenosis. Además, mejora la posibilidad de manejo endoscópico de las fugas anastomóticas distales que no se logran manejar adecuadamente con stents por la proximidad al ano ni con clips por la rigidez evidenciada en ese tipo de tejidos. Las ventajas de los cambios descritos en el dispositivo E-VAC en este artículo son un mayor tiempo entre los cambios de la espuma, 7 días e incluso más, el cierre rápido del defecto y una mejor adecuación del sistema de vacío lo que permite que los paciente con cáncer, que son el 100% en nuestra institución, puedan continuar rápidamente los tratamientos adyuvantes, según sea el caso.

**Conflicto de intereses:** Los autores declaran no tener conflictos de interés.

## REFERENCIAS BIBLIOGRÁFICAS

1. Chopra SS, Mrak K, Hünerbein M. The effect of endoscopic treatment on healing of anastomotic leaks after anterior resection of rectal cancer. *Surgery*. 2009;145(2):182-8.
2. Shalaby M, Emile S, Elfeki H, Sakr A, Wexner SD, Sileri P. Systematic review of endoluminal vacuum-assisted therapy as salvage treatment for rectal anastomotic leakage. *BJS Open*. 2019;3(2):153-60.
3. Glitsch A, von Bernstorff W, Seltrecht U, Partecke I, Paul H, Heideck CD. Endoscopic transanal vacuum – assisted rectal drainage (ETVARD): an optimized therapy for major leaks from extraperitoneal rectal anastomoses. *Endoscopy*. 2008;40(3):192-9.
4. Kuehn F, Janisch F, Schwandner F, Alsfasser G, Schiffmann L, Gock M, . Endoscopic vacuum therapy in colorectal surgery. *J Gastrointest Surg*. 2016;20(2):328-34.
5. Gastinger I, Marusch F, Steinert R, Wolff S, Koeckerling F, Lippert H. Protective defunctioning stoma in low anterior resection for rectal carcinoma. *Br J Surg*. 2005;92(9):1137-42.
6. Borstlap WAA, Musters GD, Stassen LPS, Westreenen HL, Hess D, van Dieren S, . Vacuum-assisted early transanal closure of leaking low colorectal anastomoses: the CLEAN study. *Surg Endosc*. 2018;32(1):315-27.
7. Nerup N, Johansen JL, Abod Alkhefagie GA, Maina P, Jensen KH. Promising results after endoscopic vacuum treatment of anastomotic leakage following resection of rectal cancer with ileostomy. *Dan Med J*. 2013;60(4):A4604.
8. Nagell CF, Holte K. Treatment of anastomotic leakage after rectal resection with transrectal vacuum-assisted drainage (VAC). *Int J Color Dis*. 2006;21(7):657-60.
9. Saxena V, Hwang C-W, Huang S, Eichbaum Q, Ingber D, Orgill DP. Vacuum-assisted closure: microdeformations of wounds and cell proliferation. *Plast Reconstr Surg*. 2004;114(5):1086-96.
10. Weidenhagen R, Gruetzner KU, Wiecken T, Spelsberg F, Jauch K-W. Endoscopic vacuum-assisted closure of anastomotic leakage following anterior resection of the rectum: a new method. *Surg Endosc*. 2008;22(8):1818-25.
11. Jimenez-Rodriguez RM, Araujo-Miguez A, Sobrino-Rodriguez S, Heller F, Díaz-Pavon JM, Bozada-Garcia JM, . A new perspective on vacuum-assisted closure for the treatment of anastomotic leak following low anterior resection for rectal cancer, is it worthy? *Surg Innov*. 2018;25(4):350-6.

12. von Bernstorff W, Glitsch A, Schreiber A, Partecke LI, Heidecke CD. ETVARD (endoscopic transanal vacuum-assisted rectal drainage) leads to complete but delayed closure of extraperitoneal rectal anastomotic leakage cavities following neoadjuvant radiochemotherapy. *Int J Colorectal Dis.* 2009;24(7):819-25.
13. van Koperen PJ, van Berge Henegouwen MI, Rosman C, Bakker CM, Heres P, Slors JF. . The Dutch multicenter experience of the Endo-Sponge treatment for anastomotic leakage after colorectal surgery. *Surg Endosc.* 2009;23(6):1379-83.
14. Strangio G, Zullo A, Chiara Ferrara E, Anderloni A, Carlino A, Jovani M, . Endo-sponge therapy for management of anastomotic leakages after colorectal surgery: a case series and review of literature. *Dig Liver Dis.* 2015;47(6):465-9.
15. Kühn F, Janisch F, Schwandner F, Gock M, Wedermann N, Witte M, . Comparison between endoscopic vacuum therapy and conventional treatment for leakage after rectal resection. *World J Surg.* 2020;44(4):1277-82.

**Correspondencia:**

Juliana Restrepo López  
Instituto Nacional de Cancerología  
Calle 1 No 9 – 85, Bogotá, Colombia  
E-mail: julirpo85@gmail.com