

Tumor del estroma gastrointestinal

Gastrointestinal stroma tumor

Aníbal Ernesto Ramos Socarrás¹, Moraima Emilia Vallés Gamboa¹, José Rolando Rodríguez Núñez², Carlos Manuel Neyra Rodríguez², Francisco Antonio Vargas La O²

¹ Cirujano General y Endoscópico, Servicio de Cirugía General, Hospital Celia Sánchez Manduley, Granma, Cuba.

² Cirujano General, Servicio de Cirugía General, Hospital Celia Sánchez Manduley, Granma, Cuba.

Recibido: 19-02-2014; Aprobado: 04-06-2014

RESUMEN

El tumor estromal gastrointestinal (GIST) representa menos del 3% de las neoplasias gastrointestinales; sin embargo, es el tumor mesenquimático más frecuente del tracto digestivo. El GIST se caracteriza por la expresión del receptor de factor de crecimiento de tirosina kinasa, CD117, lo que lo diferencia de los otros tumores mesenquimáticos como leiomiomas, leiomiomasarcomas, leiomioblastomas y tumores neurogénicos, que no expresan esta proteína. 70-80% de los GIST son benignos, localizándose la mayoría en estómago e intestino delgado (> 90%). Pueden originarse también de cualquier porción del tracto digestivo, así como del mesenterio, omento y retroperitoneo. Los GIST malignos son generalmente de gran tamaño (> a 5 cm), con índice mitótico alto, y pueden dar metástasis a hígado y peritoneo. El tratamiento es la resección quirúrgica; en casos de tumores irresecables, se realiza radioterapia y quimioterapia neoadyuvante. Se presenta un paciente de 43 años, ingresado por presentar dolor en el epigastrio, antecedentes de melena en una ocasión. El ultrasonido, la TAC de abdomen, y la laparoscopia, mostraron la presencia de una tumoración en la segunda porción del duodeno, aproximadamente 10 cm con crecimiento exofítico. Se intervino quirúrgicamente, realizándose pancreatoduodenectomía cefálica de Whipple con conservación del píloro (Traverso-Longmire), reseccando la totalidad del tumor, los resultados definitivos de anatomía patológica informaron: tumor fusocelular del estroma gastrointestinal (GIST de pared duodenal), con alto potencial de malignidad. Tamaño del tumor 9,5 cm. Índice Mitótico de 9 mitosis por 50 HPF con Inmunohistoquímica positiva para CD117, CD34. A dos años de la intervención presenta una evolución favorable.

Palabras clave: Tumores del estroma gastrointestinal; Neoplasias gastrointestinales; Tracto digestivo (fuente: DeCS BIREME).

ABSTRACT

Gastrointestinal stromal tumor (GIST) represents less than 3% of gastrointestinal malignancies. However, it is the most common mesenchymal tumor of the digestive tract. GIST is characterized by the expression tyrosine kinase CD117, which differentiates it from other mesenchymal tumors such as leiomyomas, leiomyosarcomas, leiomyoblastoma and neurogenic tumors that do not express this protein. 70-80% of the GIST are benign and located mostly in the stomach and small intestine (> 90%). They can also arise from any portion of the digestive tract, mesentery, omentum and retroperitoneum. Malignant GISTs are usually large (> 5 cm), with a high mitotic index, and it can metastasize to the liver and peritoneum. The treatment is surgical resection. Good results have been reported with tyrosine kinase inhibitor STI571. The treatment is the surgical resection; in cases of surgical resection tumors cannot do it, radiotherapy and chemotherapy is carried out. A 43 year-old patient is presented, admitted to present pain in the epigastrium, melena in an occasion. The ecography, CT scan, and laparoscopic view, showed a tumor in the second portion of the duodenum, approximately 10 cm size. Whipple's operation was carried out (cephalic pancreatoduodenectomy) with conservation of the pylorus (Traverso-Longmire), resecting the entirely tumor. Final results of pathological anatomy informed: fusocellular tumor of the gastrointestinal estroma (GIST of duodenal wall), with high potential of malignancy. Size of the tumor 9,5 cm, mitotic index of 9 for 50 HPF with high positive for CD117, CD34. Two years later of the intervention he presents a good evolution.

Key words: Gastrointestinal stromal tumors; Gastrointestinal neoplasms; Gastrointestinal tract (source: MeSH NLM).

INTRODUCCIÓN

El Tumor Estromal Gastrointestinal (GIST) es la neoplasia mesenquimática más común del tracto digestivo, sin embargo, su frecuencia representa solo un 0,1 a 3% de las neoplasias gastrointestinales. Anteriormente eran clasificados como: leiomiomas, leiomiomasarcomas, leiomioblastomas, schwannomas o neurofibromas del tracto digestivo⁽¹⁾.

En el año 1983 se observó que los GIST expresan en los estudios inmunohistoquímicos un receptor para el factor de crecimiento de la tirosina kinasa, llamado CD117 y la proteína CD34, ambos CD117 y CD34 son positivos en GIST en valores superiores al 90%. Los GIST frecuentemente son vimentina positivo y usualmente desmina negativo. Todos ellos son importantes en el diagnóstico diferencial de otros tumores que pueden expresar CD 117 como melanoma y plasmocitoma.

Citar como: Ramos Socarrás AE, Vallés Gamboa ME, Rodríguez Núñez JR, Neyra Rodríguez CM, Vargas La O FA. Tumor del estroma gastrointestinal. Rev Gastroenterol Peru. 2014;34(3):237-41.

Se ha sugerido que los GIST se originan de las células intersticiales de Cajal o desde células precursoras primitivas que se diferencian hacia células intersticiales de Cajal y hacia células fenotípicamente musculares lisas. Las células intersticiales de Cajal se encuentran intercaladas entre los nervios autonómicos y las células musculares lisas, su principal función es generar el ritmo autónomo de contracciones involucradas en la digestión y peristaltismo, de modo que son también llamadas células marcapaso del tracto gastrointestinal⁽²⁾.

Son tumores muy heterogéneos que varían en tamaño, morfología y conducta biológica, son un continuo de neoplasias con potencial maligno incierto comportándose virtualmente como tumores benignos hasta cánceres muy agresivos, muchas veces metastáticos. El GIST puede producirse en cualquier punto del tracto gastrointestinal desde el esófago hasta el ano, sin embargo el estómago (39 a 60%) y el intestino delgado (30 a 42%) son los sitios más frecuentes de localización de estos tumores. El colon, recto, apéndice, esófago, mesenterio, retro-peritoneo y otros órganos intraabdominales son ubicaciones infrecuentes del GIST⁽³⁾.

Este tema, aún en discusión dentro de la especialidad quirúrgica y oncológica, corresponde a una entidad que recién en 1998 comienza a dilucidarse, al establecer el criterio patológico de diagnóstico (c-kit + a inmunohistoquímica). Desde entonces se ha logrado progresivamente mayor claridad en temas relacionados al diagnóstico, manejo y pronóstico de estos tumores. Sin embargo, múltiples estudios clínicos principalmente relacionados al tratamiento con anticuerpos monoclonales anti-tirosin-quinasa (IMATINIB®) y estudios de seguimiento respecto al pronóstico se encuentran aún en curso y se esperan sus resultados para decidir qué conductas diagnósticas y terapéuticas son las más beneficiosas para estos pacientes.

Su presentación clínica varía desde asintomático, solo dolor abdominal, a situaciones de urgencia como hemorragia digestiva de diferente cuantía y sangrados extraluminales con hemoperitoneo, muchas veces se hace necesario realizar grandes resecciones pancreático-duodenales para detener la hemorragia⁽⁴⁾.

El objetivo de este trabajo es presentar un caso de este interesante y poco frecuente grupo de patologías que gracias a los avances en la biología molecular y marcadores, han podido recientemente ser caracterizadas, además tratándose de un adulto joven, es aún más relevante ya que si consideramos el comportamiento epidemiológico de las enfermedades oncológicas en este grupo, es importante adquirir estos conocimientos pues cada vez son más los pacientes adultos jóvenes portadores de enfermedades oncológicas y una de las principales causas de mortalidad, siendo de interés este tema tanto para: cirujanos, gastroenterólogos y oncólogos.

CASO CLÍNICO

Paciente masculino de 43 años de edad, con antecedentes de buena salud, que acudió a consulta por molestias abdominales en la parte superior del abdomen, refiere dolor muy moderado, ocasional, sin relación alguna, no otro síntoma acompañante. Al examen físico se comprobó mucosas: rosadas y húmedas. Aparato respiratorio con murmullo vesicular audible en ambos campos pulmonares, no se auscultan estertores.

En el aparato cardiovascular se detectó ruidos cardíacos rítmicos, regulares, frecuencia cardíaca: 80/min, presión arterial: 125/80. El abdomen se presentó blando, depresible, se palpa una tumoración en zona de epigastrio y mesogastrio, no movable, no dolorosa, bordes pobremente definidos, no late, no se expande, no sopla, superficie irregular, sin contacto lumbar. Los ruidos hidroaéreos están presentes.

Se informó hemoglobina 13,4 g/L, leucocitos en $5,6 \times 10^9/L$, eritrosedimentación en 36 mmol/h, glicemia en 4,6 mmol/L, creatinina: 53,1 mmol/L, proteínas totales en 80,5 mmol/l, colesterol 3,8 mmol/L, TGP 16,0 mmol/L, tiempo de coagulación 10 minutos, tiempo de sangrado 2 minutos, plaquetas adecuadas. En la lámina periférica se presentó normocromía y ligera anisocitosis.

Los exámenes imagenológicos incluyeron ultrasonido abdominal, se pudo visualizar a nivel del epigastrio, por delante de la cabeza del páncreas, una imagen ecogénica policíclica con centro hipocogénico de 96 x 83 mm dependiente del duodeno. En la Tomografía Axial Computarizada (TAC) del abdomen se mostró imagen topográficamente vista con densidades variables desde 19 hasta 58 UH con centro hipodenso, contornos bien delimitados en proyección de la segunda porción del duodeno, en contacto con la cabeza del páncreas sin infiltrarla, sus dimensiones fueron de 97 x 88 mm, tras la administración de contraste no hubo variación topográfica (Figura 1).

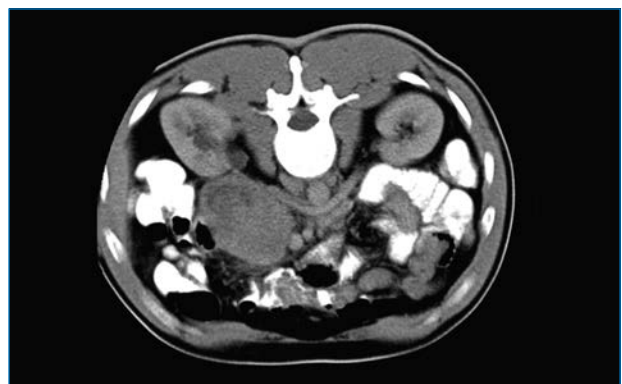


Figura 1. TAC de abdomen que muestra tumoración con contornos bien delimitados en proyección de la segunda porción del duodeno que mide 97 x 88 mm en contacto directo con la cabeza del páncreas, no se observa dilatación de la vía biliar principal.

La esofagogastroscofia mostró una mucosa gástrica con eritema en toda su extensión, la porción del bulbo duodenal que se explora impresiona sin alteraciones. La laparoscopia permitió observar un proceso tumoral en el epigastrio de superficie irregular y con algunos nódulos, vasos de neoformación, con un diámetro de 12 cm guardando relación con la zona pancreática.

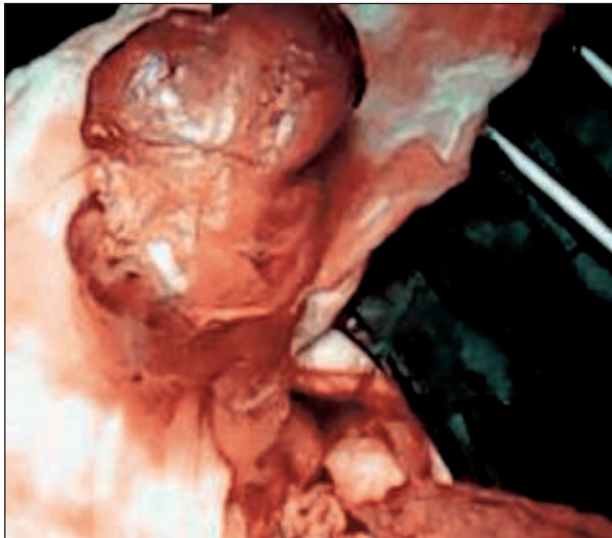


Figura 2. Pieza quirúrgica que muestra la tumoración en proyección de la segunda porción del duodeno, se comienza la extirpación en sentido céfalo-caudal hasta lograr movilizarla.

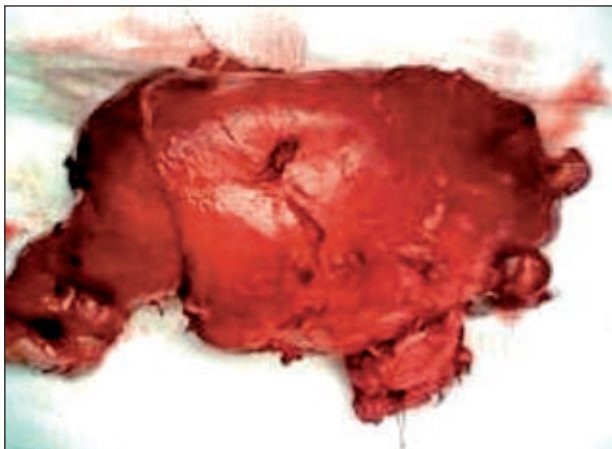


Figura 3. Pieza quirúrgica de 9,5 cm de diámetro que incluye segunda porción de duodeno y cabeza pancreática.

El paciente presentó una evolución favorable posterior a la intervención quirúrgica realizada, restableciéndose el tránsito intestinal a los cuatro días del postoperatorio, a los 7 días de la intervención comenzó a salir a través del drenaje un líquido amarillo verdoso, determinándose gran concentración de enzimas pancreáticas, confirmándose así el diagnóstico de fístula pancreática. Se inició el tratamiento concurrente por 14 días, no lográndose reducir el débito a valores inferiores a 50 ml por día. A los 21 días se inició quimioterapia con citostáticos, se observó cierre total de la fístula al 9no día del inicio

del tratamiento. El Informe de biopsia arrojó Tumor del estroma gastrointestinal (GIST) de alto potencial maligno de localización duodenal de 95 x 10 x 8 cm, bordes bien delimitados con áreas de necrosis y hemorragia intraluminal, márgenes quirúrgicos libres. Se examinó ganglio que mide 1,5 cm que mostró histiocitosis sinusoidal. Se envían bloques y láminas al centro nacional de referencia de Anatomía Patológica del Hospital Clínico Quirúrgico "Hermanos Almejeiras"; para realizar marcadores tumorales, previsto a realizarse en esta institución previa coordinación.

El diagnóstico anatomopatológico final resultó tumor fusocelular del estroma gastrointestinal (GIST) de alto potencial de comportamiento agresivo, de pared duodenal. Tamaño del tumor 9,5 cm. Índice Mitótico de 9 mitosis por 50 HPF. La inmunohistoquímica demostró positividad a CD117 y CD34; negatividad de Alfa Actinina y positividad en el 2% de los medios tumorales a K167.

Al examen microscópico con tinción hematoxilina eosina se observó una lesión tumoral submucosa con células fusiformes en empalizada y con vacuolización perinuclear (Figura 4). El estudio inmunohistoquímico evidenció fuerte positividad para CD117 y CD34 (Figura 5). Se interconsulta con oncología para seguimiento, decidiéndose continuar con el tratamiento con citostáticos.

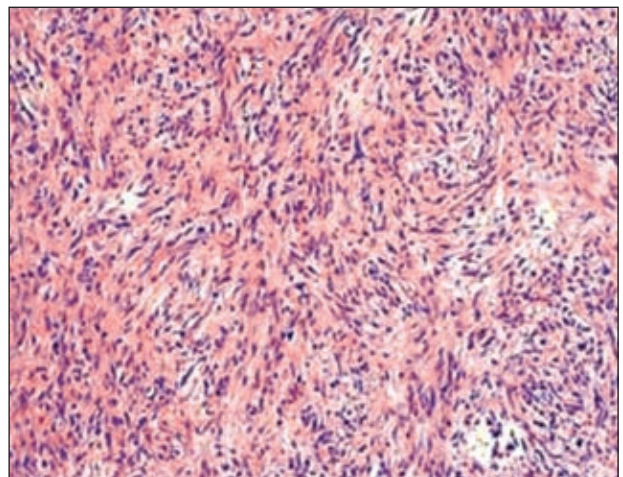


Figura 4. Corte histológico en el que se observa abundantes células fusiformes con vacuolización perinuclear. Tinción HE 20x.

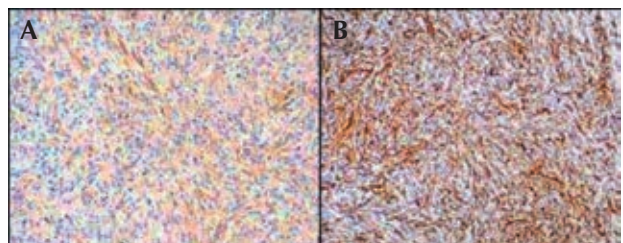


Figura 5. El análisis inmunohistoquímico muestra CD 117 positivo (A) al igual que CD 34 positivo (B).

DISCUSIÓN

Los GIST aparecen en todo el tubo digestivo, más frecuentemente en el estómago (60-70%), también en intestino delgado (20-25%), colon y recto (5%) y esófago (5%), o en localizaciones extra intestinales como mesenterio, epiplón adyacente). En nuestro caso la localización es en el duodeno. En el 2002 fue creada por Fletcher una clasificación macroscópica e histológica (Tabla 1), que dividía estos tumores en 4 grados de malignidad, con base al riesgo de aparición de metástasis. Los criterios de Fletcher clasifican a los tumores del estroma gastrointestinal según el riesgo de malignidad ⁽⁵⁾.

Tabla 1. Criterios de Fletcher.

Riesgo	Tamaño	Índice mitótico
Muy bajo riesgo	< 2 cm	< 5 mitosis/50 CGA
Bajo riesgo	2-5 cm	< 5 mitosis/50 CGA
Riesgo intermedio	< 5 cm 5-10 cm	6-10 mitosis/50 CGA < 5 mitosis/50 CGA
Alto riesgo	> 5 cm >10 cm Cualquier tamaño	> 5 mitosis/50 CGA Cualquier índice mitótico > 10 mitosis/50 CGA

El caso que mostramos el tumor midió 9,5 cm, con un índice mitótico de 9 mitosis/50 CGA, considerado como de alto potencial de comportamiento agresivo.

La forma de presentación clínica es muy variable, pudiendo aparecer como pequeños nódulos asintomáticos, encontrados accidentalmente junto con tumores agresivos y cuya sintomatología es inespecífica (dolor o molestia abdominal, masa palpable, hemorragia digestiva). La variabilidad de presentación clínica está representada en la literatura, variando desde un gran número de hallazgos accidentales, como en nuestro caso, hasta algunas series con prácticamente sintomatología en todos los pacientes ⁽⁶⁾.

Cuando se detectan pequeños nódulos duodenales <2 cm de tamaño, la biopsia endoscópica puede ser difícil y la escisión puede ser la única manera de hacer un diagnóstico histológico. Muchos de estos pequeños nódulos, si se diagnostican como GIST, serán de bajo riesgo, o entidades cuya significación clínica no está clara. Por lo tanto, el enfoque estándar para estos pacientes es la evaluación de ultrasonido endoscópico y seguimiento anual, reservando la escisión para los pacientes cuyo tumor aumenta de tamaño o se vuelve sintomático ⁽⁷⁾.

El tratamiento quirúrgico, es el de elección en caso que este localizada, no es necesaria la linfadenectomía ya que no suele haber invasión ganglionar. La resección completa supone que el paciente esté libre de enfermedad a los 2 años en el 67% y a los 5 años en el 34 al 60%. Cuando la cirugía resectiva implica

secuelas funcionales importantes, y el tratamiento médico preoperatorio no ha ayudado o no puede ser dado, la decisión puede ser tomada y compartida con el paciente para aceptar márgenes de escisión que puedan contener células tumorales. Sí la escisión completa se llevó a cabo puede ser una opción una nueva escisión, siempre y cuando el sitio original de la lesión se pueda encontrar, y no se prevean secuelas importantes de funcionamiento ⁽⁸⁾.

Al paciente se le realizó una pancreatoduodenectomía cefálica de Whipple, en aquellos casos, en los que el tumor no sea resecable o sea metastásico, tenemos como opción a la radioterapia y el tratamiento farmacológico con mesilato de Imatinib 800 mg/día, el cual en algunos casos, al cabo de 6 meses a 1 año puede permitir la resección del tumor inicialmente irreseccable ⁽⁹⁾. El patrón histológico de estos tumores, corresponden al tipo fusiforme: tipo epiteliode y tipo mixto (mezcla de fusiforme y epiteliode). En una revisión respecto al tema, refiere que tanto en los casos gástricos, de intestino delgado y colon predomina el tipo fusiforme (70 a 80%) y epiteliode (20-30%), correspondiendo este patrón histológico del tipo fusiforme como nuestro caso ⁽¹⁰⁾.

La oncoproteína CD117/c-kit se ha convertido, por tanto, en un marcador imprescindible en el diagnóstico de estos tumores. Además de la expresión de CD117/c-kit, en los tumores GIST se observa positividad para CD34 entre un 60-70% de los casos, actina de músculo liso (30-40%) y alrededor de un 5% para proteína S100. Ninguno de estos marcadores es específico para los GIST. Sólo un pequeño porcentaje de casos (1-2%) presentan positividad para la desmina de forma focal. La inmuno-tinción para CD34 es más frecuente en tumores de colon y esófago y para actina de músculo liso en tumores de intestino delgado ⁽¹¹⁾.

En el caso reportado la Inmunohistoquímica fue determinante en el diagnóstico con la expresión de los marcadores: CD117-Positivo: XXX, CD34-Positivo: XXX, K167-Positivo en el 2% de los medios tumorales y alfa actinina-negativo. A los dos años de realizada la intervención el paciente presenta una evolución favorable y sin evidencia de actividad tumoral.

Conclusiones

Se presenta un caso de un GIST duodenal de grandes proporciones y alto grado de malignidad, el dolor fue el síntoma capital, la TAC y la ecografía fueron de gran utilidad en su diagnóstico. Se le practicó una pancreatoduodenectomía cefálica, confirmándose el diagnóstico mediante inmunohistoquímica. Se empleó quimioterapia posoperatoria, la evolución a los dos años de operado es favorable.

BIBLIOGRAFÍA

1. Fernández Salazar LI, Álvarez Gago T, Sanz Rubiales A, Velayos Jiménez B, Aller de la Fuente R, González Hernández JM. [Tumores del estroma gastrointestinal \(GIST\): aspectos clínicos](#). Rev Esp Enferm Dig. 2007;99(1):19-24.
2. Martínez-Gabarrón M, Castellanos-Monedero JJ, Roncero García-Escribano O, Galindo Andúgar MA, Matín Castillo A. [Hemorragia digestiva aguda como debut de un tumor del estroma gastrointestinal duodenal](#). Galicia Clin 2010;71(4):179-81.
3. Bórquez P, Neveu R. [Tumores del estroma gastrointestinal \(GIST\), un particular tipo de neoplasia](#). Rev Med Chile. 2008;136(7):921-9.
4. Mennigen R, Wolters HH, Schulte B, Pelster F. [Segmental resection of the duodenum for gastrointestinal stromal tumor \(GIST\)](#). World J Surg Oncol. 2008 Sep 30;6:105. doi: 10.1186/1477-7819-6-105.
5. Alberto S, Sánchez P, Oliveira M, Cuesta L, Gomes F, Figueiredo A, et al. [Tumores del estroma gastrointestinal. Estudio retrospectivo de 43 casos](#). Rev Esp Enferm Dig. 2008;100(11):696-700.
6. Mendivil R, Cabanillas JL, Lozano N, De la Cruz M, Mendivil R. [Tumor estromal gastrointestinal](#). An Fac Med. 2010;71(2):127-31.
7. GIST duodenales. Colectivogist Blog [Internet]. Madrid: Colectivogist; 2013 [citado el 12 de noviembre de 2013]. Disponible en: <https://colectivogist.wordpress.com/2013/12/16/gist-duodenales/>
8. ESMO; European Sarcoma Red Grupo de Trabajo. Tumores del estroma gastrointestinal: Guías de Práctica Clínica de la ESMO para el diagnóstico, tratamiento y seguimiento [Internet]. Madrid: Colectivogist; 2012 [citado el 12 de noviembre de 2013]. Disponible en: <https://colectivogist.files.wordpress.com/2013/11/guia-en-castellano-sobre-la-prc3a1ctica-clinica-de-gist-esmo-2012.pdf>
9. Castillo O, Frisancho O, Contardo C, Morales D, Garatea R. [Tumor estromal gastrointestinal en duodeno](#). Rev Gastroenterol Peru. 2010;30(3):249-54.
10. Tapia O, Roa JC. [Tumores del estroma gastrointestinal \(GIST\): características clínico-morfológicas y perfil inmunohistoquímico](#). Int J Morphol. 2011;29(1):244-51.
11. Fresno Forcelledo MF. [Determinación inmunohistoquímica de CD117/c-kit en el GIST \(tumor estromal gastrointestinal\)](#). Oncología (Barc.). 2004;27(4):114-7.

Correspondencia:

Aníval Ernesto Ramos Socarrás

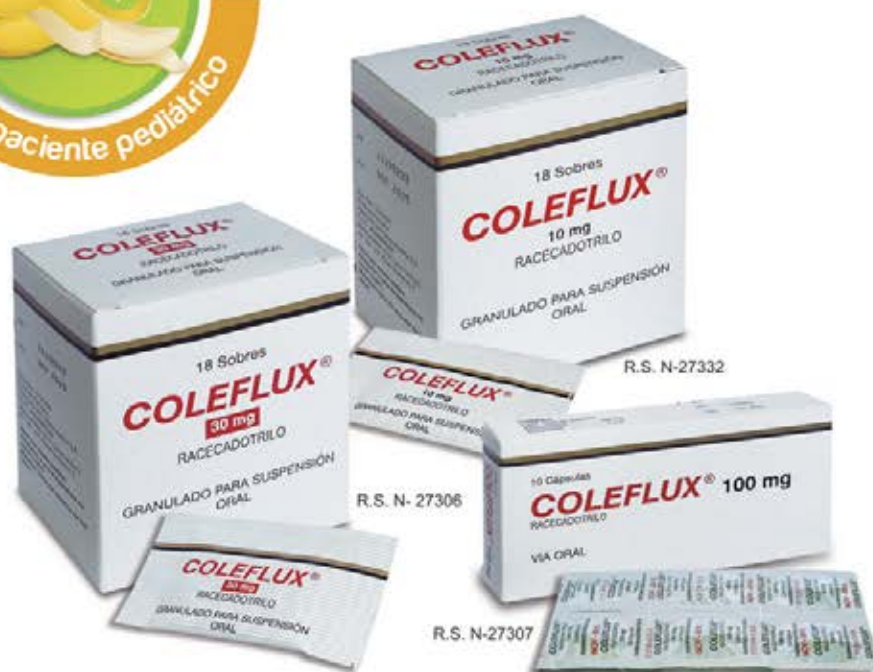Cocal 277 e/ Tivolí y Concordia. Manzanillo. Granma, Cuba.

E-mail: anival@grannet.grm.sld.cu



Coleflux®

Control en la Diarrea Aguda
SIN ALTERAR la Motilidad Intestinal



Para uso exclusivo del profesional de la salud

 **Departamento de Farmacovigilancia y Tecnovigilancia**
contáctenos: (51)221-2100 anexo 2216
farmacovigilancia@farindustria.com.pe

 **Farindustria**


Farindustria

MAYOR INFORMACIÓN DISPONIBLE PARA EL CUERPO MÉDICO
Av. César Vallejo 565 - Lince Telf. 221-2100
www.farindustria.com.pe