

Colecistectomía con exploración de vías biliares laparoscópica en paciente con *situs inversus totalis*

Laparoscopic cholecystectomy with common bile duct exploration in *situs inversus totalis* patient

Hubert James Mendoza Rojas^{1,2,a,b}, Carlos Martínez Cevallos^{1,a}, Junior Raúl Hinojo Chanco^{1,c}

¹ Servicio de Cirugía General, Hospital III de Emergencias Grau, EsSalud. Lima, Perú.

² Escuela Profesional de Medicina Humana, Universidad Nacional Mayor de San Marcos. Lima, Perú.

^a Médico especialista en cirugía general

^b grado académico de doctor en Medicina

^c Médico residente de cirugía general

Recibido: 31/08/2023 - Aprobado: 20/11/2023

RESUMEN

Se presenta el caso de un paciente varón de 77 años con diagnóstico de colecistitis crónica calculosa y coledocolitiasis, con antecedente de *situs inversus totalis*. Se le realizó una colecistectomía con exploración de vías biliares laparoscópica, utilizando la "técnica francesa en espejo", con extracción de los cálculos. El paciente evolucionó favorablemente. El objetivo del presente trabajo es dar a conocer el caso clínico que es poco frecuente su reporte en la literatura mundial (solo 9 casos). Su importancia radica en que sería el primer reporte de caso clínico publicado de una colecistectomía y exploración de vías biliares laparoscópica con retiro del cálculo en colédoco en un paciente con *situs inversus totalis*, realizado en el Perú.

Palabras clave: *Situs inversus*; Colelithiasis; Colecistectomía laparoscópica; Coledocolitiasis (fuente: DeCS Bireme).

ABSTRACT

We present the case of a 77-year-old male patient with a diagnosis of chronic calculous cholecystitis and choledocholithiasis, with a history of *situs inversus totalis*. Therefore, a laparoscopic cholecystectomy with common bile duct exploration were performed, using the "french mirror technique", with stone extraction. Patient evolved favorably. The aim of this study is to present this clinical case that is rarely reported in the world literature (only 9 cases). Its importance lies in the fact that it would be the first published clinical case report of a laparoscopic cholecystectomy and bile duct exploration with removal of the common bile duct stones in a patient with *situs inversus totalis*, performed in Peru.

Keywords: *Situs inversus*; Cholelithiasis; Cholecystectomy, laparoscopic; Choledocholithiasis (source: MeSH NLM).

INTRODUCCIÓN

El término "situs" se refiere a la posición de las vísceras toracoabdominales con respecto a la línea media. El *situs inversus* (SI) es la posición invertida en sentido sagital de los órganos toracoabdominales, es una malformación congénita poco frecuente con herencia autosómica recesiva ⁽¹⁾. El SI puede ser total o parcial. El SI parcial, es la menos frecuente, donde el corazón se encuentra en su posición habitual y el resto de vísceras se invierten; y la más frecuente, el *situs inversus totalis* (SIT) que cursa con dextrocardia e inversión en la posición de los órganos intraabdominales, coloquialmente se describe como imagen "en espejo" con relación a la anatomía normal, pero manteniendo sus relaciones anteroposteriores ⁽²⁾.

El SIT fue descrito por primera vez en 1600 por Fabricus, tiene una incidencia de 1:10000 a 1:20000 nacidos vivos pudiendo acompañarse de otras anomalías como displasia renal, atresia biliar, alteraciones cardíacas o fibrosis pancreática. Se presenta en una relación hombre-mujer de 1:1 (otros mencionan que se desconoce), y no tiene predilección por raza ⁽³⁾.

No hay evidencia que el SI predisponga a la litiasis en la vesícula o en la vía biliar, por lo cual su incidencia de colelitiasis y coledocolitiasis es la misma que en pacientes sin SI ⁽⁴⁾. El diagnóstico clínico de los cálculos biliares en pacientes con SI es difícil, especialmente cuando se desconoce la historia previa. El dolor generalmente ocurre

Citar como: Mendoza Rojas HJ, Martínez Cevallos C, Hinojo Chanco JR. Colecistectomía con exploración de vías biliares laparoscópica en paciente con *situs inversus totalis*. Rev Gastroenterol Peru. 2023;43(4):378-82. doi: 10.47892/rgp.2023.434.1600.

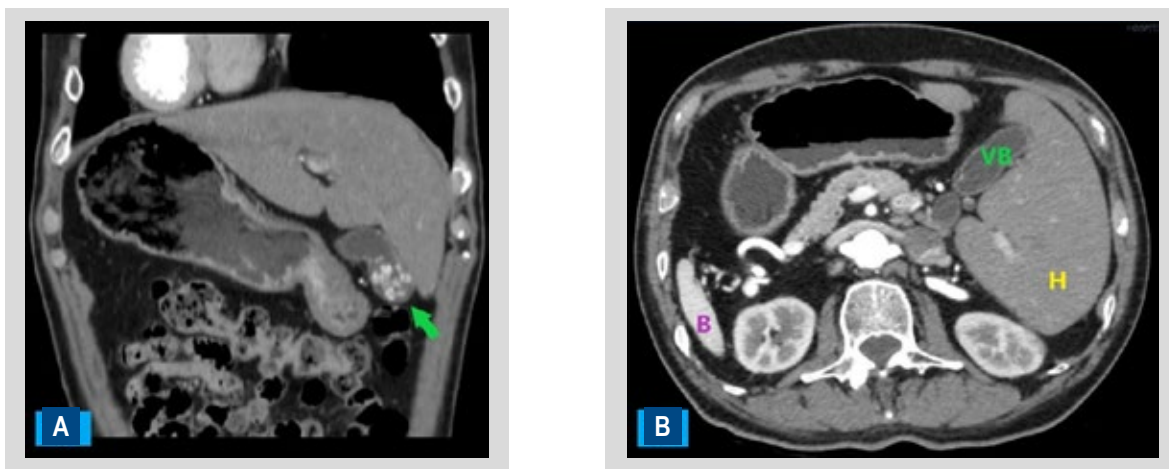


Figura 1. Tomografía computarizada con contraste en fase arterial. (A) corte coronal: se observa dextrocardia con situs inversus totalis, la flecha verde indica los cálculos en la vesícula biliar. (B) corte axial: H (hígado), VB (vesícula biliar), B (bazo).

en el cuadrante superior izquierdo debido a la presencia de la vesícula biliar en el lado izquierdo^(5,6). Sin embargo, en el 30% de los pacientes se ha informado que el dolor ocurre en el epigastrio; mientras que en el 10% en el cuadrante superior derecho del abdomen⁽⁷⁾.

Al igual que un paciente sin SI, el tratamiento de una colelitiasis sintomática es la colecistectomía laparoscópica (CL). En caso de coledocolitiasis, el tratamiento de primera elección es la colangiopancreatografía retrógrada endoscópica (CPRE), en caso contrario se indica cirugía.

El primer reporte de una CL en pacientes con SIT fue en 1991 por Campos y Sipes, desde entonces el número de casos publicados es menor a 100, uno de esos casos fue reportado en el Perú por León R *et al.*⁽⁸⁾; además, existen 2 metaanálisis que estudian estas CL en SIT. En cambio, los reportes de casos de exploración de vías biliares laparoscópica por coledocolitiasis en SIT solo se limitan a 9 casos reportados en la literatura mundial⁽⁹⁾, en el Perú existe solo un reporte de exploración de vías biliares en SI, por Morales-Rodríguez JF *et al.*⁽¹⁰⁾, donde se realizó una exploración de vías biliares por vía abierta por coledocolitiasis, pero sin poder extraer el cálculo que se encontraba enclavado en el tercio distal del colédoco.

El objetivo del presente trabajo es dar a conocer el caso clínico de una colecistectomía con exploración de vías biliares laparoscópica en un paciente con SIT, que es poco frecuente su reporte en la literatura mundial. Y la importancia radica en que sería el primer reporte de caso clínico publicado de una colecistectomía con exploración de vías biliares laparoscópica con el retiro del cálculo en colédoco en un paciente con SIT realizado en el Perú.

REPORTE DE CASO

Paciente varón de 77 años que ingresó al Hospital III de Emergencias Grau, refiriendo dolor tipo cólico

postprandial en hipocondrio derecho desde hace 2 meses, con antecedente de SIT y diabetes tipo 2. Se le solicitó una ecografía abdominal: órganos viscerales con disposición inversa, colédoco de 8 mm de diámetro con presencia de cálculo de 4 mm en colédoco y vesícula biliar con múltiples cálculos. Tomografía de abdomen y pelvis con contraste: presencia de SIT, hígado con parénquima homogéneo, dilatación de vías biliares intra y extrahepáticas con colédoco de 12 mm con 2 cálculos hiperdensos en su interior, vesícula biliar con cálculos hiperdensos en su interior (Figuras 1A y 1B).

Colangiografía resonancia magnética (CRM): posición inversa de los órganos intraabdominales, conducto hepático común de 5,5 mm, colédoco supra pancreático de 6,8 mm, colédoco intrapancreático de 4,2 mm con terminación de su calibre afilada, se aprecia litiasis de 10 x 8 mm a nivel del tercio medio del colédoco, vesícula biliar de paredes delgadas, con litos en su interior el mayor de 6 mm (Figura 2).

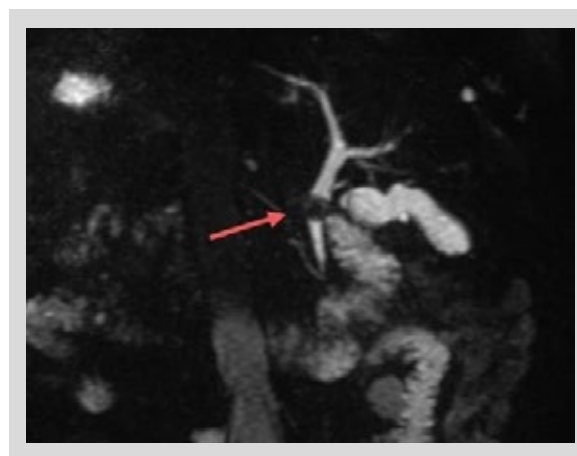


Figura 2. Colangiografía resonancia. La flecha roja indica la presencia de 1 cálculo a nivel del tercio medio del colédoco.

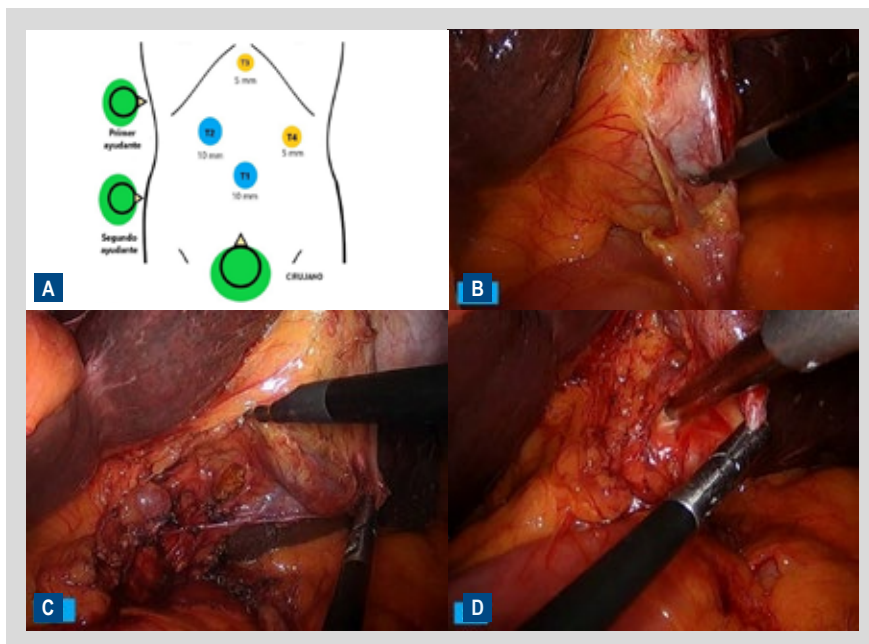


Figura 3. (A) distribución de los puertos (T) y cirujano, (B) liberación de adherencias, (C) apertura del peritoneo visceral posterior, (D) disección roma con el aspirador, para realizar la visión crítica de seguridad.

Se realizó interconsulta al servicio de gastroenterología para la extracción del cálculo de colédoco por CPRE, la evaluación indicó que el paciente tenía desproporción calculo-colédoco (lito media 10 mm y terminación de colédoco 3 mm), diferencia mayor > 5 mm, motivo por el cual no era tributario de CPRE y requería cirugía. Se solicitaron exámenes de laboratorio prequirúrgicos, bilirrubina total: 2,17 mg/dl, bilirrubina directa: 0 mg/dl, fosfatasa alcalina: 272 U/l, gamma-glutamil transferasa: 809 U/l, transaminasa glutámico oxalacética: 57 U/l, Transaminasa glutámico pirúvica 162 U/l, Hemoglobina 14,8 gr/dl, leucocitos 5600/mm³, plaquetas 175 000/mm³ albúmina 4,1 g/dl, creatinina 1 mg/dl. Se programó al paciente para una colecistectomía con exploración de vías biliares laparoscópica.

La cirugía se realizó con anestesia general, se utilizó la "técnica francesa en espejo". El cirujano se colocó entre las piernas del paciente, el primer y segundo asistente al lado derecho, los equipos se situaron en forma inversa a lo habitual. Se realizó neumoperitoneo abierto, se insertó el trocar (T1) de 10 mm en el ombligo para la óptica. Después de la insuflación de dióxido de carbono hasta 14 mmHg, se insertó bajo visión directa un segundo trocar (T3) en el epigastrio, seguido de otros 2 puertos en el flanco derecho (T2) e izquierdo (T4) (Figura 3A). Luego el paciente se colocó en posición de Trendelenburg invertida. El segundo ayudante manejó la óptica (T1), el primer ayudante traccionó el fondo de la vesícula (T3), el cirujano a través de T2 y T4 liberó las adherencias (Figura 3B), usó la mano no dominante (izquierda) para tracción del bacinete, y la mano dominante (derecha) realizó la disección para

la visión crítica de seguridad, en algunos momentos de la cirugía se cruzaron los instrumentos (Figuras 3C y 3D). Se colocaron 2 clips en arteria cística y en conducto cístico, luego se seccionaron. Terminada la colecistectomía, se procedió a la exploración de la vía biliar, el cirujano cambió de posición al lado derecho del paciente, lo que brindó mayor ergonomía, utilizando el trocar (T4) para la coledocotomía, se utilizó tijera Metzenbaum curva, se realizó la exploración de vías biliares mediante canastilla de Dormia, luego irrigación a presión del colédoco con suero fisiológico con una sonda de alimentación de 12 Fr (Figura 4A), y por último se introdujo una sonda Foley que retiró el cálculo del colédoco, la sonda pasó sin dificultad al duodeno (Figura 4B). Se procedió a colocar un dren de Kehr en colédoco, coledocorrafia con vicryl 3/0 (Figura 4C), y luego se realizó una colangiografía intraoperatoria (CIO) la cual no evidenció coledocolitiasis residual (Figura 4D), se colocó 1 dren de presión negativa en lecho vesicular y subhepático. Se revisó la hemostasia, se extrajo la vesícula biliar y cálculos en bolsa. El tiempo operatorio fue de 3 horas y 30 minutos. Paciente evolucionó favorablemente, siendo dado de alta de hospitalización al sexto día de la operación.

Al octavo día postoperatorio se le realizó al paciente una colangiografía TransKehr, donde se observó una adecuada opacificación del colédoco, del hepático común, del hepático derecho e izquierdo, con buen pasaje de la sustancia de contraste al duodeno desde el primer momento de la inyección sin visualizarse imágenes que sugirieron litiasis (Figura 5). Con este resultado, se le retiró el dren Kehr al decimocuarto día postoperatorio, siendo dado de alta.

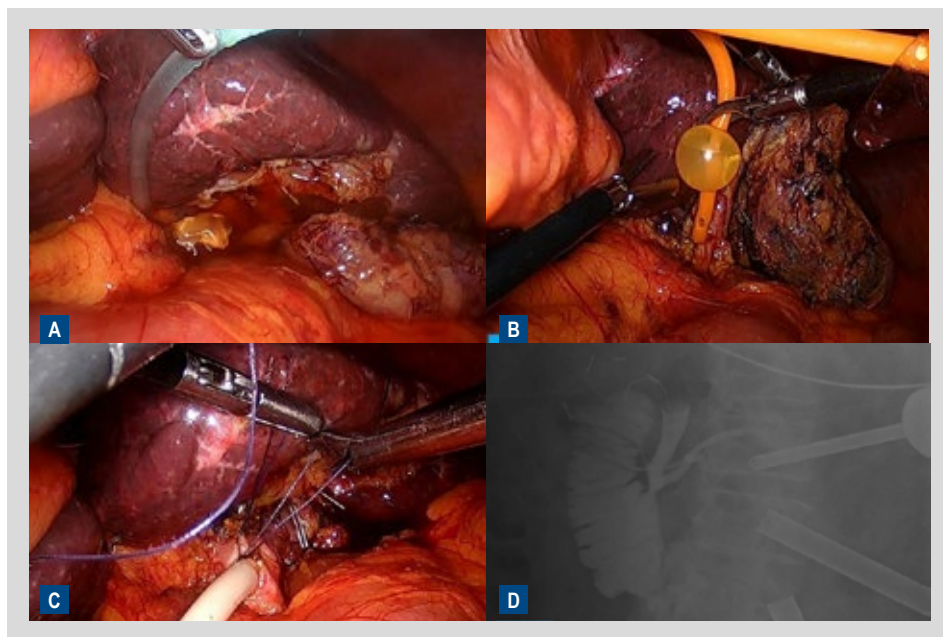


Figura 4. (A) irrigación a presión con suero fisiológico del colédoco, (B) retiro del cálculo del colédoco con sonda Foley, (C) colocación del dren Kehr en colédoco, (D) colangiografía intraoperatoria, no se observó presencia del cálculo en colédoco, con buen pasaje de la sustancia de contraste a duodeno.

DISCUSIÓN

Los cirujanos y gastroenterólogos rara vez ven pacientes con SI debido a su rareza; esta anomalía podría presentarse incluso al cirujano más experimentado en 1 o 2 veces en toda su carrera ⁽¹¹⁾. La presencia de SIT no contraindica la realización de la CL, aunque es difícil, esta se considera el tratamiento de primera elección en colelitiasis, siendo un método seguro, pero que demanda una reorientación de la habilidad motora y visual ^(1,3), esto debido a los

problemas asociados al SIT como la imagen “en espejo”, las variaciones anatómicas, el posicionamiento de los puertos, y la dominancia de la mano del cirujano ⁽¹⁾. Si bien no existe un protocolo definido sobre la CL en pacientes con SI ⁽³⁾, hay esencialmente 2 tipos de colocación de puertos de laparoscopia: la “técnica americana en espejo” y la “técnica francesa en espejo”. La “técnica francesa en espejo” consiste en colocar al paciente en decúbito supino con las piernas abiertas, en Trendelenburg invertida, el cirujano se coloca entre las piernas del paciente, se inserta un puerto de 10 mm debajo del ombligo para la óptica, se inserta un segundo trocar en el epigastrio, seguido de otros 2 puertos en el flanco izquierdo y el puerto subcostal derecho. En la “técnica americana en espejo”, se coloca al paciente en decúbito supino, en Trendelenburg invertida y ligeramente hacia la derecha, el cirujano se coloca del lado derecho del paciente, se inserta un trocar de 10 mm debajo del ombligo para el endoscopio, otro a nivel del epigastrio, en la región subcostal izquierda a lo largo de la línea medioclavicular, y otro puerto en la región subcostal izquierda a lo largo de la línea axilar anterior ⁽¹²⁾. En el presente caso se utilizó al inicio la “técnica francesa en espejo” para luego utilizar la “técnica americana en espejo” en la exploración de vías biliares.

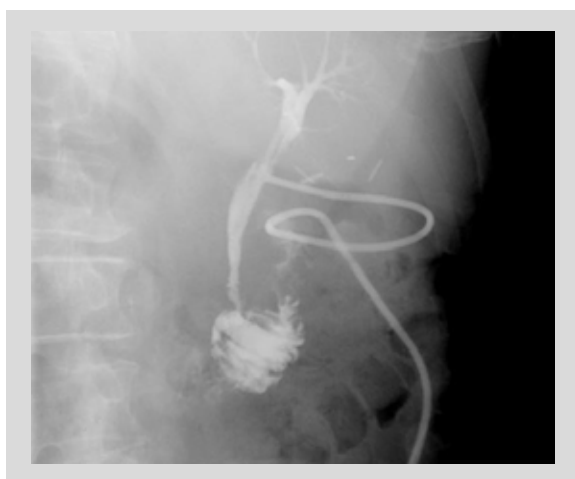

Figura 5. Colangiografía TransKehr. No se evidencia cálculo a nivel de colédoco, sustancia de contraste con buen pasaje hacia duodeno.

En cuanto al número de trócares, en el presente caso se utilizó 4 trócares, pero hay trabajos como la de Hernández-Marín J *et al.* ⁽¹³⁾ quien utilizó 3 trócares, y otros como Chiu BY *et al.* ⁽¹⁰⁾ o Jang EJ *et al.* ⁽⁴⁾ quienes utilizaron monopuerto. Brañes A *et al.* ⁽¹⁴⁾ reportó el primer caso en la literatura de un paciente con SIT con colelitiasis y coledocolitiasis

asociadas, tratado mediante técnica de rendez-vous (colecistectomía laparoscópica y CPRE al mismo tiempo).

Uno de los principales problemas de la CL en caso de SI es la mano dominante del cirujano, en el presente caso, la mano dominante del cirujano principal fue la derecha, a diferencia de Simkhada S *et al.* ⁽²⁾ quien utilizó como mano dominante la izquierda. Enciu O *et al.* ⁽¹⁵⁾ en su metaanálisis de CL en SI, menciona que la mayoría de las cirugías fueron realizadas por un cirujano diestro (93 casos), y en 7 casos por cirujanos zurdos, en quienes los tiempos operatorios fueron más cortos. Chaouch MA *et al.* ⁽¹²⁾ reportó que, si el cirujano es solo diestro, el procedimiento se vuelve más difícil.

En el presente caso, el tiempo operatorio fue de 210 minutos, con estancia hospitalaria de 6 días y sin complicaciones. Algo similar a lo reportado por Chiu BY *et al.* ⁽⁹⁾ quien en su estudio de 9 casos de exploración de vía biliar en SI tuvo un tiempo operatorio entre 129-240 minutos, la estancia hospitalaria entre 3-7 días, y no se evidenció conversión, ni complicaciones, ni mortalidad.

Con respecto a la CPRE como tratamiento de la coledocolitiasis en pacientes con SI, no hay consenso sobre una técnica estándar. Morales-Polanco *et al.* ⁽⁶⁾ indica que el endoscopista debe colocarse al lado derecho de la mesa, y dada la anatomía invertida, Chiu BY *et al.* ⁽⁹⁾ menciona que a menudo se requiere una rotación de 180 grados del endoscopio en el sentido de las agujas del reloj en el duodeno, donde la canulación al conducto biliar es difícil debido a la falta de visualización y la ubicación ectópica de la ampolla de Vater. Por lo cual, así como en la cirugía, en la CPRE se requiere del conocimiento previo de la anatomía biliar, mediante la CRM ⁽⁶⁾. Brañes A *et al.* ⁽¹⁴⁾ reportó que los pacientes con SI podrían tener un mayor riesgo de pancreatitis post-CPRE por la canulación difícil del conducto biliar.

En conclusión, la colecistectomía laparoscópica con exploración de vías biliares puede realizarse de manera segura en pacientes con *situs inversus totalis*, con el apoyo de imágenes, una adecuada triangulación y posicionamiento "en espejo" de los puertos de laparoscopia.

Conflicto de Intereses: Ninguno.

Financiamiento: Autofinanciado.

Contribución de los autores: HJMR: conceptualización, recolección de datos, redacción, revisión y edición. CMC: realización de la intervención quirúrgica, revisión y edición. JRHC: recolección de datos, revisión y edición.

REFERENCIAS BIBLIOGRÁFICAS

- Garnica-Rosales A, Martínez-Valdés J, Villalpando-Velázquez J, Lagunas-Quiroz E. Colecistitis aguda en un situs inversus total. Reporte de caso. *Cir Cir.* 2021;89(Suppl 1):28-32. doi: 10.24875/ciru.20000906.
- Simkhada S, Malla B, Shrestha R. Laparoscopic Cholecystectomy and Common Bile Duct Exploration in Situs Inversus Patients. *Kathmandu Univ Med J (KUMJ).* 2021;19(74):271-274.
- Coello R, Silva M, Vivas A, Peñafiel D, Ortiz C, Coello R. Colecistectomía laparoscópica en coledocolitiasis y situs inversus totalis. Reporte de caso con evolución favorable. *Rev Peru Morfol.* 2021;2(1):38-41. doi: 10.51343/revperuanamorfolgia.v2i1.271.
- Jang EJ, Roh YH. Single Port Laparoscopic Cholecystectomy in a Patient with Situs Inversus Totalis: A Case Report. *J Minim Invasive Surg.* 2019;22(2):81-84. doi: 10.7602/jmis.2019.22.2.81.
- Du T, Hawasli A, Summe K, Meguid A, Lai C, Sadoun M. Laparoscopic Cholecystectomy in a Patient with Situs Inversus Totalis: Port Placement and Dissection Techniques. *Am J Case Rep.* 2020;21:e924896. doi: 10.12659/AJCR.924896.
- Morales-Polanco S, Ortiz-Ruvalcaba O, Díaz-Rosales J. Coledocolitiasis primaria en situs inversus total. *Cir Gen.* 2021;43(1):5-8. doi: 10.35366/103907.
- Malik FS, Butt UI, Khan WH, Bilal SM, Umar M, Umer S. Laparoscopic Cholecystectomy in Situs Inversus Totalis. *J Coll Physicians Surg Pak.* 2019;29(10):1000-1002. doi: 10.29271/jcpsp.2019.10.1000.
- León R, Cervera W, Marzal L. Colecistectomía Laparoscópica en Paciente con Situs Inversus Totalis: Revisión de la Técnica Quirúrgica. *Revista de la sociedad peruana de cirugía endoscópica.* 2022;3(1):26-29.
- Chiu BY, Chuang SH, Chuang SC, Kuo KK. Laparoscopic common bile duct exploration to treat choledocholithiasis in situs inversus patients: A technical review. *World J Clin Cases.* 2023;11(9):1939-1950. doi: 10.12998/wjcc.v11.i9.1939.
- Morales-Rodríguez JF, Corina Cotillo E, Moreno-Loaiza O. Surgical treatment of choledocholithiasis in a patient with situs inversus totalis: a case report and literature review. *Medwave.* 2017;17(6):e7002. doi: 10.5867/medwave.2017.06.7002.
- Abu-Oddos N, Abu-Jeyyab M, Al Mse'adeen M, Rawshdeh A, Al-Jafari M, Abu-Oddos S, et al. Laparoscopic Cholecystectomy in a Patient with Situs Inversus Totalis and a Double Superior Vena Cava. *Am J Case Rep.* 2023;24:e938774. doi: 10.12659/AJCR.938774.
- Chaouch MA, Jerraya H, Dougaz MW, Nouria R, Dziri C. A Systematic Review of Laparoscopic Cholecystectomy in Situs Inversus. *J Invest Surg.* 2021;34(3):324-333. doi: 10.1080/08941939.2019.1622822
- Hernández-Marín J, Guevara-Valerio H. Consideraciones técnicas para colecistectomía laparoscópica en paciente con situs inversus totalis: presentación de caso y revisión de la literatura. *Cir Cir.* 2020;88(Suppl 2):5-8. doi: 10.24875/CIRU.20000038.
- Brañes A, Pérez G. Laparoendoscopic rendezvous procedure in a patient with situs inversus totalis: A case report and review of the literature. *Clin Case Rep.* 2020;8(12):2595-2599. doi: 10.1002%2Fccr3.3240.
- Enciu O, Toma EA, Tulin A, Georgescu DE, Miron A. Look beyond the Mirror: Laparoscopic Cholecystectomy in Situs Inversus Totalis-A Systematic Review and Meta-Analysis (and Report of New Technique). *Diagnosics.* 2022;12(5):1265. doi: 10.3390/diagnostics12051265.

Correspondencia:

Hubert James Mendoza Rojas

Dirección: Avenida Grau N° 351, Cercado de Lima. Lima, Perú

Teléfono: (51) 1-992758186

E-mail: hubertmendozarojas@gmail.com