



ARTÍCULO DE REVISIÓN

Procedimiento, lectura e interpretación de cápsula endoscópica

Procedure, reading and interpretation of capsule endoscopy

Valeria Atenea Costa¹, Begoña González-Suárez², Maria Teresa Galiano³

¹ Clínica Palermo, Bogotá, Colombia.

² Hospital Clinic de Barcelona, Barcelona, España.

³ Clínica Marly, Bogotá, Colombia.

Recibido: 23/11/2023

Aprobado: 20/8/2024

En línea: 30/9/2024

Contribución de los autores

VAA: idea original, búsqueda de literatura y desarrollo del manuscrito. MTG: análisis crítico y correcciones. BGS: búsqueda de fuentes bibliográficas, análisis crítico y correcciones.

Conflicto de intereses

VAC y MTG: declaran no tener ningún conflicto de interés. Begoña González-Suárez: ponente Medtronic.

Financiamiento

Para la escritura de este artículo no se recibió financiación.

Citar como

Costa VA, González-Suárez B, Galiano MT. Procedimiento, lectura e interpretación de cápsula endoscópica. Rev Gastroenterol Peru. 2024;44(3):273-87. doi: 10.47892/rgp.2024.443.1642

RESUMEN

La cápsula endoscópica (CE) es una técnica de diagnóstico por imagen mínimamente invasiva, que consiste en una cápsula desechable que viaja a través del sistema digestivo, transmitiendo imágenes a una grabadora de datos. La CE ha emergido como una herramienta para explorar el intestino delgado; sin embargo, la falta de estandarización en la interpretación y en la terminología ha sido un desafío en la comunidad médica. Este artículo propone directrices para la realización, lectura e interpretación de la CE, destacando su utilidad en una variedad de indicaciones.

Palabras clave: Endoscopia capsular; Endoscopios en cápsulas; Tracto gastrointestinal (fuente: DeCS Bireme).

ABSTRACT

The capsule endoscopy (CE) is a minimally invasive diagnostic imaging technique, consisting of a disposable capsule that travels through the digestive system, transmitting images to a data recorder. CE has emerged as a tool for exploring the small intestine, however, the lack of standardization in interpretation and terminology has been a challenge in the medical community. This article proposes guidelines for the performance, reading, and interpretation of CE, highlighting its utility in various indications.

Keywords: Capsule endoscopy; Capsule endoscopes; Gastrointestinal tract (source: MeSH NLM).

INTRODUCCIÓN

La cápsula endoscópica (CE) constituye un método de exploración endoluminal del intestino delgado. La técnica consiste en la ingestión de una cápsula desechable que es transportada a través del tracto digestivo gracias a la motilidad intestinal. La cápsula transmite imágenes por radiofrecuencia a una grabadora de datos que el paciente lleva consigo ⁽¹⁾.

La CE se destaca como una herramienta diagnóstica excepcional para los pacientes que cumplen con los criterios de selección adecuados; sin embargo, la falta de actualización en la terminología y de descripciones precisas del procedimiento dificulta la estandarización en la interpretación, elaboración de informes y desarrollo de investigación relacionados. En la mayoría de los estudios que evalúan la concordancia entre observadores en la descripción de los hallazgos de la CE, solo se consideran las opiniones de expertos como el "estándar de oro" ⁽²⁾.

Actualmente, no existen manuales disponibles en el ámbito de la CE, lo que motiva la iniciativa de mejorar la objetividad en la realización, lectura e interpretación de las lesiones. El objetivo de este artículo es presentar pautas para llevar a cabo la CE, así como orientaciones para su lectura e interpretación.

Indicaciones actuales de la CE del intestino delgado

Las CE indicadas de manera apropiada muestran una mayor efectividad diagnóstica ⁽³⁾. En la Tabla 1 se encuentran las indicaciones actuales más frecuentes.

Correspondencia:

Valeria Atenea Costa
Teléfono: (+57) 3125534150
E-mail: ateneacosta.82@gmail.com

La "sospecha de hemorragia digestiva proveniente del intestino delgado" (anteriormente llamada oscura) es la causa diagnóstica más frecuente, mientras que el dolor abdominal, la diarrea y la malabsorción se han asociado con un bajo rendimiento diagnóstico en la CE ⁽³⁾.

Contraindicaciones de CE

Las contraindicaciones para utilizar una CE son: ⁽⁴⁻⁶⁾

- Si hay sospecha de obstrucción o estenosis intestinal, ya sea por síntomas clínicos o hallazgos radiológicos, como en casos de inflamación, tumores, problemas vasculares o compresión externa, o si hay un resultado negativo en una prueba de permeabilidad intestinal, como la deformación o alteración de una Cápsula Agile Patency.
- El embarazo, en especial durante el primer trimestre, se considera una contraindicación relativa. A pesar de que los estudios disponibles reportan desenlaces maternos y fetales sin complicaciones, son un número limitado y no son suficientes para realizar una recomendación definitiva. El uso de la CE durante el embarazo debe ser individualizado valorando el riesgo con el beneficio de su uso.
- Todos los pacientes que requieran un estudio de resonancia magnética y no hayan eliminado la CE.
- Todos los pacientes con disfagia severa presentan contraindicación relativa, los pacientes no van a poder ingerirla espontáneamente. En caso de ser necesario el estudio, se puede colocar la CE por endoscopia utilizando diversos sistemas como el AdvanCE (US Endoscopy), sobretubos o Roth Neth.
- El uso de marcapasos o cardiodefibriladores implantables es una contraindicación absoluta según las declaraciones del fabricante. Sin embargo, la evidencia de múltiples series de casos indica que el estudio de CE es seguro, sin embargo, recomendamos siempre, discutir este punto con el paciente y su cardiólogo, además de especificarlo en el consentimiento informado, antes del estudio.

Consentimiento informado

Se debe obtener el consentimiento informado específico por escrito de todos aquellos pacientes a los cuales se les

realiza una CE. El consentimiento informado debe incluir las posibles complicaciones como la retención de la CE a cualquier nivel del tracto digestivo, obstrucción intestinal, sangrado, perforación, visualización incompleta del intestino delgado y posible aspiración ⁽⁷⁾.

Preparación intestinal previa a una CE

La eficacia de la preparación intestinal con laxantes en la CE ha sido motivo de controversia desde que esta prueba se introdujo a principios de la década de 2000. Inicialmente, se realizan los estudios de CE sin necesidad de preparación intestinal, sin embargo, la experiencia clínica demostró que la visualización del intestino delgado a menudo era limitada, lo que generó la hipótesis si la preparación intestinal podría mejorar los resultados de la CE.

La falta de una preparación adecuada puede producir una visualización deficiente del intestino delgado, con omisión de lesiones y contribuir a un bajo rendimiento diagnóstico en la CE ⁽⁸⁾. La presencia de burbujas de aire, material alimentario o bilis en el intestino disminuye la visualización de la mucosa del intestino delgado ⁽⁹⁾.

Nosotros sugerimos utilizar el siguiente protocolo para realizar estudios de CE:

Antes del procedimiento

- Se recomienda seguir una dieta exenta de residuos y fibra durante los tres días previos al estudio. Evitar alimentos como frutas, legumbres, ensaladas, papas, carnes y pescados con salsas y estofados, embutidos, productos lácteos, pasteles, chocolate y bebidas carbonatadas. Se permite el consumo de arroz, pasta, carnes y pescados cocidos a la plancha, galletas sin fibra, pan tostado, huevos, zumos filtrados, café, té y bebidas sin gas.
- El día anterior al procedimiento, se debe llevar a cabo una dieta líquida clara durante el día, en la tarde se debe tomar una solución evacuante y continuar la ingesta de líquidos durante la noche ⁽⁶⁾.
- Si bien, los laxantes no han demostrado mejorar el rendimiento diagnóstico de la CE, mejoran la calidad de la visualización de la mucosa del intestino delgado ⁽¹⁾. La Sociedad Europea de Gastroenterología (ESGE)

Tabla 1. Indicaciones actuales para el uso de CE.

Indicaciones para la realización de CE	
Sangrado digestivo con sospecha de origen en el intestino delgado	Tumores
Endoscopias y colonoscopias arrojan resultados inespecíficos	Síndromes hereditarios de poliposis intestinal
Anemia por deficiencia de hierro	Imágenes radiológicas anómalas
Enfermedad de Crohn (diagnosticada o sospechada)	Subgrupos de pacientes con enfermedad celíaca, especialmente aquellos que presentan complicaciones o son refractarios al tratamiento

CE: cápsula endoscópica

Tabla 2. Resumen de los factores de riesgo para tener un estudio incompleto de CE.

Pacientes de riesgo para estudio incompleto de CE
1. Hospitalizados /encamados
2. Gastroparesia o retraso en el vaciamiento gástrico
3. Neuropatía diabética
4. Hipotiroidismo severo
5. Uso de psicofármacos

CE: cápsula endoscópica

recomienda utilizar métodos de preparación intestinal para que la visualización de la mucosa para CE pueda ser adecuada o buena en más del 95% de los casos. No existe hasta el momento un régimen de preparación estandarizado ⁽¹⁾. Dentro de los métodos de preparación recomendados por la ESGE, se incluye la ingestión de 880 gramos de polietilenglicol en 2 litros de agua entre 4 -12 horas antes de CE porque ello mejora la visualización ^(9,10).

- **Antiespumantes:** la simeticona se utiliza para reducir las burbujas en el intestino que pueden obstaculizar la visualización de la mucosa intestinal durante la CE. Los ensayos clínicos como los de Wei et al. 2008 ⁽¹¹⁾, Fang et al. 2009 ⁽¹²⁾ y el estudio de cohorte de Krijbolder MS et al. 2018 ⁽¹³⁾, han demostrado que la simeticona mejora la calidad de la visualización en diferentes partes del intestino delgado al reducir las burbujas de aire. Sin embargo, su efecto en el tiempo de tránsito intestinal no está claro ⁽⁹⁾. La ESGE recomienda el uso de agentes antiespumantes antes de ingerir la cápsula endoscópica, la dosis de simeticona es variable entre 80 y 200 mg ⁽⁶⁾.

Después de la ingesta de la CE

- Los pacientes pueden tomar agua dos horas después de la ingestión, y comer alimentos sólidos 4 horas a partir de la ingesta de la CE, así como tomar su medicación usual ⁽³⁾.
- El uso de procinéticos era frecuente cuando las CE tenían una duración de batería de 8 horas, lo que se correlacionaba con un 20% de estudios incompletos, sin embargo, ahora las CE de nueva generación tienen una duración de batería de 12-14 horas. Se cree que el uso de procinéticos puede acelerar el tránsito gástrico y del intestino delgado, mejorando la realización de exámenes completos, sin embargo, reduciendo el tiempo de tránsito, en particular del intestino delgado, lo que puede afectar el rendimiento diagnóstico, una velocidad excesiva de la CE por el ID puede limitar la visualización adecuada de la mucosa, por ende su uso podría limitarse a un determinado grupo de personas de alto riesgo de problemas de motilidad y estudio incompleto (Tabla 2) ⁽⁹⁾. La ESGE menciona que los procinéticos no mejoran la tasa de exámenes completos ni el rendimiento diagnóstico de las CE y no recomienda su uso de manera rutinaria ⁽⁶⁾.

Tabla 3. Factores de riesgo para retención de la CE.

Enfermedad de Crohn conocida o sospechada
Presencia de lesiones neoplásicas intestinales
Estenosis intestinal por prueba de imagen
Uso de AINEs a largo plazo
Antecedente de radioterapia abdominopélvica

CE: cápsula endoscópica

- La ESGE recomienda el uso del visor en tiempo real que tienen la mayoría de los sistemas de CE actualmente, sobre todo en pacientes con riesgo de retraso en el vaciamiento gástrico, para evitar la posibilidad de retención gástrica de CE y no tener una evaluación apropiada del ID. La retención de una CE en estómago por más de 3 horas nos obliga a tomar una decisión médica (usar procinéticos) o endoscópica para optimizar el examen ⁽⁶⁾.

Recomendaciones adicionales

- El consumo crónico de AINES puede causar lesiones erosivas o mucosas en ID, que dificultan el diagnóstico diferencial con cuadros como la Enfermedad de Crohn, motivo por el cual se sugiere suspender cualquier AINE un mes antes del estudio de CE ⁽⁴⁾.
- Se desaconseja fumar durante la exploración, ya que puede provocar cambios en la coloración de la mucosa gástrica ⁽⁴⁾.

Cápsula agile patency o Cápsula de permeabilidad

A los pacientes con alto riesgo de retención de CE, se le debe realizar una valoración de con cápsula Agile o de permeabilidad previa a la exploración con CE convencional. Los factores de riesgo para retención de la CE descritos con mayor frecuencia se listan en la Tabla 3.

Cómo colocar y descargar una CE

Para efectos de esta revisión sólo se evaluará la plataforma de PillCam, debido a que es la más ampliamente distribuida y por su disponibilidad local.

A continuación, se describe los pasos a seguir para la colocación y administración de una CE (se utilizará el software de Medtronic Rapid Versión 9.0 y la CE PillCam SB3 para realizar este procedimiento):

1. Abra el software RAPID® desde la pantalla inicial.
2. Haga clic en "Registro de paciente".
3. Haga clic en la barra de la grabadora para seleccionar la grabadora a utilizar.

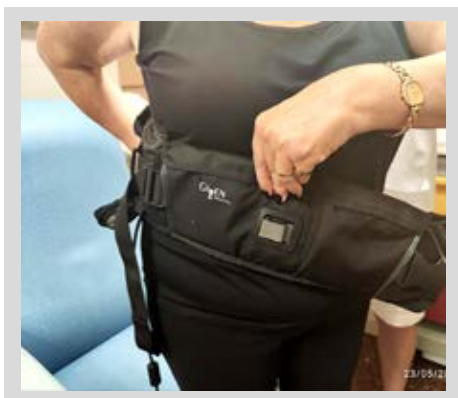

Figura 1. Ajuste de cinturón a nivel abdominal.

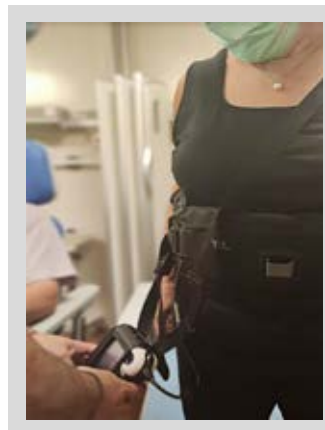


Figura 2. Bolsa con el grabador en el paciente y ajuste el hombro y correas de cinturón.

4. Haga clic en "Registrar paciente". Ingrese la información del procedimiento y el ID de la cápsula a utilizar.
5. Confirme los datos y marque la casilla "Aceptar".
6. Haga clic en "Siguiente". El grabador está listo para el procedimiento.
7. Coloque el cinturón alrededor de la cintura del paciente, sobre su ropa (ver Figura 1).
8. Coloque la bolsa con el grabador en el paciente y ajuste el hombro y correas de cinturón (Figura 2).
9. Si la pantalla está APAGADA, use cualquier botón de navegación para encender la pantalla.
10. Confirmar coincidencia de paciente y procedimiento con los datos mostrados en la pantalla LCD (Figura 3).
11. Abra la caja de la cápsula PillCam y sosténgala con la CE parpadeante cerca de la cápsula para establecer la conexión. El ícono de emparejamiento (esquina superior derecha de la pantalla LCD) cambiará de rojo a verde en este momento.
12. Instruya al paciente a tragar la cápsula con un vaso de agua con simeticona.

3. Haga clic en la barra Grabadora para seleccionar la grabadora.
4. Haga clic en el botón Crear video.
5. La barra de progreso de creación de vídeo indica el tiempo restante y cuando se haya creado el video.

¿Cómo utilizar el software?: protocolo de lectura y herramientas

Opciones de visualización

La lectura de una CE se puede realizar con visualización de imagen única o con varias imágenes: doble, cuádruple o múltiple. Nosotros sugerimos la visualización de las imágenes en el Software en Single View (visión de una imagen). La lectura multivisor (doble o múltiple) puede ser aceptable para CE de intestino delgado en condiciones que afectan la mucosa del intestino delgado de forma difusa⁽¹⁴⁾.

Visualización en tiempo real (Real time viewer)

- A. Para iniciar la visualización en tiempo real, presione los botones de navegación del centro (1), izquierdo (2) y derecho (3) en ese orden.
- B. Capture miniaturas con el botón de navegación derecho.
- C. Para salir de la visualización en tiempo real, presione el botón de navegación izquierdo.

Cómo descargar una CE

1. Retire el equipo del paciente, desconecte el cable de la grabadora y coloque la grabadora en su base (Figura 4).
2. Abra el software RAPID y haga clic en descargar grabador desde la pantalla de inicio.

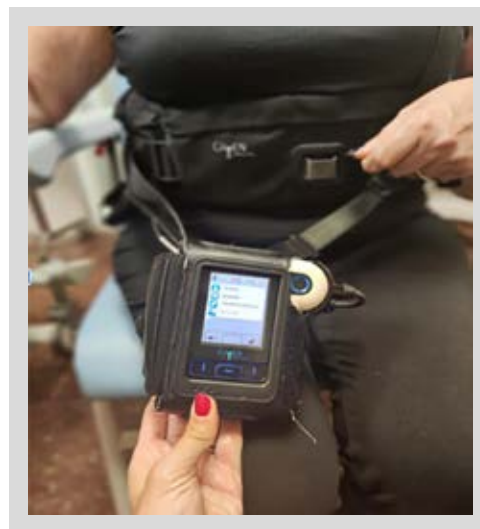


Figura 3. Confirmar coincidencia de paciente y procedimiento con los datos mostrados en la pantalla LCD.

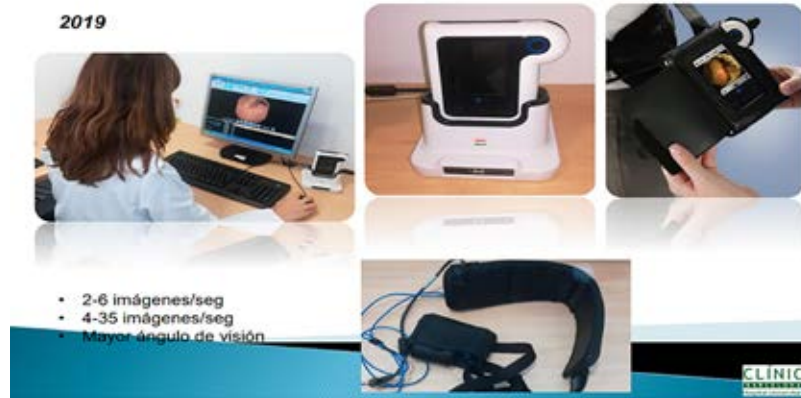

Figura 4. Retire el equipo del paciente, desconecte el cable de la grabadora y coloque la grabadora en su base.

Condiciones para una lectura adecuada

La lectura de la CE se debe realizar en un cuarto oscuro, pero no negro. Debe tener un asiento confortable. Se recomienda consumir carbohidratos antes del inicio de la lectura. No tener distracción auditiva o visual. Las sesiones deben ser limitadas a 45-60 minutos ⁽¹⁴⁾. Es recomendable leer el video en una sola sesión ininterrumpida ⁽¹⁴⁾. Se debe prestar especial vigilancia dentro del intestino delgado proximal, donde el riesgo de lesiones perdidas parece ser mayor ⁽⁶⁾.

Velocidad de lectura de la CE

Siguiendo la revisión técnica de la ESGE, el Grupo de Trabajo de Intestino Delgado recomienda que las grabaciones se reproduzcan a una velocidad máxima de 10 fotogramas por segundo en el modo de vista única. En caso de utilizar modos de vista doble o múltiple, se sugiere una velocidad de reproducción máxima de 20 fotogramas por segundo (Figura 5) ⁽⁶⁾.

Ubicación de los puntos de referencia

El primer paso a la hora de realizar la lectura de un vídeo de CE es identificar los puntos anatómicos: primera imagen gástrica, duodenal, cecal. De esta manera se activarán todas las herramientas necesarias del software, entre ellas los tiempos de tránsito gástrico, duodenal y colónico, expresados en horas, minutos y segundos ⁽¹⁵⁾.

Ubicación de las lesiones

La ubicación de una lesión en el intestino delgado puede estimarse mediante índices basados en el tiempo de recorrido de la CE, expresados como el tiempo que tarda la CE en llegar a la lesión dividido por el tiempo tránsito total del examen ⁽¹⁶⁾.

Algunos modos de software muestran el porcentaje de tiempo de tránsito del intestino delgado para cada imagen. Las herramientas de inteligencia artificial adicionales como indicador de progresión tienen como objetivo modificar el cálculo basado en el tiempo en una estimación de la

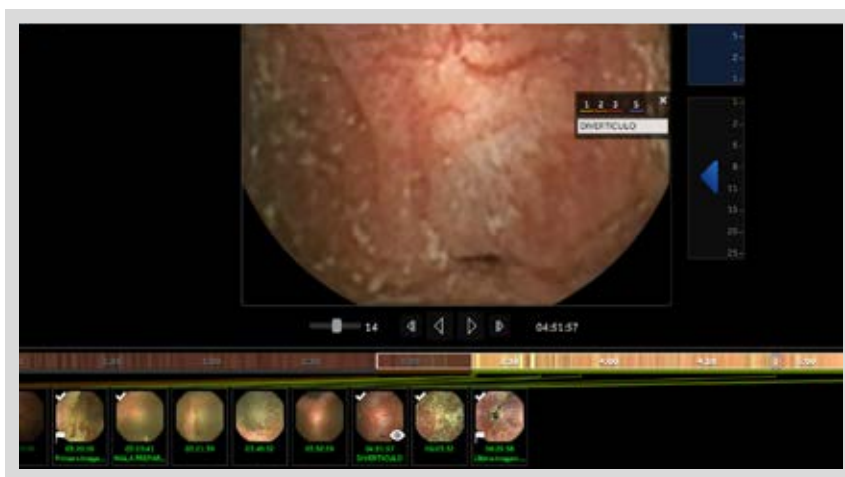

Figura 5. Ajuste de la velocidad de lectura de fotogramas/seg. Las flechas rojas indican el sitio para ajustar la velocidad de lectura fotogramas/seg.

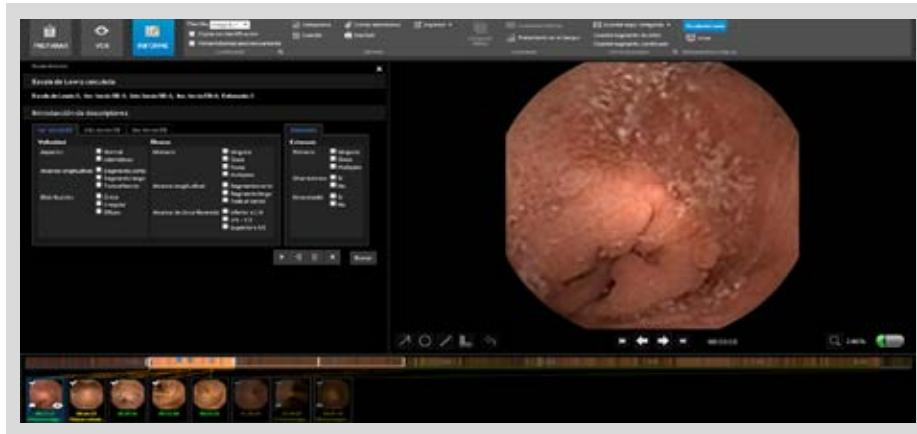


Figura 6. Escala de Lewis en el software Rapid Reader versión 9.0.

longitud del intestino delgado al incluir la medición del movimiento de la cápsula ⁽¹⁶⁾.

Cálculo del tamaño de las lesiones en intestino delgado

Actualmente, con la CE del intestino delgado, no hay ninguna herramienta disponible para medir con precisión el tamaño de las lesiones, sólo podríamos usar adjetivos de tamaño (por ejemplo, «diminuto») para describir las lesiones en lugar de unidades de medida estandarizadas. Se calcula que aproximadamente un cuadrante es igual a 1 cm. Usualmente no se estiman tamaños en la lectura de la CE ⁽²⁾.

La CE de colon desde Software con Rapid Reader 6 sí posee herramientas que nos permiten hacer la medición de lesiones, de la misma forma, la PillCam Crohn posee herramientas de cálculo del tamaño de lesiones en ID, estas herramientas son reglas que permiten medir en mm y cm el tamaño de las lesiones (Figura 7).

Escala de Lewis (LS)

El Índice de Lewis (Lewis Score- LS) es un sistema de puntuación acumulativa que se basa en la presencia y distribución de edema de vellosidades, ulceración y estenosis en cada uno de los tercios de la extensión intestinal diseñado para valorar la actividad endoscópica en la enfermedad de Crohn (EC) (Figura 6) ^(2,6,17).

Una puntuación de LS mayor a 135 indica actividad inflamatoria significativa en pacientes con EC sometidos a CE. Un LS mayor de 790 se asocia con una mayor probabilidad de exacerbación temprana de EC. El LS es una herramienta útil para el diagnóstico, seguimiento y pronóstico de pacientes con la EC ^(4,17).

El LS tiene una alta sensibilidad y valor predictivo negativo para excluir pacientes con sospecha de EC, según lo definido por los criterios de la Conferencia Internacional de Cápsula Endoscópica (ICCE) ⁽¹⁷⁾.

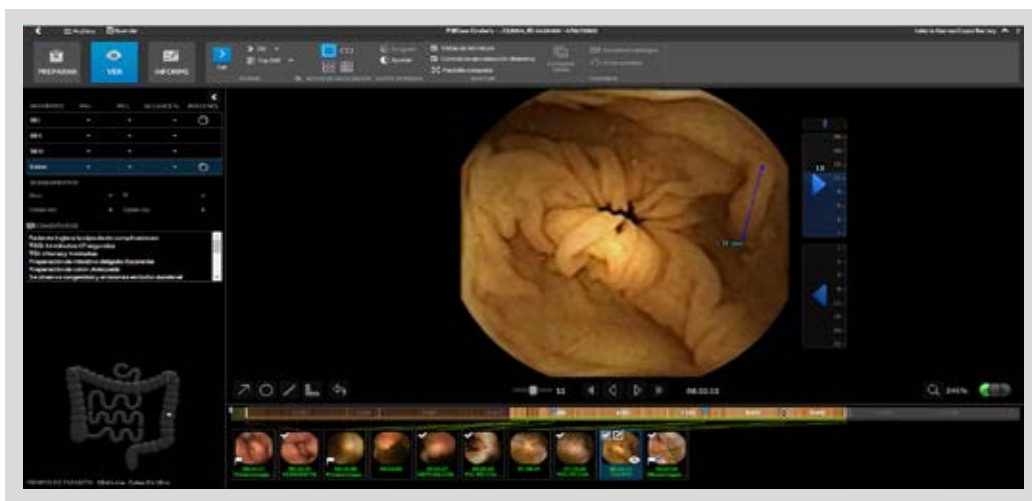

Figura 7. Presencia de un pólipo en la imagen de la derecha que se ubica en el colon descendente con un punto blanco en la imagen de la izquierda en una VCE PillCam Crohn.

En conclusión, según el LS, las puntuaciones son de la siguiente manera: ⁽¹⁶⁾

- < 135: cambio inflamatorio de la mucosa normal o clínicamente insignificante.
- ≥ 135 – < 790 = inflamación leve.
- ≥ 790 = inflamación moderada a grave.

Índice de actividad de la enfermedad de Crohn (CECDAI)

El Capsule Endoscopy Crohn Disease Activity Index (CECDAI) evalúa la afectación del intestino delgado en EC. El CECDAI tiene tres parámetros: Inflamación, extensión de la enfermedad y presencia de estenosis, en dos segmentos, proximal y distal del intestino delgado (Tabla 4).

Tanto el CECDAI como LS son de uso común tanto en la práctica clínica como en la investigación mostrando una fuerte correlación entre ellos ⁽²⁾. Se recomienda incluir al menos uno de ellos en los informes de CE al enfrentar pacientes con EC ⁽³⁾.

SBI (“suspected blood indicator”)

Los "indicadores sospechosos de sangre" (SBI) fueron diseñados con el objetivo de facilitar la localización de imágenes sugerentes de sangre en un video de CE ⁽¹⁸⁾. Sin embargo, esta herramienta presentaba baja especificidad diagnóstica y ya no existe en el Software Rapid Reader 9.0.

Tabla 4. Índice de CEDAI.

Ítem	Puntuación
Inflamación	
Sin edema, hiperemia y deanudación	0
Leve-moderado edema, hiperemia y deanudación	1
Severo edema, hiperemia y deanudación	2
Sangrado, exudados, aftas, erosiones, úlceras (menores de 5mm)	3
Úlceras entre 5-20 mm, pseudopólipos	4
Úlceras mayores de 20 mm	5
Extensión	
Ninguna	0
Focal	1
En parches	2
Difuso	3
Estenosis	
Ausente	0
Único	1
Múltiples	2
Obstrucción	3
Puntuación por segmento A X B + C	
Puntuación total (A1 X B1 +C1) + (A2 X B2 +C2)	

TOP 100

En el 2017, se introdujo el TOP 100 en reemplazo de SBI, con el propósito de simplificar la lectura de la CE al seleccionar automáticamente 100 imágenes con la mayor probabilidad de contener anomalías ⁽¹⁹⁾.

La utilidad del TOP 100 se ha evaluado en casos de hemorragia en el intestino medio, arrojando resultados prometedores. Este sistema identificó con éxito todos los sitios de sangrado activo y la mayoría de las lesiones significativas, logrando una precisión del 83,5%. Es importante destacar su capacidad para detectar más del 95% de las angiectasias, lo que resalta su eficacia en la identificación de hallazgos cruciales en casos de sangrado ⁽¹⁹⁾. Aunque la revisión tradicional de todo el video sigue siendo el estándar de oro, el TOP 100 ha demostrado ser una herramienta útil al facilitar una evaluación rápida del contenido del intestino delgado. Esto es especialmente valioso para la identificación de pacientes con EC de moderada a grave ⁽¹⁹⁾.

Cromoendoscopia

Los softwares de CE cuentan con la posibilidad de incorporar filtros de color a las imágenes obtenidas, sin embargo, su aplicación y utilidad es dudosa. Las guías de ESGE no recomiendan el uso rutinario de la cromoendoscopia virtual durante la lectura del registro de la CE, dado que la evidencia muestra que no mejorar la detección o caracterización de las lesiones ⁽⁶⁾.

¿Cómo realizar el reporte de una videocápsula endoscópica?

El reporte estandarizado de la CE debe incluir: ^(6,15)

1. Nombre del paciente
2. Datos demográficos
3. Indicaciones del procedimiento.
4. Breve historia de investigaciones previas y detalles médicos relevantes.
5. Grado de Preparación. Uso de escalas.
6. Tiempo de tránsito gástrico, tiempo de tránsito intestinal.
7. Hallazgos. Uso de escalas (si procede).
8. Diagnósticos
9. Complicaciones
10. Recomendaciones.

Reportar la limpieza del estudio

La calidad de la preparación intestinal es un parámetro que debe incluirse en el informe. Es conveniente realizar un análisis de los factores que influyen en la preparación

Tabla 5. Puntuación de Brotz.

Índice cuantitativo					
Puntos	%mucosa visualizada	Abundancia de restos y fluidos	Abundancia de burbujas	Tinción de bilis-quimo	Reducción de brillo
0	< 80%	Severo	Severo	Severo	Severo
1	80-89%	Moderado	Moderado	Moderado	Moderado
2	≥ 90%	Mínimo/leve	Mínimo/leve	Mínimo/leve	Mínimo/leve
Índice cualitativo					
Excelente	≥ 90%	Ausente/mínimo	Ausente/mínimo	Ausente/mínimo	Ausente/mínimo
Bueno	≥ 90%	Leve	Leve	Leve	Leve
Regular	< 80 %	Moderado	Moderado	Moderado	Moderado
Pobre	< 80 %	Excesivo	Excesivo	Excesivo	Excesivo
Evaluación general					
Adecuada					
Inadecuada					

Puntuación de 0-10. Puntuación más alta, se relaciona con mejor preparación

intestinal (información proporcionada a los pacientes, restricciones dietéticas, ayuno, agentes de limpieza utilizados) (1). La preparación intestinal subóptima da como resultado costos e inconvenientes adicionales debido a la repetición de la CE o a un examen alternativo (1).

Para la exploración con CE, no existe una escala estandarizada y validada disponible para la evaluación de la limpieza. Aunque se evalúa de forma subjetiva el contenido luminal del intestino delgado, como residuos de alimentos, sangre, bilis y burbujas / espuma, que dificultan la visualización adecuada de la mucosa del intestino delgado, así como la calidad de la preparación (1).

La visualización completa del intestino delgado es un requisito previo para una inspección adecuada de la mucosa en busca de lesiones (1). Las tasas de detección de lesiones por indicación predicen la calidad en CE.

Una de las escalas más utilizada es la Evaluación cualitativa de Brotz que abarca 4 categorías (Tabla 5).

1. Excelente: Visualización de ≥ 90% de la mucosa; nulo o mínimo fluido y restos, burbujas y tinción de bilis/quimo, nula o mínima reducción de brillo (Figura 8).
2. Bueno: Visualización de ≥ 90% de la mucosa; líquidos y restos leves, burbujas, y tinción de bilis/quimo; brillo ligeramente reducido (Figura 9).

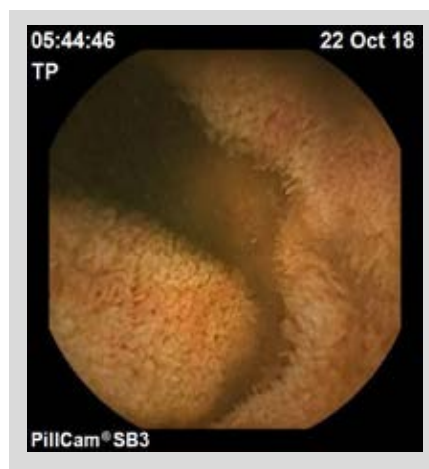
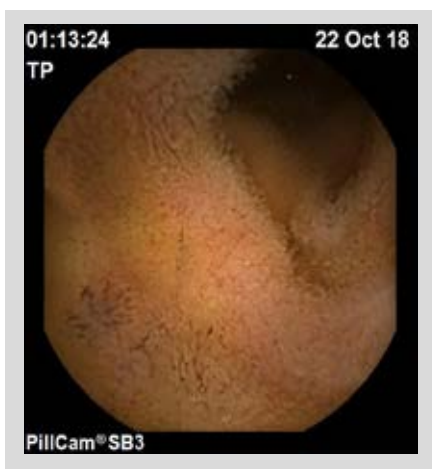


Figura 8. Evaluación cualitativa de Brotz: excelente preparación.

Figura 9. Evaluación cualitativa de Brotz: buena preparación.

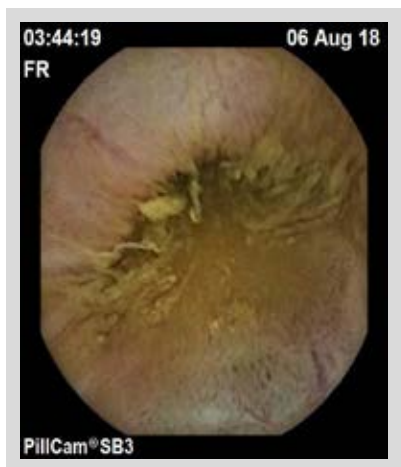

Figura 10. Evaluación cualitativa de Brotz: regular preparación.

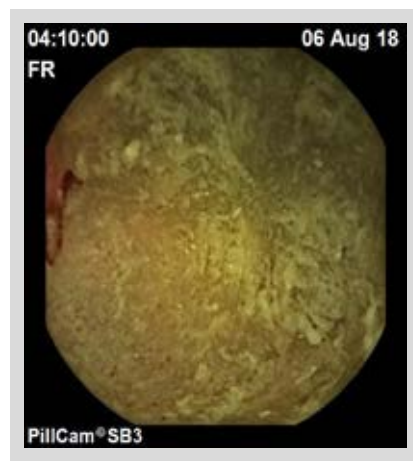


Figura 11. Evaluación cualitativa de Brotz: pobre preparación.

- 3. Regular: Visualización de < 90% de la mucosa; líquido y restos moderados, burbujas y tinción de bilis/quimo; brillo moderadamente reducido (Figura 10).
- 4. Pobre: Visualización de < 80% de la mucosa; exceso de líquido y restos, burbujas y tinción de bilis/quimo; brillo severamente reducido (Figuras 10 y 11).

La idoneidad de la limpieza del intestino delgado debe siempre incorporarse en el informe de CE estándar como una importante medida de calidad ⁽¹⁾.

Fotodocumentación

Además de la descripción escrita del estudio, debe incluirse el registro fotográfico de las lesiones significativas.

La fotodocumentación de las lesiones facilita el reporte, la interpretación precisa, la remisión y permite la

comparación directa si se requiere seguimiento posterior. Como tal, se recomienda una evaluación periódica y un cumplimiento mínimo del 95% para la fotodocumentación de lesiones como medida de desempeño de calidad ^(1,20). Dentro de las imágenes registradas, se encuentran aquellas que confirmen la llegada al ciego (o a la bolsa de estoma en pacientes que han tenido resección ileocolónica u otra cirugía relevante) ⁽¹⁾.

Terminología o nomenclatura

No hay estudios sobre el efecto del uso de una terminología o nomenclatura estandarizada en el rendimiento diagnóstico. Se realizó un proceso sobre la terminología estructurada de la cápsula endoscópica (CEST), en que la norma considera un informe en dos componentes: Estructura y contenido ⁽¹⁾. Eso incluye un desglose detallado de la metodología descriptiva en términos de luz, contenido, apariencias de la mucosa y cualquier lesión identificada ⁽¹⁾.

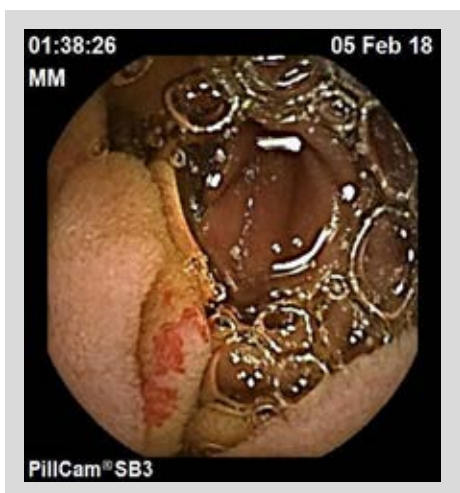

Figura 12. Angiectasia en íleon.

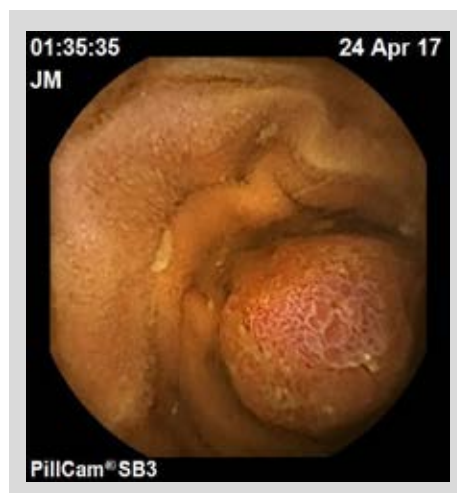

Figura 13. Lesión protruida/polipoide.

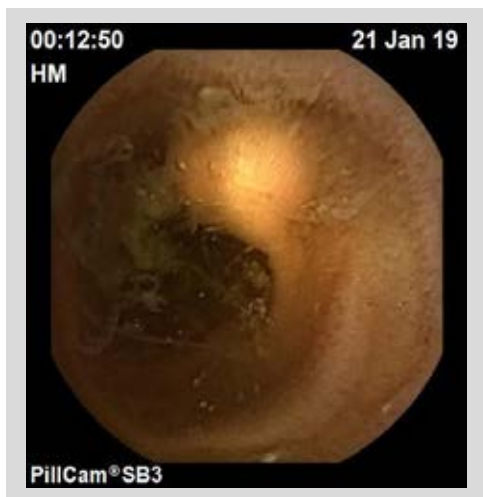

Figura 14. Lesión subepitelial compatible con lipoma.

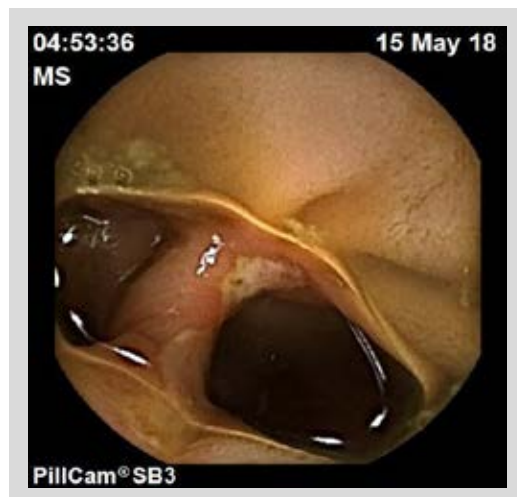

Figura 15. Signo de doble luz correspondiente a divertículo de Meckel ulcerado en íleon.

Las lesiones halladas en la CE se deben describir de la siguiente manera según su morfología ⁽¹⁾.

- Lesiones planas (angiectasias, spot y placas) (Figura 12).
- Lesiones protruidas (masa/tumor- pólipo, nódulo, estructuras venosas) (Figuras 13 y 14).
- Lesiones excavadas (úlceras, erosión, afta, cicatriz, divertículo) (Figuras 15, 16 y 17).

Algunas lesiones ulceradas e inflamatorias se consideran "inespecíficas", como las lesiones causadas por el uso de AINES, por EC, por isquemia o por otros factores que no pueden ser fácilmente distinguidos ⁽²⁾. Por tal motivo, es difícil comprometerse con la etiología de una úlcera en la lectura de CE. Es difícil distinguir claramente una úlcera

superficial de una úlcera profunda. De hecho, la evaluación de la profundidad de la pérdida de tejido sigue siendo subjetiva y variable entre expertos ⁽²⁾.

- Anormalidades vellosas (atrofia y vellosidades anormales) (Figura 18).
- Anormalidades en la mucosa (eritematosa, pálida, edematosa, granular y nodular) (Figuras 19 y 20).
- Hallazgos lumbinales (estenosis, divertículos, dilatación y anastomosis) (Figura 21).

Para los pacientes con sospecha de hemorragia gastrointestinal

La clasificación de Saurin es aconsejable para la evaluación de la relevancia de las lesiones encontradas en la CE, la cual

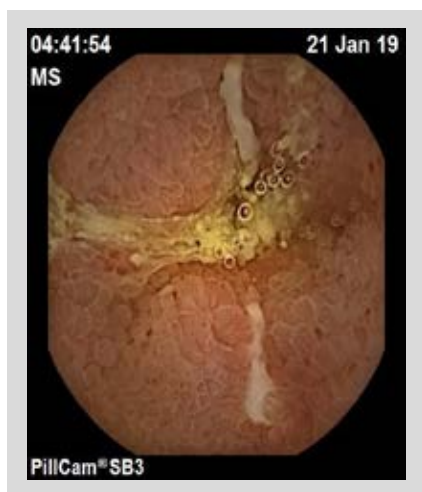

Figura 16. Múltiples úlceras yeyuno-ileales con estenosis parcial, compatibles con enfermedad de Crohn con actividad severa. Lewis Score 5364.

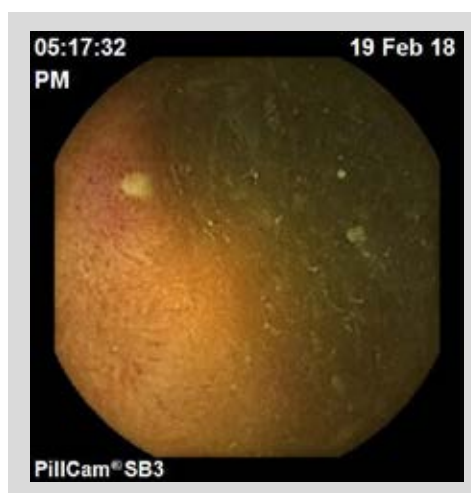


Figura 17. Úlceras en íleon asociadas a AINES.

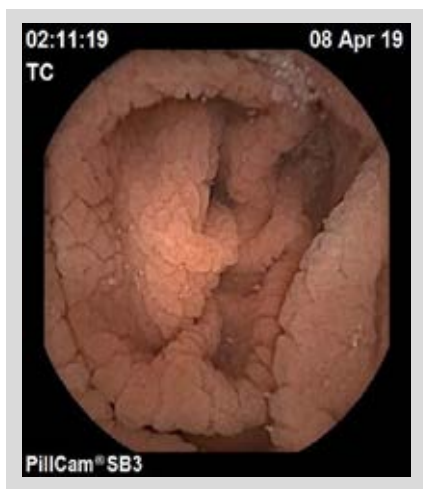

Figura 18. Mucosa fragmentada y pliegues dentados con alteración de vellosidades que se extiende a lo largo del yeyuno, compatible con enfermedad celíaca.

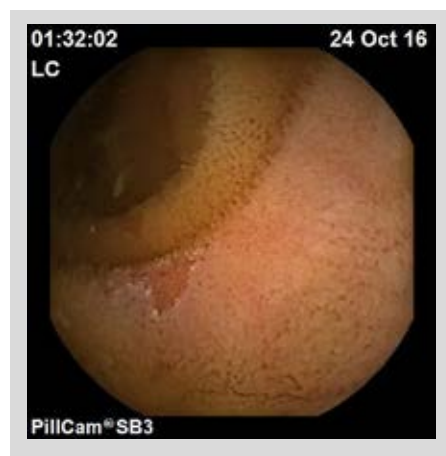

Figura 19. Mucosa eritematosa con edema y zona de denudación.

debe ser incluida en el reporte en pacientes con sospecha o confirmación de sangrado digestivo. De acuerdo con la clasificación de Saurin, las lesiones detectadas en la CE se clasifican como P0, P1, P2 y P3 ^(1,16).

- **P0:** lesiones que no tienen potencial de sangrado, incluyendo venas submucosas visibles (flebectasias), divertículos sin presencia de sangre o nódulos sin rotura mucosa.
- **P1:** lesiones que tienen un potencial hemorrágico incierto, como manchas rojas en la mucosa intestinal, o erosiones pequeñas o aisladas.
- **P2:** lesiones que tienen un alto potencial de sangrado, como angiectasias típicas, ulceraciones grandes, tumores o várices.
- **P3:** Sangrado activo.

Para los pacientes con sospecha de enfermedad de Crohn

Leenhardt *et al.* establecieron en 2020 un consenso europeo, siete descripciones para lesiones en pacientes con EC (Tabla 6) ⁽²⁾.

Para los pacientes con sospecha de lesiones submucosas de ID

Índice *SPICE* (*Smooth Protruding Lesion Index at Capsule Endoscopy*)

Las lesiones submucosas del intestino delgado (SBSL) y las protuberancias inocentes pueden tener una apariencia idéntica y ser difíciles de distinguir en las CE. Se propuso una puntuación "SPICE", con el fin de diferenciar entre los dos ⁽¹⁶⁾. Las puntuaciones por criterio varían de 0 a 4 (Tabla 7). Una

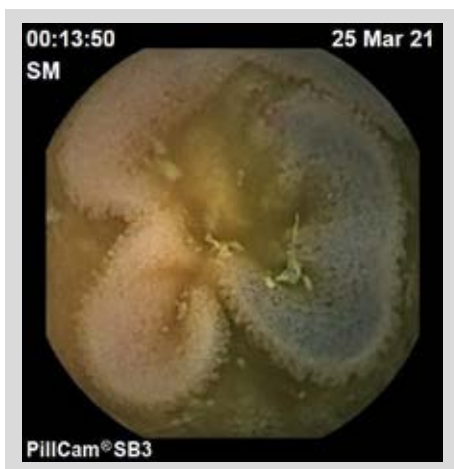

Figura 20. Tatuaje.

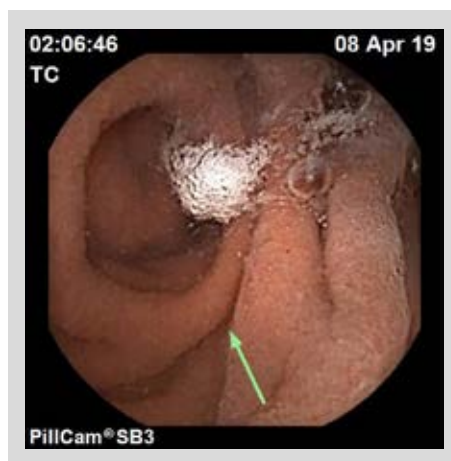

Figura 21. Imagen de anastomosis quirúrgica.

Tabla 6. Consenso de nomenclatura para descripción de lesiones inflamatorias y ulcerativas en CE en pacientes con E. Crohn.

Nomenclatura	Descripción de la lesión
Erosión aftoide	Pérdida diminuta de capas epiteliales con un centro blanquecino y un halo rojo, rodeado de mucosa normal
Ulceración superficial	Pérdida de tejido ligeramente deprimida con una parte inferior blanquecina, cuyas características no se ajustan a ninguno de los dos con la de la erosión aftoide ni con la de la ulceración profunda, como se definió anteriormente
Ulceración profunda	Pérdida francamente profunda de tejido en comparación con mucosa edematosa, con una base blanquecina
Estenosis	Luz intestinal estrecha reteniendo o retrasando el paso de la CE
Edema	Vellosidades agrandadas / hinchadas / congestionadas
Hiperemia	Área de vellosidades rojizas
Denudación	Área mucosa rojiza (pero no blanquecina) donde las vellosidades están ausentes

puntuación total > 2, es un método predictivo de lesiones subepiteliales. La sensibilidad es de 66,7% (IC 95%, 34,9-90,1%); especificidad de 100,0% (IC 95%, 81,5-100,0%); valor predictivo positivo del 100,0% (IC 95%, 63,1-100,0%) y valor predictivo negativo del 81,8% (IC 95%, 59,7-94,8%)⁽⁷⁾.

Novedades en CE: protocolos asistidos con inteligencia artificial (IA)

Los estudios preliminares muestran que la inteligencia artificial (IA) en CE ha mejorado la identificación de anomalías en la mucosa del intestino delgado y lesiones que causan sangrado⁽²¹⁾.

La IA en CE tiene el potencial de automatizar la identificación y caracterización de lesiones, lo que permitiría una identificación más precisa de imágenes patológicas para la revisión del médico (Figura 22)⁽¹⁰⁾; sin embargo, hasta la fecha, el uso de AI en CE, no ha demostrado mejorar la tasa diagnóstica cuando se compara con evaluadores expertos, pero disminuye el tiempo de revisión, principalmente para el personal en entrenamiento⁽²²⁾.

De acuerdo con las recomendaciones de ESGE, en relación con la detección de enfermedades, se resalta que

el objetivo de la IA no debe ser mejorar el desempeño de los endoscopistas experimentados con tasas de detección ya altas, sino capacitar a los endoscopistas menos experimentados⁽²³⁾.

Los largos tiempos de lectura y la fatiga que pueden experimentar los médicos podrían resultar en la omisión de hallazgos importantes, ya que muchas lesiones notables solo son visibles en unas pocas imágenes como la detección de angiectasias intestinales⁽¹⁰⁾. Por lo tanto, un modelo de IA que identifique de manera confiable estos hallazgos sería de gran valor para los lectores de CE.

Tabla 7. Cálculo de Puntuación SPICE.

SPICE	Puntuación	
	No	Sí
Límite mal definido con la mucosa circundante	1	0
Diámetro mayor que su altura	1	0
Lumen visible en los fotogramas en los que aparece	0	1
Imagen de la lesión que dura > 10 minutos	0	1




Figura 22. Videocápsula Endoscópica con Inteligencia Artificial Ankon. Manufactura en China.

Formación y curva de aprendizaje en CE

La American Society of Gastrointestinal Endoscopy (ASGE) recomienda que los médicos que planean realizar CE de forma independiente completen al menos 20 procedimientos bajo supervisión de expertos como parte de su formación mínima. Además, se sugiere que demuestren una capacidad de identificar hallazgos patológicos significativos en CE superior al 90% en un examen formalizado o en comparación con un endoscopista acreditado ⁽²⁴⁾.

Los programas de entrenamiento en CE deben contar con al menos un endoscopista certificado en CE en su personal. Esto asegura una exposición adecuada a la CE durante la formación de quienes se están entrenando ⁽²⁴⁾. La competencia en la interpretación de CE parece depender más de la experiencia en CE que de la experiencia previa en endoscopia o de la especialidad médica ⁽⁴⁾.

Existen dos opciones principales para la formación en CE en la actualidad: la capacitación formal en CE durante la formación de la especialidad o la finalización de un curso formal respaldado por una sociedad gastrointestinal o quirúrgica con supervisión en las primeras interpretaciones de CE ⁽⁴⁾.

No está claro si es necesario llevar a cabo un número mínimo de procedimientos regularmente para mantener la competencia en CE. Aunque esto podría parecer prudente y está en línea con las recomendaciones para otros procedimientos endoscópicos, actualmente no existen suficientes datos para hacer una recomendación definitiva. El grupo de trabajo sugiere que se requieren un mínimo de 30 a 50 procedimientos de CE para adquirir competencia inicial y que se deben realizar entre 30 y 50 procedimientos al año para mantener esa competencia ⁽¹⁾.

La ASGE acepta que enfermeras calificadas y técnicos capacitados puedan realizar lecturas previas de estudios de CE. No obstante, la responsabilidad de un diagnóstico definitivo debe recaer en el médico que interpreta el estudio ⁽⁶⁾.

Panendoscopia con CE

Se plantea que, en un futuro cercano, la CE podría ofrecer una alternativa para una visualización completa del tracto gastrointestinal. Se puede describir dos escenarios posibles: uno de ellos en países con altos ingresos donde a diferencia de los métodos endoscópicos convencionales, que conllevan costos elevados que incluyen los honorarios del médico que realiza la endoscopia, los gastos hospitalarios, los recursos del personal y los costos relacionados con la anestesia como los honorarios del anestesiólogo, medicamentos anestésicos y la monitorización posanestésica ⁽²⁴⁾, la CE presentaría la ventaja de permitir que personal médico o de enfermería realice el procedimiento, mientras que el médico interpreta posteriormente las imágenes; sin embargo, los estudios indican que se necesita más evidencia para realizar estimaciones precisas acerca de los costos de intervención ⁽²⁵⁾.

Por otro lado, se tendría el contexto de los países con bajos o medianos ingresos, como son la mayoría de los latinoamericanos, donde realizar un estudio de CE por

preferencia del insumo descartable, es mucho más costoso que realizar endoscopia y colonoscopia con biopsia e insumos ⁽²⁶⁾.

Para pacientes con sospecha de sangrado gastrointestinal, la evaluación puede ser un desafío y generalmente involucra al menos una endoscopia digestiva superior (EGD), colonoscopia y, en algunos casos, CE. Desde la introducción de la CE de colon, se ha considerado como una herramienta potencial para llevar a cabo una exploración endoscópica panentérica ⁽²⁷⁾.

Un estudio realizado en España utilizó la CE como parte de una panendoscopia, incluso antes de la EGD y la colonoscopia, y reveló que en el 42% de los casos se localizaba la fuente de sangrado en el intestino delgado y en el 31% de los casos en el colon. Esto sugiere que realizar una panendoscopia antes de la colonoscopia podría evitar hasta el 69% de las colonoscopias. Sin embargo, se necesitan más estudios controlados prospectivos para confirmar el papel de la panendoscopia en pacientes con hemorragia gastrointestinal ⁽²⁷⁾.

En ciertos escenarios, como en la EC, la CE permite evaluar la actividad de la enfermedad en todo el intestino de manera mínimamente invasiva, proporcionando información relevante tanto para el tratamiento como para el pronóstico del paciente ⁽⁴⁾. Los pacientes con EC enfrentan una carga financiera significativa debido a la necesidad recurrente de procedimientos de visualización directa. Se han evaluado estrategias de ahorro de costos al incorporar la CE en lugar de procedimientos regulares de visualización, como colonoscopias junto con enterografía por resonancia magnética (enteroRMN), lo que podría llevar a una reducción de los costos a largo plazo ⁽²⁴⁾. Sin embargo, se debe considerar los riesgos en las poblaciones donde está contraindicada la CE como el de retención que implicaría aumento en los costos.

En la actualidad, la estrategia para seguir EC con costo bajo es la ultrasonografía intestinal, mejor costo beneficio que CE y enteroRMN, sin riesgo de complicaciones.

Los recientes avances en el uso de CE para minimización de costos se deben considerar desde diferentes perspectivas como se mencionó anteriormente. Los costos de realizar múltiples técnicas para confirmar el diagnóstico en el contexto latinoamericano podrían considerarse desde la incomodidad del paciente, puesto que los costos en cada una de las etapas de los procedimientos serían menores en comparación con el costo del dispositivo desechable.

Consideraciones finales

Si bien la CE PillCam es la más antigua y con mayor número de estudios, actualmente existen múltiples modelos que nos dan similares beneficios, pero con algunas características únicas:

- Inteligencia Artificial (NaviCam y OMOM) ⁽²¹⁾.
- No usar receptor externo, tener mayor número de cámaras y mayor tiempo de duración para lograr panendoscopia (Capsocam) ⁽²⁸⁾.

- Sistemas de doble cámara para intestino delgado exclusivamente, como es la CE Crohn de PillCam⁽²⁹⁾ o la generación 2000 de Mirocam⁽³⁰⁾.

En varios países de Latinoamérica se usan más de un sistema de CE, sin embargo, hay pocos estudios *head to head* (comparativos) entre las diferentes CE, los que existen no evidencias diferencias significativas a la fecha.

La CE es la herramienta diagnóstica de referencia utilizada para la evaluación luminal del intestino delgado, pero dada su naturaleza mínimamente invasiva, el uso de CE se está expandiendo más allá del intestino delgado. La panendoscopia por CE ha sido tendencia en algunos estudios con el objetivo de evaluar toda la mucosa del tracto gastrointestinal de manera mínimamente invasiva con resultados aún preliminares.

REFERENCIAS BIBLIOGRÁFICAS

- Spada C, McNamara D, Despott EJ, Adler S, Cash BD, Fernández-Urién I, et al. Performance measures for small-bowel endoscopy: a European Society of Gastrointestinal Endoscopy (ESGE) Quality Improvement Initiative. *Endoscopy*. 2019;51(6):574-598. doi: 10.1055/A-0889-9586.
- Leenhardt R, Buisson A, Bourreille A, Marteau P, Koulaouzidis A, Li C, et al. Nomenclature and semantic descriptions of ulcerative and inflammatory lesions seen in Crohn's disease in small bowel capsule endoscopy: An international Delphi consensus statement. *United European Gastroenterol J*. 2020;8(1):99-107. doi: 10.1177/2050640619895864.
- Pennazio M, Spada C, Eliakim R, Keuchel M, May A, Mulder CJ, et al. Small-bowel capsule endoscopy and device-assisted enteroscopy for diagnosis and treatment of small-bowel disorders: European Society of Gastrointestinal Endoscopy (ESGE) Clinical Guideline. *Endoscopy*. 2015;47(4):352-376. doi: 10.1055/S-0034-1391855.
- Melson J, Trikudanathan G, Abu Dayyeh BK, Bhutani MS, Chandrasekhara V, Jirapinyo P, et al. Video capsule endoscopy. *Gastrointest Endosc*. 2021;93(4):784-796. doi: 10.1016/J.GIE.2020.12.001.
- Riccioni ME, Tortora A, Costamagna G. Editorial - Video-capsule endoscopy: a test with no contraindications? *Eur Rev Med Pharmacol Sci*. 2020;24(24):13105-13106. doi: 10.26355/EURREV_202012_24220.
- Rondonotti E, Spada C, Adler S, May A, Despott EJ, Koulaouzidis A, et al. Small-bowel capsule endoscopy and device-assisted enteroscopy for diagnosis and treatment of small-bowel disorders: European Society of Gastrointestinal Endoscopy (ESGE) Technical Review. *Endoscopy*. 2018;50(4):423-446. doi: 10.1055/A-0576-0566.
- Rodrigues JP, Pinho R, Rodrigues A, Silva J, Ponte A, Sousa M, et al. Validation of SPICE, a method to differentiate small bowel submucosal lesions from innocent bulges on capsule endoscopy. *Rev Esp Enferm Dig*. 2017;109(2):106-113. doi: 10.17235/REED.2017.4629/2016.
- Kharazmi AA, Aslani S, Kristiansen MF, Dahl EE, Berner-Hansen M. Indications and diagnostic yield of small-bowel capsule endoscopy in a real-world setting. *BMC Gastroenterol*. 2020;20(1):177. doi: 10.1186/s12876-020-01326-8.
- Squirell E, Ricci M, Hookey L. Preparation, Timing, Prokinetics, and Surface Agents in Video Capsule Endoscopy. *Gastrointest Endosc Clin N Am*. 2021;31(2):251-265. doi: 10.1016/J.GIEC.2020.12.012.
- Raines DL, Adler DG. The Role of Provocative Testing and Localization of the Video Capsule Endoscope in the Management of Small Intestinal Bleeding. *Gastrointest Endosc Clin N Am*. 2021;31(2):317-330. doi: 10.1016/J.GIEC.2021.01.001.
- Wei W, Ge ZZ, Lu H, Gao YJ, Hu YB, Xiao SD. Purgative bowel cleansing combined with simethicone improves capsule endoscopy imaging. *Am J Gastroenterol*. 2008;103(1):77-82. doi: 10.1111/j.1572-0241.2007.01633.x.
- Fang YH, Chen CX, Zhang BL. Effect of small bowel preparation with simethicone on capsule endoscopy. *J Zhejiang Univ Sci B*. 2009;10(1):46-51. doi: 10.1631/JZUS.B0820148.
- Krijbolder MS, Grooteman KV, Bogers SK, de Jong DJ. Addition of simethicone improves small bowel capsule endoscopy visualization quality. *Neth J Med*. 2018;76(1):27-31.
- Carretero C, Sidhu R. Mistakes in Capsule Endoscopy and How to Avoid Them. 2018. UEG Education. 2018;18:21-23.
- Korman LY, Delvaux M, Gay G, Hagenmuller F, Keuchel M, Friedman S, et al. Capsule endoscopy structured terminology (CEST): proposal of a standardized and structured terminology for reporting capsule endoscopy procedures. *Endoscopy*. 2005;37(10):951-9. doi: 10.1055/S-2005-870329.
- Rosa B, Margalit-Yehuda R, Gatt K, Sciberras M, Girelli C, Saurin JC, et al. Scoring systems in clinical small-bowel capsule endoscopy: all you need to know! *Endosc Int Open*. 2021;9(6):E802-E823. doi: 10.1055/A-1372-4051.
- Santos A, Silva MA, Cardoso H, Marques M, Rodrigues-Pinto E, Peixoto A, et al. Lewis score: a useful tool for diagnosis and prognosis in Crohn's disease. *Rev Esp Enferm Dig*. 2020;112(2):121-126. doi: 10.17235/reed.2020.6434/2019.
- Sullivan P, Gupta S, Powers PD, Marya NB. Artificial Intelligence Research and Development for Application in Video Capsule Endoscopy. *Gastrointest Endosc Clin N Am*. 2021;31(2):387-397. doi: 10.1016/J.GIEC.2020.12.009.
- Freitas M, Arieira C, Carvalho PB, Rosa B, Moreira MJ, Cotter J. Simplify to improve in capsule endoscopy - TOP 100 is a swift and reliable evaluation tool for the small bowel inflammatory activity in Crohn's disease. *Scand J Gastroenterol*. 2020;55(4):408-413. doi: 10.1080/00365521.2020.1745880.
- Shim KN, Jeon SR, Jang HJ, Kim J, Lim YJ, Kim KO, et al. Quality Indicators for Small Bowel Capsule Endoscopy. *Clin Endosc*. 2017;50(2):148-160. doi: 10.5946/CE.2017.030.
- Chetcuti Zammit S, Sidhu R. Artificial intelligence within the small bowel: Are we lagging behind? *Curr Opin Gastroenterol*. 2022;38(3):307-317. doi: 10.1097/MOG.0000000000000827.
- Park J, Hwang Y, Nam JH, Oh DJ, Kim KB, Song HJ, et al. Artificial intelligence that determines the clinical significance of capsule endoscopy images can increase the efficiency of reading. *PLoS One*. 2020;15(10):e0241474. doi: 10.1371/journal.pone.0241474.
- Messmann H, Bisschops R, Antonelli G, Libânio D, Sinonquel P, Abdelrahim M, et al. Expected value of artificial intelligence in gastrointestinal endoscopy: European Society of Gastrointestinal Endoscopy (ESGE) Position Statement. *Endoscopy*. 2022;54(12):1211-1231. doi: 10.1055/A-1950-5694.
- Lange J, Shah A, Meltzer AC. Video Capsule Endoscopy Beyond the Gastrointestinal Suite. *Gastrointest Endosc Clin N Am*. 2021;31(2):377-385. doi: 10.1016/J.GIEC.2020.12.005.
- Jawaid S. The Cost-Effectiveness of Video Capsule Endoscopy. *Gastrointest Endosc Clin N Am*. 2021;31(2):413-424. doi: 10.1016/J.GIEC.2020.12.010.
- Urrego JA, Otero Regino W, Gómez Zuleta M. Is the video-capsule endoscopy the best option for diagnosis of possible bleeding from the small intestine? *Rev Colomb Gastroenterol*. 2020;35(2):196-206. doi: 10.22516/25007440.262.

27. Carretero C, Prieto de Frías C, Angós R, Betés M, Herráiz M, de la Riva S, *et al.* Pan-enteric capsule for bleeding high-risk patients. Can we limit endoscopies? *Rev Esp Enferm Dig.* 2021;113(8):580-584. doi: 10.17235/REED.2020.7196/2020.
28. Zwinger LL, Siegmund B, Stroux A, Adler A. CapsoCam SV-1 versus PillCam SB 3: Prospektive Randomisierte Multicenter-Studie Zum Vergleich Beider Dünndarmkapseln Bei Obskurer Gastrointestinaler Blutung. *Zeitschrift für Gastroenterologie* 2017;55(8). doi: 10.1055/s-0037-1605195.
29. Eliakim R, Yablecovitch D, Lahat A, Ungar B, Shachar E, Carter D, *et al.* A novel PillCam Crohn's capsule score (Eliakim score) for quantification of mucosal inflammation in Crohn's disease. *United European Gastroenterol J.* 2020;8(5):544-551. doi: 10.1177/2050640620913368.
30. Yung DE, Robertson AR, Davie M, Sidhu R, McAlindon M, Rahman I, *et al.* Double-headed small-bowel capsule endoscopy: Real-world experience from a multi-centre British study. *Dig Liver Dis.* 2021;53(4):461-466. doi: 10.1016/J.DLD.2021.01.017.