

Utilización de Upadacitinib en el tratamiento de la enfermedad de Crohn: reporte de dos casos clínicos

Utilization of Upadacitinib in the treatment of Crohn's disease: a report on two clinical cases

Rodrigo Quera^{1,a} , Andrea Córdova^{1,a} , Paulina Núñez^{1,2,3,a} , Ismael Correa^{1,a} , Lilian Flores^{1,b} 

¹ Programa Enfermedad Inflamatoria Intestinal, Centro de Enfermedades Digestivas, Clínica Universidad de los Andes, Universidad de los Andes. Santiago, Chile.

² Departamento de Gastroenterología, Facultad de Medicina Occidente, Universidad de Chile. Santiago, Chile.

³ Hospital San Juan de Dios. Santiago, Chile.

^a Gastroenterólogo, ^b Enfermera

Recibido: 05/02/2024
Aprobado: 17/04/2024
En línea: 26/06/2024

Contribución de los autores

RQ: participó en la redacción, revisión, aprobación del manuscrito y en incluir uno de los casos. AC: participó en la revisión, aprobación del manuscrito y en incluir uno de los casos. PN: participó en la revisión, aprobación del manuscrito y realización de figuras. IC: participó en la revisión y aprobación del manuscrito. LF: participó en la revisión y aprobación del manuscrito y en el seguimiento de los pacientes.

Conflicto de intereses

Los autores declaran no tener conflictos de interés.

Financiamiento

Este artículo no recibió financiamiento.

Citar como

Quera R, Córdova A, Núñez P, Correa I, Flores L. Utilización de Upadacitinib en el tratamiento de la enfermedad de Crohn: reporte de dos casos clínicos. *Rev Gastroenterol Peru.* 2024;44(2):162-6. doi: 10.47892/rgp.2024.442.1686

RESUMEN

La enfermedad de Crohn (EC) es una enfermedad inflamatoria crónica y progresiva con complicaciones que impactan la calidad de vida de los pacientes. Los avances terapéuticos logrados en las últimas décadas, especialmente a través de la terapia biológica, ha permitido cambiar el enfrentamiento y manejo de la EC, modificando con ello la evolución de esta patología. Sin embargo, un número significativo de pacientes no tienen una respuesta satisfactoria o la pierde durante el curso de su enfermedad. En este escenario, una alternativa viable es cambiar de fármaco. Upadacitinib, un nuevo inhibidor de las quinasas janus, ha emergido como una estrategia promisoriosa para el manejo de la EC. Presentamos dos casos de pacientes con EC refractarios a terapia convencional y biológica, quienes respondieron de manera exitosa al tratamiento con upadacitinib.

Palabras clave: *Enfermedad de Crohn; Enfermedades inflamatorias intestinales; Quinasas janus; Tratamiento (fuente: DeCS Bireme).*

ABSTRACT

Crohn's disease (CD) is a chronic, progressive inflammatory disease with complications that impact the well-being of patients. The therapeutic advances achieved in recent decades, especially through the advent of biological therapy, have allowed for a transformation in the approach and management of CD, thereby modifying the course of this disease. However, a significant number of patients do not experience a satisfactory response to these drugs or lose it during the course of the disease. In this scenario, a viable alternative is to switch medications. Upadacitinib, a novel Janus kinase inhibitor, has emerged as a promising strategy for the management of CD. We presented two cases of patients with CD refractory to conventional therapy and biological therapy, who responded successfully to treatment with upadacitinib.

Keywords: *Crohn disease; Inflammatory bowel diseases; Janus kinases; Treatment (source: MeSH NLM).*

INTRODUCCIÓN

La enfermedad de Crohn (EC) es una patología crónica e idiopática que puede afectar la pared de cualquier segmento del aparato digestivo, presentando periodos variables de actividad inflamatoria y remisión. Su patogenia es multifactorial, e incluye factores como la predisposición genética, defectos en la barrera de la mucosa, trastornos en la regulación de la respuesta inmune, cambios en la microbiota intestinal y factores ambientales siendo el tabaco el más relevante ⁽¹⁾. Los síntomas más frecuentes son fatiga, disminución de peso, fiebre, anemia, dolor abdominal, diarrea y manifestaciones extraintestinales ya sean articulares, dermatológicas, oftalmológicas y vasculares entre otras ⁽¹⁾.

Los objetivos del tratamiento de la EC comprenden el control de los síntomas, remisión de los biomarcadores como la calprotectina fecal (CF) y proteína C reactiva, curación de la mucosa e idealmente la remisión imagenológica ^(2,3). Sin embargo, las terapias convencionales como la prednisona, budesonida, e

Correspondence:

Rodrigo Quera.
Dirección: Universidad de los Andes.
Avda. Plaza 2501, Las Condes,
Santiago, Chile.
Teléfono +56226183001
E-mail: rquera@clinicauandes.cl

inmunomoduladores como azatioprina/mercaptopurina y metotrexato no son eficaces para todos los pacientes con EC, siendo necesaria la búsqueda de nuevas estrategias farmacológicas. En este contexto, la incorporación de las terapias biológicas como anti-TNF (infiximab, adalimumab y certolizumab), anti integrinas (natalizumab, vedolizumab), anti-p40 IL-12/23 (ustekinumab) y anti-p19 IL-23 (risankizumab) y de nuevas moléculas pequeñas (inhibidores de las quinasas janus (JAK)), en la práctica clínica han permitido aumentar las posibilidades de alcanzar estos objetivos, mejorando así la calidad de vida de los pacientes ⁽⁴⁾.

Dentro de los inhibidores de la JAK, destaca upadacitinib, un inhibidor reversible y selectivo de la JAK tipo 1 que modula las señales de citoquinas claves en la inflamación como son la IL-2, IL-4, IL-7, IL-9, IL-15, IL-21 y el interferón tipo I y III ⁽⁵⁾. Estudios han corroborado la eficacia de este medicamento en inducir y mantener la remisión en pacientes con EC ⁽⁶⁻⁸⁾. Upadacitinib también ha sido aprobado para el tratamiento de pacientes con colitis ulcerosa ^(9,10) así como tratamiento de otras enfermedades inmunomediadas: artritis reumatoide, artritis psoriática, espondiloartritis axial, espondilitis anquilosante y dermatitis atópica ⁽¹¹⁾.

El objetivo de este artículo es comunicar la experiencia de nuestro centro en el tratamiento con upadacitinib en dos pacientes con EC.

CASOS CLÍNICOS

Caso 1

Un hombre de 24 años sin antecedentes de tabaquismo, que debuta el 2020 con cuadro de dolor abdominal,

diarrea sanguinolenta y fisura anal. La CF fue de 598 $\mu\text{g/g}$. La colonoscopia reveló una proctocolitis multisegmentaria con úlceras > 2 cm (índice SES-CD 29; Figura 1 A y B) con biopsias de colon que mostraron compromiso crónico (distorsión de la arquitectura de las glándulas), agudo (focos de criptitis y abscesos crípticos) y granulomas no relacionados con las glándulas. El estudio para microorganismos patógenos fue negativo. La enterografía de abdomen y pelvis indicó compromiso inflamatorio de íleon terminal, colon ascendente, ángulo esplénico del colon y segmento proximal del colon descendente. Con estos hallazgos, se diagnosticó una EC grave de íleon-colon fenotipo inflamatorio.

Debido a la pandemia por COVID-19, se optó por un manejo estricto mediante telemedicina. Se inició prednisona 60 mg en dosis decreciente, pero sólo alcanzó a tomar durante tres días debido a una neumonía multifocal bilateral por SARS-CoV2, requiriendo hospitalización y suspensión de corticoides. Con evolución respiratoria favorable, se inició budesonida 9 mg/día, mesalazina 4 g vía oral al día, metotrexato 25 mg sc semanal y ácido fólico 5 mg semanal.

Después de 3 meses de tratamiento, el paciente aún presentaba evidencias de actividad inflamatoria (sangre en deposiciones y CF de 415 $\mu\text{g/g}$). Considerando las opciones terapéuticas y la situación de pandemia, se decide iniciar upadacitinib 45 mg día vía oral por 12 semanas. La evolución desde la fase de inducción fue favorable, logrando la remisión sintomática (índice de Harvey-Bradshaw (HB) de 0) como endoscópica (SES-CD 0; Figura 1 C y D). Hasta la fecha, después de más de tres años de tratamiento con upadacitinib 30 mg día, el paciente se mantiene en remisión sintomática (índice de

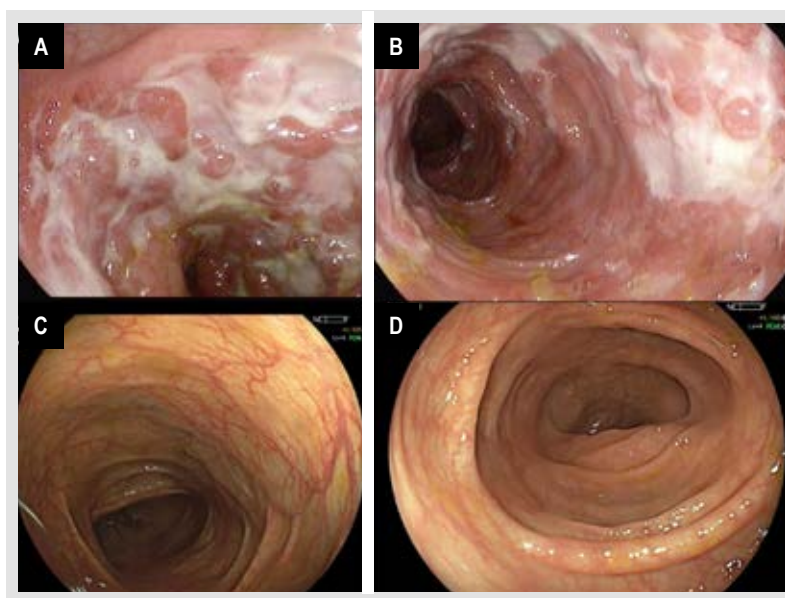
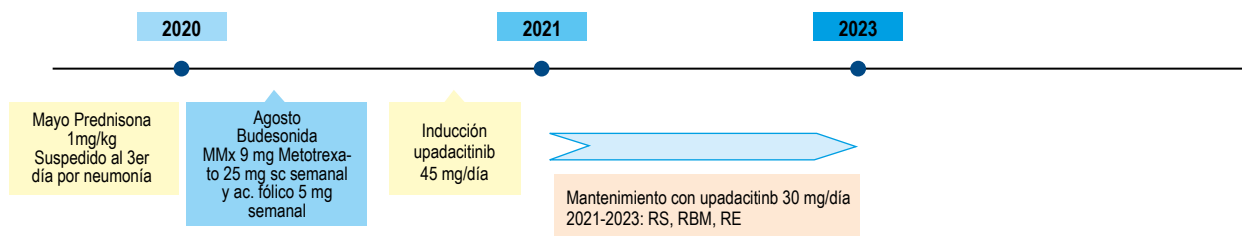


Figura 1. Evolución endoscópica pre y post tratamiento con upadacitinib en el caso 1. A y B: compromiso inflamatorio al diagnóstico. C y D: post inducción con upadacitinib 45 mg vía oral por 12 semanas.



RS: remisión sintomática; RBM: remisión biomarcador (calprotectina fecal < 250 $\mu\text{g/g}$); RE: remisión endoscópica.

Figura 2. Cronología del tratamiento farmacológico por la enfermedad de Crohn en el caso 1.

HB de 0) y biomarcador (CF < 250 $\mu\text{g/g}$). La cronología de los fármacos utilizados para el manejo de su EC se presenta en la Figura 2.

Caso 2

Hombre de 27 años, sin historia de tabaquismo, fue diagnosticado inicialmente con colitis ulcerosa extensa en marzo de 2018. Sin embargo, en octubre de 2020, el diagnóstico cambió a EC fenotipo inflamatorio de colon dado presencia de granulomas en biopsias de colon. Durante la evolución de su enfermedad, el paciente al no alcanzar los objetivos de remisión sintomática (HB < 5), biomarcador (calprotectina fecal \leq 250 $\mu\text{g/g}$) y endoscópico (índice SES-CD \leq 2), ha sido tratado

con terapia convencional (mesalazina vía oral-tópica y azatioprina en dosis adecuadas; budesonida de liberación prolongada. Es importante destacar que estos medicamentos fueron indicados cuando el paciente tenía el diagnóstico de colitis ulcerosa. Además, recibió, tres fármacos biológicos, dos de ellos anti-TNF (adalimumab e infliximab (IFX)), los cuales fueron optimizados antes de tomar la decisión de cambio de terapia. Se monitorizaron los niveles plasmáticos de ambos biológicos, los cuales se mantuvieron por sobre el rango terapéutico recomendado. El tercer biológico utilizado fue ustekinumab, un fármaco que también fue optimizado antes de decidir un cambio en el tratamiento. Además, se introdujo una nueva molécula pequeña, tofacitinib, un inhibidor JAK no selectivo, el cual fue indicado antes de cambiar el diagnóstico a EC).

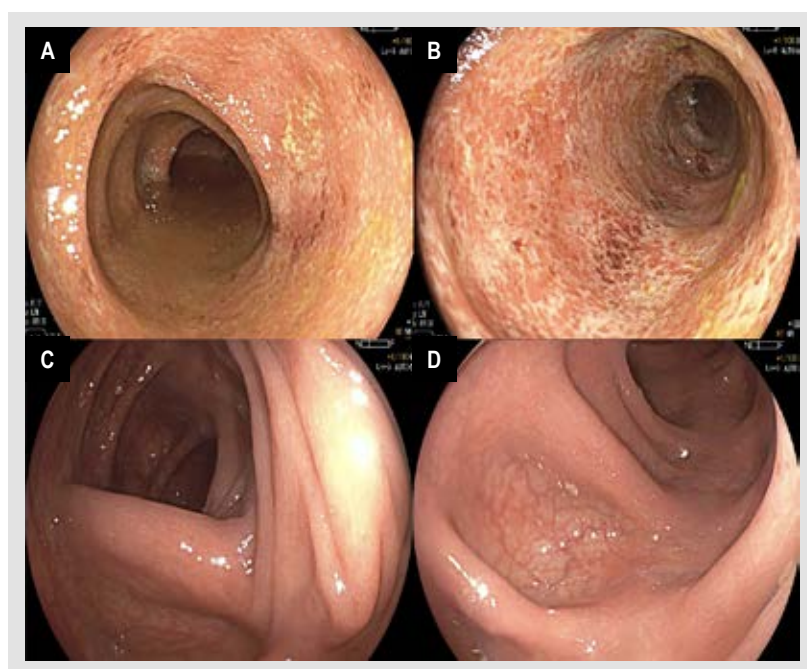
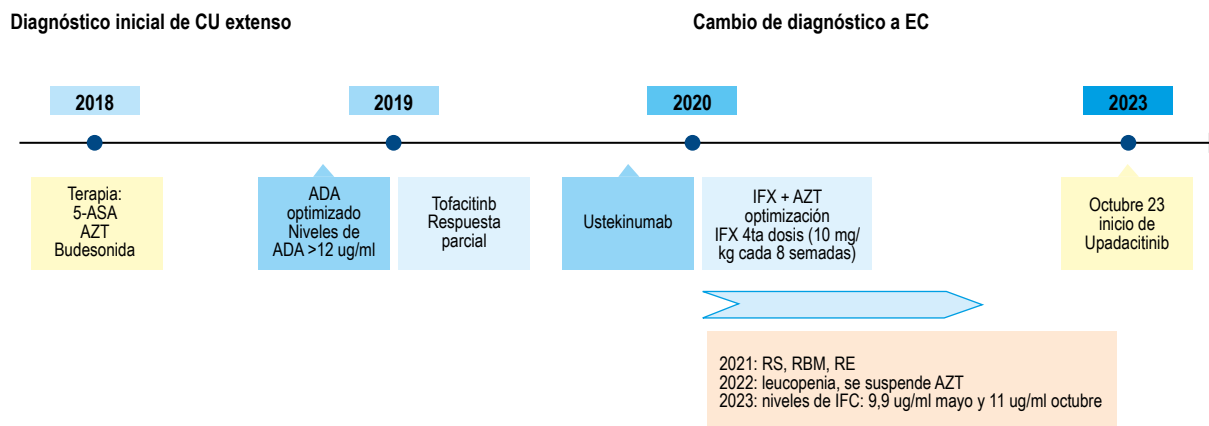


Figura 3. Evolución endoscópica pre y post tratamiento con upadacitinib en el caso 2. A y B: tratamiento con infliximab 10 mg/Kg cada 6 semanas (monoterapia). C y D: post inducción con upadacitinib 45 mg vía oral por 12 semanas.



CU: colitis ulcerosa; EC: enfermedad de Crohn; 5-ASA: mesalazina; AZT: azatioprina; ADA: adalimumab; IFX: infliximab; RS: remisión sintomática; RBM: remisión biomarcador (calprotectina fecal < 250 $\mu\text{g/g}$); RE: remisión endoscópica.

Figura 4. Cronología del tratamiento farmacológico utilizado para el manejo del caso 2 (incluido cambio de diagnóstico).

En agosto de 2023, mientras recibía tratamiento con IFX a una dosis de 10 mg/Kg cada 6 semanas, el paciente presentó un nuevo brote de actividad inflamatoria con fatiga, T° 38°C , dolor abdominal, deposiciones líquidas con sangre. La CF fue de 403 $\mu\text{g/g}$ y la colonoscopia mostró una actividad inflamatoria leve con un índice (SES-CD 5; Figura 3 A y B). A pesar de estar con IFX monoterapia (ya que la azatioprina fue suspendida en abril de 2022 por leucopenia con un recuento de 2680), el nivel plasmático del fármaco estaba sobre el rango terapéutico, alcanzando los 11 $\mu\text{g/ml}$. Por lo referido, se decide iniciar terapia con upadacitinib 45 mg día vía oral por 12 semanas.

La evolución del paciente posterior a la fase de inducción fue favorable, logrando la remisión sintomática (índice de HB de 0), remisión endoscópica (SES-CD 0; Figura 3 C y D) e histológica. Actualmente, el paciente se mantiene en remisión sintomática con upadacitinib a una dosis de mantenimiento de 30 mg diarios. La cronología de los fármacos utilizados en el manejo de la EC se detalla en la Figura 4.

DISCUSIÓN

El desarrollo de nuevas opciones terapéuticas, como terapias biológicas con diferentes mecanismos de acción y la implementación de herramientas de monitoreo como la CF e imagenología, han proporcionado los medios para mejorar los resultados a corto, intermedio y largo plazo. Estos avances reducen la probabilidad de daño intestinal permanente y la discapacidad asociada que presentan los pacientes con EC ^(12,13). Sin embargo, las tasas de remisión alcanzadas por los diferentes fármacos biológicos (anti-TNF, anti integrinas, anti p-40 IL-12/23 y anti-19 IL-23) en pacientes con EC distan de ser ideales ⁽⁴⁾. Como consecuencia, la atención se ha centrado en la

comprensión de la desregulación del sistema inmune presente en el desarrollo y evolución de la EC. Un área de interés en la inmunopatogénesis de la EC ha sido la función de las JAK, que activan transductores de señales y activadores de transcripción en linfocitos T ⁽⁵⁾. En este contexto, upadacitinib ha demostrado ser un fármaco efectivo y seguro en el manejo de la EC ⁽⁶⁻⁸⁾. Los resultados obtenidos en nuestros dos pacientes respaldan su papel en el algoritmo de tratamiento para la EC.

La selección de cualquier medicamento en el manejo de la enfermedad inflamatoria intestinal debe ser un proceso de toma de decisiones compartido con el paciente. Esto implica discutir aspectos como los riesgos, la eficacia, el modo de administración, la seguridad y la accesibilidad a esa terapia. Además, se deben tener en cuenta consideraciones específicas de cada paciente, como antecedentes de embarazo, neoplasias, infecciones, entre otras ⁽¹⁴⁾. En ambos casos mencionados, la decisión de iniciar upadacitinib se tomó considerando estos puntos.

La efectividad de upadacitinib en la inducción y mantenimiento se ha observado tanto en pacientes que no han recibido anti-TNF como en aquellos en los que han fracasado a estas terapias ⁽⁸⁾. Uno de nuestros pacientes había sido tratado con terapia biológica anti-TNF y anti-p40 IL-12/23, mientras que el segundo inicio upadacitinib al persistir con actividad inflamatoria a pesar del tratamiento con metotrexato.

En relación con la respuesta en fase de inducción, estudios recientes han indicado que upadacitinib tendría un inicio de acción precoz, alcanzando la respuesta sintomática entre el 3er a 6to día de tratamiento ⁽¹⁵⁾, lo cual fue observado en nuestros dos pacientes. Este inicio rápido de acción podría respaldar su uso en pacientes con EC grave corticorefractarios. Por otra parte, el estudio U-ENDURE,

un estudio de mantenimiento multicéntrico, aleatorizado, doble ciego y controlado con placebo de 52 semanas de duración, demostró que pacientes con EC tratados con upadacitinib en dosis de 15 y 30 mg al día alcanzaron tasas más altas de remisión sintomática y endoscópica en comparación con placebo⁽⁸⁾. En relación con nuestros dos casos, un paciente ha mantenido la remisión sintomática y del biomarcador, con una CF inferior a 250 ug/g después de más de tres años de tratamiento con upadacitinib 30 mg al día, confirmando así su eficacia a largo plazo.

Aunque ninguno de nuestros pacientes tenía antecedentes de patología perianal, se ha demostrado que upadacitinib sería eficaz en este escenario^(8,16).

A diferencia de los agentes biológicos, upadacitinib no induce inmunogenicidad, por lo que no sería necesario asociar inmunomoduladores⁽⁶⁻⁸⁾, situación que se da en nuestros dos pacientes. Upadacitinib ha demostrado ser un fármaco seguro con un bajo porcentaje de infecciones graves, eventos cardiovasculares y neoplasias⁽⁶⁻⁸⁾. Ninguno de nuestros dos casos ha presentado eventos adversos durante el tratamiento con upadacitinib.

En conclusión, tanto la literatura como nuestra experiencia indican que upadacitinib es una opción en pacientes con EC. Sin embargo, en la actualidad, los costos económicos del fármaco deben ser considerados al momento de su indicación.

Agradecimientos:

A los dos pacientes, por aceptar que sus casos sean publicados de manera anónima.

REFERENCIAS BIBLIOGRÁFICAS

- Torres J, Mehandru S, Colombel JF, Peyrin-Biroulet L. Crohn's disease. *Lancet*. 2017;389(10080):1741-55. doi: 10.1016/S0140-6736(16)31711-1.
- Núñez P, Mahadevan U, Quera R, Bay C, Ibáñez P. Treat to target approach in the management of inflammatory bowel disease. *Gastroenterol Hepatol*. 2021;44(4):312-9. doi: 10.1016/j.gastrohep.2020.06.032.
- Turner D, Ricciuto A, Lewis A, D'Amico F, Dhaliwal J, Griffiths AM, et al. STRIDE-II: an update on the Selecting Therapeutic Targets in Inflammatory Bowel Disease (STRIDE) initiative of the International Organization for the Study of IBD (IOIBD): determining therapeutic goals for treat-to-target strategies in IBD. *Gastroenterology*. 2021;160(5):1570-83. doi: 10.1053/j.gastro.2020.12.031.
- Chang S, Murphy M, Malter L. A review of available medical therapies to treat moderate-to-severe Inflammatory Bowel Disease. *Am J Gastroenterol*. 2024;119(1):55-80. doi: 10.14309/ajg.0000000000002485.
- Parigi TL, D'Amico F, Danese S. Upadacitinib for Crohn's disease and ulcerative colitis treatment: Hitting the selective JAKpot. *Gastroenterology*. 2021;160(5):1472-4. doi: 10.1053/j.gastro.2020.04.034.
- Sandborn WJ, Feagan BG, Loftus EV, Peyrin-Biroulet L, van Assche G, D'Haens G, et al. Efficacy and safety of Upadacitinib in a randomized trial of patients with Crohn's disease. *Gastroenterology*. 2020;158(8):2123-38. doi: 10.1053/j.gastro.2020.01.047.
- Traboulsi C, Ayoub F, Silfen A, Rodriguez TG, Rubin DT. Upadacitinib is safe and effective for Crohn's disease: real-world data from a tertiary center. *Dig Dis Sci*. 2023;68(2):385-8. doi: 10.1007/s10620-022-07582-w.
- Loftus EV, Panés J, Lacerda AP, Peyrin-Biroulet L, D'Haens G, Panaccione R, et al. Upadacitinib induction and maintenance therapy for Crohn's disease. *N Engl J Med*. 2023;388(21):1966-80. doi: 10.1056/NEJMoa2212728.
- Danese S, Vermeire S, Zhou W, Pangan AL, Sifflèdeen J, Greenbloom S, et al. Upadacitinib as induction and maintenance therapy for moderately to severely active ulcerative colitis: Results from three phase 3, multicentre, double-blind, randomised trials. *Lancet*. 2022;399(10341):2113-28. doi: 10.1016/S0140-6736(22)00581-5.
- Panaccione R, Danese S, Zhou W, Klaff J, Ilo D, Yao X, et al. Efficacy and safety of upadacitinib for 16-week extended and 52/week maintenance therapy in patients with moderately to severely active ulcerative colitis. *Aliment Pharmacol Ther* 2024;59(3):393-408. doi: 10.1111/apt.17816.
- Mohamed MF, Bhatnagar S, Parmentier JM, Nakasato P, Wung P, et al. Upadacitinib: Mechanism of action, clinical, and translational science. *Clin Transl Sci*. 2024;17(1);e13688. doi: 10.1111/cts.13688.
- Pineton de Chambrun G, Blanc P, Peyrin-Biroulet L. Current evidence supporting mucosal healing and deep remission as important treatment goals for inflammatory bowel disease. *Expert Rev Gastroenterol Hepatol*. 2016;10(8):915-27. doi: 10.1586/17474124.2016.1174064.
- Agrawal M, Spencer EA, Colombel JF, Ungaro RC. Approach to the management of recently diagnosed inflammatory bowel disease patients: a user's guide for adult and pediatric gastroenterologists. *Gastroenterology*. 2021;161(1):47-65. doi: 10.1053/j.gastro.2021.04.063.
- Calderón P, Núñez P, Nos P, Quera R. Personalized therapy in inflammatory bowel disease. *Gastroenterol Hepatol*. 2023;S0210-5705(23)00497-1. doi: 10.1016/j.gastrohep.2023.12.006.
- Colombel JF, Hisamatsu T, Bresso F, Thin L, Parra R, Ford S, et al. Upadacitinib therapy reduces Crohn's disease symptoms within the first week of induction therapy [abstract]. In: European Crohn's and Colitis Organization; March 1-4, 2023; Copenhagen, Denmark: ECCO; 2023. Abstract no. DOP 38. doi: 10.1093/ecco-jcc/jjac190.0078.
- Colombel JF, Irvin P, Rieder F, Panaccione R, Schwartz D, Hayashi R, et al. P491. Efficacy and safety of upadacitinib for the treatment of fistulas and fissures in patients with Crohn's disease. *J Crohns Colitis*. 2023;17(Suppl 1):i620-3. doi: 10.1093/ecco-jcc/jjac190.0621.