

Recorriendo el camino hacia el éxito en cirugía bariátrica: el rol fundamental de la endoscopia bariátrica

Traversing the path to success in bariatric surgery: the fundamental role of bariatric endoscopy

Rodrigo Dorelo^{1,2,3,a} , Gustavo Rodríguez^{2,4,b} , Asadur J. Tchekmedyan^{3,a} , Hugo Cedrón-Cheng^{5,a} 

¹ Departamento de Gastroenterología, Hospital Maciel, Montevideo, Uruguay.

² Facultad de Medicina, Universidad de la República, Montevideo, Uruguay.

³ Servicio de Endoscopia Digestiva, Asociación Española, Montevideo, Uruguay.

⁴ Clínica Quirúrgica 2, Hospital Maciel, Montevideo, Uruguay.

⁵ Clínica Anglo Americana, Lima, Perú.

^a Gastroenterólogo, ^b cirujano.

Recibido: 01/02/2024

Aprobado: 04/03/2024

En línea: 18/02/2024

Contribución de los autores

Los autores declaran haber contribuido equitativamente en la y realización de este trabajo de investigación.

Conflicto de intereses

Los autores declaran no tener conflicto de interés económico, profesional o personal.

Financiamiento

Ninguna.

Citar como

Dorelo R, Rodríguez G, Tchekmedyan AJ, Cedrón-Cheng H. Recorriendo el camino hacia el éxito en cirugía bariátrica: el rol fundamental de la endoscopia bariátrica. Rev Gastroenterol Peru. 2024;44(1):52-62. doi: 10.47892/rgp.2024.441.1691

RESUMEN

La obesidad se ha convertido en una creciente epidemia de alcance global, exigiendo soluciones efectivas para su manejo. Actualmente, la cirugía bariátrica-metabólica es la mejor opción terapéutica en los pacientes con obesidad mórbida y comorbilidades asociadas. Este artículo de revisión aborda la importancia de la endoscopia en la evaluación pre y post operatoria, así como en la detección y manejo de las complicaciones asociadas a la cirugía bariátrica.

Palabras clave: Obesidad; Cirugía bariátrica; Endoscopia; Complicaciones (fuente: DeCS Bireme).

ABSTRACT

Obesity has become a growing global epidemic, demanding effective solutions for its management. Bariatric-metabolic surgery is currently the best therapeutic option for patients with morbid obesity and associated comorbidities. This review article addresses the importance of endoscopy in the preoperative and postoperative evaluation, as well as in the detection and management of complications associated with bariatric surgery.

Keywords: Obesity; Bariatric surgery; Endoscopy; Complications (source: MeSH NLM).

INTRODUCCIÓN

La obesidad se define como "una enfermedad crónica, recidivante, multifactorial y neuroconductual, en la que un aumento de la grasa corporal promueve la disfunción del tejido adiposo y las fuerzas físicas anormales de la masa de grasa, lo que tiene como resultado consecuencias adversas metabólicas, biomecánicas y psicosociales adversas para la salud" ⁽¹⁾.

Según la OMS, en el año 2016, 1 900 millones de personas en todo el mundo sufrieron de obesidad. Este incremento progresivo del número de casos ha convertido a la obesidad en una pandemia.

La obesidad contribuye a otras comorbilidades como la diabetes tipo 2, hipertensión arterial crónica, enfermedades cardíacas, cerebrovasculares, enfermedad renal crónica, esteatosis hepática metabólica, síndrome de apnea e hipopnea del sueño, entre otras. Además, la obesidad es un factor de riesgo conocido para trece tipos de cánceres, entre los que destacan el cáncer de mama en la pre y postmenopausia, endometrio, esófago, colon y el hepatocarcinoma ⁽²⁻⁴⁾.

La obesidad puede afectar drásticamente la calidad de vida de un paciente y reduce significativamente su esperanza de vida. Actualmente, existen muchos tratamientos para la obesidad: dieta, ejercicio, medicamentos, terapias bariátricas endoscópicas y cirugía bariátrica-metabólica (CBM), por ello el manejo de la obesidad debe ser multidisciplinario e incluir licenciados en nutrición, psicólogos,

Correspondencia:

Rodrigo Dorelo
Hospital Maciel, Montevideo, Uruguay
E-mail: digo.castaldelli@gmail.com

gastroenterólogos, endoscopistas, médicos internistas especializados en obesidad y cirujanos bariátricos (5). La CBM es el tratamiento que brinda los mejores resultados en el corto, mediano y largo plazo, logrando una pérdida significativa del exceso de peso corporal. En el año 2018, 696 191 personas se sometieron a una CBM en todo el mundo (6,7).

La CBM es segura, tiene un índice de complicaciones inferior al 5% y una mortalidad menor al 1%. El artículo de Clapp et al nos muestra que la seguridad de la CBM es comparable a la colecistectomía laparoscópica, hernioplastia y apendicectomía cuando se analizan reoperaciones, readmisiones y estadía hospitalaria (8). Sin embargo, entre 9% a 12% de los pacientes que se realizan CBM experimentarán uno o más eventos adversos en los primeros cinco años después de la cirugía (9). La mayoría de las complicaciones son menores, pero algunas pueden ser severas y tener una alta morbilidad mortalidad (10). Dada la complejidad de estos pacientes, quienes padecen diversas comorbilidades, y se encuentran en un estado

de inflamación crónica, es mandatorio el abordaje por un equipo multidisciplinario.

Esta revisión se centrará en analizar los eventos más relevantes de la valoración endoscópica previa y posterior a la CBM, así como los principales eventos adversos que pueden manejarse mediante técnicas endoscópicas (Tabla 1).

Rol de la endoscopia en la cirugía bariátrica

En la actualidad, las dos técnicas más frecuentes de CBM en nuestro medio son: la gastrectomía vertical laparoscópica (GVL), también conocida como manga gástrica, y el bypass gástrico en Y-de-Roux (BGYR).

La interacción entre la endoscopia y la cirugía bariátrica desempeña un papel crucial en el manejo de estos pacientes. Esto se aprecia tanto en la fase de evaluación endoscópica previa a la CBM como en el manejo de las complicaciones posterior a la cirugía a través de un enfoque mínimamente invasivo, intentando evitar reoperaciones complejas que

Tabla 1. Complicaciones de la cirugía bariátrica y su manejo.

| Complicaciones | Tiempo de aparición después de la cirugía | Manejo terapéutico |
|--------------------------------------|---|---|
| Gastrectomía vertical laparoscópica: | | |
| Fugas de la GVL | Postoperatorio o temprano | Depende del tiempo de la cirugía, stent esofágico, clips, endo-vac, sutura endoscópica para las fugas agudas o stents de pigtail para fugas crónicas. |
| Estenosis de la GVL | Cualquier momento | Dilación de la manga con balón hidrostático o neumático de la manga dependiendo del tiempo de la cirugía y el grado de estenosis. |
| Reflujo y sus complicaciones | Tardío | Alta dosis de IBP para el reflujo ácido, colestiramina para el reflujo alcalino. Conversión a BGYR. |
| Bypass gástrico en Y de Roux: | | |
| Fugas quirúrgicas | Postoperatorio o temprano | Depende de la ubicación de la fuga y el tiempo desde la cirugía. Stent esofágico para fugas agudas en el pouch o G-Y. Clips, endo-vac para fugas Y-Y. Drenaje de stent pigtail para fugas crónicas. |
| Úlceras de la AGY | Temprano o tardío | Dosis altas IBP (forma soluble). Sucalfato. Tratar H. pylori si es positivo- Dejar de fumar y optimizar el control glucémico, evitar AINEs. Considerar la eliminación de suturas. |
| Estenosis de la AGY | Tardío | Dilatación endoscópica. No dilatar a más de 15mm. |
| Fístula gastro-gástrica | Temprano o tardío | Si es sintomático, cierre (endoscópico o quirúrgico). Si es asintomático, IBP más dieta. |
| Obstrucción intestinal | Temprano o tardío | Cirugía. |
| Coledocolitiasis | Tardío | Enteroscopia, CPRE asistido por laparoscópica, CPRE asistido por USE, drenaje percutáneo. |
| Aumento de calibre de la AGY | Tardío | APC o TORe. |

APC, coagulación con plasma de argón; AGY, anastomosis gastroyeyunal; BGYR, Bypass gástrico en Y de Roux; ERCP colangiografía endoscópica retrógrada; G-Y, gastro-yeyunal; IBP, inhibidor de bomba de protones; USE, ultrasonido endoscópico; AGY, anastomosis gastroyeyunal; TORe, reducción endoscópica de la salida; Y-Y, yeyuno-yeyunal.

pueden aumentar la morbilidad y la mortalidad de los pacientes.

A medida que el número de CBM aumentan, los endoscopistas se enfrentan cada vez más a pacientes con anatomías alteradas por cirugía. Es imperativo para el endoscopista estar familiarizado con la anatomía quirúrgica post bariátrica, que incluye tanto los hallazgos endoscópicos normales como los anormales.

A continuación, examinaremos tres aspectos esenciales de la endoscopia en el contexto de la CBM:

1. Importancia de la endoscopia previa a la cirugía bariátrica.
2. Aspectos destacados de la endoscopia después de la cirugía bariátrica.
3. El rol de la endoscopia en el diagnóstico y tratamiento de las complicaciones de la cirugía bariátrica.

Importancia de la endoscopia digestiva alta previa a la cirugía bariátrica

La Federación Internacional de Cirugía de la Obesidad y los Trastornos Metabólicos (IFSO) recomienda que se realice una videogastroscoopia (VGC) preoperatoria a todos los pacientes a quienes se les realizará una cirugía bariátrica independientemente de la existencia de síntomas gastrointestinales. Según una revisión sistemática con metanálisis realizado por dicho grupo (63 estudios / 22 495 pacientes), es probable que se encuentren hallazgos anormales en la VGC en al menos el 55,5% de los pacientes antes de la cirugía bariátrica (25,3% pacientes asintomáticos) con 16,5% de hallazgos que llevarán a modificación o retraso del procedimiento planificado y 0,2% de suspensión de la cirugía ⁽¹¹⁾.

La información proporcionada por la VGC es de suma importancia para el cirujano en la toma de decisiones sobre la técnica quirúrgica que mejor se adapta a cada paciente. Es fundamental pesquisar la existencia de tumores esofagogástricos, dado que los pacientes con obesidad tienen mayor incidencia de carcinoma de esófago y estómago. Se debe determinar la existencia de una hernia hiatal y/o signos endoscópicos de reflujo gastroesofágico (RGE), esofagitis o esófago de Barrett.

Es importante tener presente que la GVL genera una cámara de alta presión y elimina parte de las defensas naturales contra el RGE asociadas al ángulo de His y al esfínter esofágico inferior. La GVL empeora el RGE en los pacientes que lo padecen o también puede producir reflujo de "novo". La presencia de RGE contraindica la realización de una gastrectomía en manga.

El BGYR excluye en algunos pacientes el acceso a parte del estómago por vía oral, por lo cual está indicado realizar una VGC antes de la cirugía para detectar lesiones mucosas o de riesgo para desarrollar cáncer gástrico y despistar la presencia de *Helicobacter pylori*. Si bien el desarrollo

de cáncer gástrico en el estómago excluido es raro, son factores de riesgo: la presencia de reflujo biliar, la historia familiar de cáncer gástrico, la presencia de metaplasia intestinal y displasia. Actualmente, se han incrementado los reportes de casos de cáncer del estómago remanente secundario en parte al mayor número de BGYR que se realizan por obesidad. La serie de casos de Tornese *et al.* reportó 17 pacientes, con rango de edad entre 38 a 71 años, 76,5% mujeres, que desarrollaron cáncer gástrico entre 1 a 22 años posterior al BGYR con una media de 9,3 años. ⁽¹²⁾ En caso de sospechar esta patología, la valoración endoscópica de estómago excluido posterior a BGYR es factible en pacientes con asa corta utilizando un enteroscopia asistido por balón o por medio de acceso transgástrico asistido por cirugía ^(12,13).

Endoscopia digestiva alta post cirugía bariátrica

El endoscopista tiene un rol importante en la valoración del paciente posterior a la CBM. Es fundamental que los endoscopistas cuenten con información y conocimientos necesarios para reconocer y comprender la anatomía alterada por cirugía que se produce por las distintas técnicas quirúrgicas empleadas en este tipo de procedimientos. Muchas veces conversar previamente o realizar la VGC con el cirujano que realizó la CBM es de mucha ayuda, sobretodo en casos complejos.

En BGYR, el endoscopista debe documentar el tamaño del pouch gástrico, que usualmente oscila entre 3 a 5 cm. En pacientes con RGE preoperatorio y/o esófago de Barrett, la VGC debe realizarse para monitorizar la evolución posterior a la cirugía. Medir el calibre de la anastomosis gastroyeyunal (AGY) es importante tanto para sospechar estenosis o dilatación. La dilatación de la AGY puede generar reducción de la sensación de saciedad y contribuir al fracaso de la CBM generando ganancia de peso. Una forma de medir el calibre o diámetro de la anastomosis es utilizar una pinza de biopsia abierta. El endoscopista siempre debe examinar detalladamente la AGY y la mucosa yeyunal con el objetivo de detectar úlceras marginales y fístulas.

En GVL, el endoscopista debe identificar si existe dilatación, valorar torsión o estenosis del trayecto del estómago operado, acorde con los síntomas del paciente. Se debe examinar la mucosa esofágica, la transición epitelial esofagogástrica y observar detenidamente la mucosa gástrica y duodenal. El desarrollo de esofagitis erosiva y sus complicaciones no es raro en estos pacientes posterior a GVL. La IFSO recomienda realizar una VGC al año y luego cada 2 a 3 años a todos los pacientes a los que se le han realizado una GVL para permitir la detección temprana del esófago de Barrett, lesiones ulceradas y/o lesiones malignas del tracto digestivo superior ⁽¹¹⁾.

Tratamiento de las complicaciones de la cirugía bariátrica

El trabajo en equipo entre cirujano y endoscopista es fundamental para enfrentar las complicaciones posteriores

a una CBM. Los endoscopistas deben estar familiarizados con las complicaciones potenciales y su manejo, así como la anatomía gastrointestinal creada por cada tipo de procedimiento quirúrgico. Presentaremos las principales complicaciones secundarias al BGYR y a la GVL separadamente para una mejor comprensión.

1. Complicaciones luego del bypass gástrico en Y-de-Roux

Los posibles eventos adversos relacionados con esta cirugía incluyen úlceras marginales, estenosis anastomóticas, dilatación de la anastomosis, fístulas gastrogástricas, fugas anastomóticas, hernias internas, coledocolitiasis, síndrome de dumping, deficiencias vitamínicas o dolor abdominal crónico, entre otros. Nos centraremos a continuación en las principales complicaciones que pueden ser abordadas por vía endoscópica.

a. Estenosis de la anastomosis gastroyeyunal

La estenosis de la anastomosis gastroyeyunal es un evento adverso común después del BGYR que puede ocurrir en las primeras semanas después de la operación o muchos años después de la cirugía.

Cuando se sospecha esta complicación está indicada la realización de una VGC para diagnóstico y tratamiento,

actuar precozmente sobre la estenosis disminuye el riesgo de fístulas provocadas por un aumento de presión a nivel de la bolsa gástrica. El diámetro anastomótico normal debe oscilar entre los 10 y 15 mm, se puede diagnosticar una estenosis cuando el gastroscopio estándar no pueda franquear fácilmente la anastomosis hacia distal. El tratamiento de la estenosis se puede realizar con dilatación endoscópica con balón inmediatamente después del diagnóstico. La fluoroscopia puede ser útil para asegurar la posición correcta del balón y evitar traumatismos en el yeyuno. El tratamiento debe dilatar gradualmente la estenosis hasta alcanzar un diámetro luminal de 10 a 15 mm, y a menudo requiere más de una sesión, especialmente en estenosis severas (Figura 1). Se debe evitar la dilatación excesiva de la anastomosis, debido a que aumenta la posibilidad que el paciente experimente una menor sensación de restricción y provocar ganancia de peso a largo plazo ⁽¹⁴⁾.

En pacientes con estenosis de la AGY refractarias a manejo con dilatación convencional disponemos de las siguientes opciones:

- Realizar la inyección de esteroides posterior a la dilatación neumática.
- Realizar la ablación incisional de la estenosis con cortes radiales antes de la dilatación con balón.

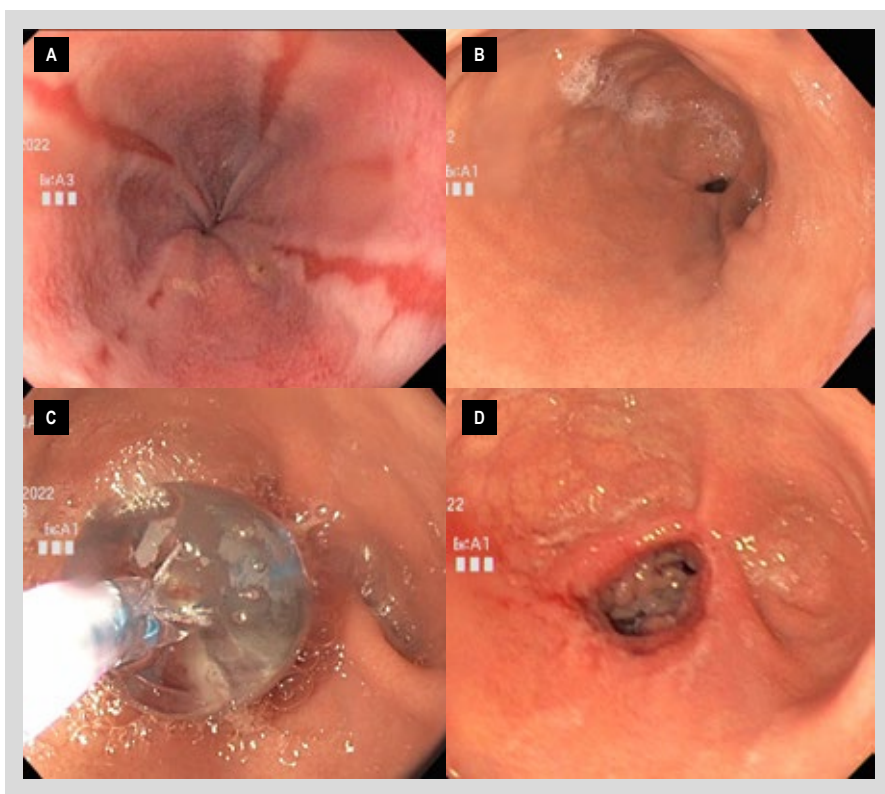


Figura 1. Paciente mujer de 39 años con IMC 34Kg/m² que se sometió a un BGYR 12 semanas antes, cursa con pirosis, sensación de llenura precoz, vómitos recurrentes y marcada baja de peso. (A) Se evidencian erosiones esofágicas mayores de 20 mm lineales en tercio esofágico distal compatibles con esofagitis de reflujo secundario a obstrucción. (B) Estenosis severa de la anastomosis gastroentérica que impide el paso del instrumento. (C) Se realizan sesiones de dilatación con balón progresivo, (D) Luego de tres sesiones de dilatación se obtiene un diámetro de anastomosis de aprox. 15 mm, asociada con remisión total de síntomas y curación de la esofagitis erosiva.

- Colocar un stent metálico autoexpandible temporal. Sin embargo, los stents metálicos convencionales están asociados con mala tolerancia, presencia de dolor, náuseas, vómitos, reflujo, y además que tienen tendencia a la migración, por ello se puede considerar el uso de stents metálicos de aposición (LAMS) mejor tolerados y con menor tasa de migración ⁽¹⁵⁾.

Las estenosis verdaderamente refractarias que requieren una revisión quirúrgica son muy raras y generalmente representan un estrechamiento secundario a la torsión del yeyuno posanastomótico en lugar de verdaderas estenosis fibróticas de la anastomosis.

b. Fístulas post-BGYR

La fístula más común luego de realizada la BGYR es la fístula gastrogástrica, la cual es una comunicación entre el pouch gástrico y el estómago desfuncionalizado, sin embargo, su frecuencia ha disminuido en los últimos años gracias a las mejoras en las técnicas quirúrgicas ⁽¹⁶⁻¹⁷⁾. La ganancia de peso es común cuando se presentan fístulas, debido a que permite el paso de una cantidad significativa de alimento al remanente gástrico, revirtiendo el efecto funcional de la cirugía. El ácido gástrico puede pasar por la fístula del remanente gástrico a la bolsa y provocar reflujo gastroesofágico, dolor abdominal, úlceras marginales y estenosis anastomóticas. Las fístulas gastrogástricas se pueden diagnosticar mediante VGC. El diagnóstico endoscópico nos proporciona la topografía y las dimensiones de la fístula, con lo cual se plantea el tratamiento.

Las indicaciones para sugerir el cierre de una fístula gastrogástrica son síntomas refractarios al tratamiento médico o una recuperación significativa de peso. La terapia endoscópica busca solucionar los tres principales mecanismos que mantienen la fístula permeable: 1) la estenosis gástrica distal, 2) la hipertensión intragástrica y 3) la persistencia del trayecto fistuloso ⁽¹⁸⁾.

El tiempo que ha transcurrido desde la cirugía nos permite clasificar las fístulas y definir su tratamiento. Según la clasificación de Rosenthal las fístulas pueden ser: agudas, tempranas, tardías y crónicas ⁽¹⁹⁾.

Con frecuencia se plantea la reintervención quirúrgica para tratar fugas y fístulas, sin embargo, el cierre quirúrgico del defecto es técnicamente difícil y se asocia a alta morbilidad ⁽²⁰⁾. Por ello, el abordaje endoscópico, que incluye técnica de cierre, cobertura y drenaje, es la primera línea para el tratamiento de este problema.

Las técnicas de cierre y cobertura incluyen los clips, stents metálicos, pegamentos y selladores de tejidos, oclusores de defecto del tabique cardíaco y sutura endoscópica. Mientras que las técnicas endoscópicas de drenaje interno involucran la aplicación de stents plásticos doble pig tail, la realización de septotomías y la implementación de terapia endoscópica con vacío ⁽²¹⁾.

En la fase aguda y precoz, se recomienda un stent metálico autoexpandible, que ayuda a cerrar la fístula y corregir el desvío del pouch gástrico. En ocasiones, se puede emplear en la fase tardía y raramente en la fase crónica. El enfoque endoluminal temprano reduce la estancia hospitalaria y la necesidad de cuidados intensivos, especialmente en casos de fístula crónica en la manga gástrica, condición que se asocia con alto riesgo de recurrencia y complicaciones graves ⁽²²⁾.

El tratamiento endoscópico es más eficaz para fístulas más pequeñas, en particular las menores de 1 cm de diámetro donde el uso over-the-scope clip (OTSC) es una opción. Desafortunadamente, incluso las fístulas más pequeñas, tienen altas tasas de reapertura después del cierre endoscópico ⁽²³⁾. Los pacientes con síntomas persistentes a pesar del tratamiento médico, con fístulas grandes o refractarias al cierre endoscópico deben ser evaluados por un cirujano bariátrico para revisión quirúrgica.

c. Aumento del calibre de la anastomosis gastroeyunal

La AGY debe tener un diámetro que oscile entre 10-12mm. El aumento de calibre de la AGY debe ser investigado como causa de ganancia de peso significativa luego del BGYR. La coagulación con plasma de argón (APC) a nivel de la anastomosis gastro-yeyunal es un tratamiento disponible y fácil de usar en los casos de dilatación de la AGY posterior a BGYR. El APC induce un aumento de la fibrosis tisular y reducción del tamaño de AGY, reduciendo así la cantidad de alimento que pasa a través de la anastomosis ⁽²⁴⁾. Recientemente, se ha incorporado la técnica de crioblación utilizada para la erradicación de la mucosa de Barrett. De manera similar a la APC, se aplica un balón de crioblación al nivel de la AGY que podría extenderse en la bolsa gástrica, provocando una estenosis fibrótica que generaría una reducción tanto del tamaño de la anastomosis como de la bolsa ⁽²⁵⁾. Una limitación de la crioblación es que el balón requiere al menos 4 cm de longitud de bolsa gástrica. El objetivo de ambas técnicas es producir un diámetro de AGY de 8 a 10 mm, utilizando el APC se requiere de 2 a 3 sesiones, mientras que con la crioblación se puede lograr en una sola sesión ⁽²⁵⁾.

Otra técnica destinada a reducir el tamaño de la AGY es la sutura de espesor total, denominada "reducción endoscópica de la salida transoral" (TORe por sus siglas en inglés). El procedimiento consiste en la aplicación de puntos interrumpidos o en bolsa de tabaco con el sistema Overstich® (Apollo Endosurgery, Austin, TX, USA) a nivel de AGY con el fin de reducir su tamaño. El procedimiento suele ser seguro, las complicaciones, aunque poco frecuentes incluyen estenosis y hemorragia ⁽²⁶⁾.

d. Coledocolitiasis

La litiasis biliar es común después de la cirugía bariátrica debido a la rápida pérdida de peso. Aproximadamente el 36% de los pacientes la desarrolla en los primeros 6 meses después de la cirugía ⁽²⁷⁾. Se cree que la pérdida rápida

de peso aumenta la saturación de colesterol en la bilis, y los cambios anatómicos que ocurren durante la cirugía pueden afectar el vaciado de la vesícula biliar, promoviendo la formación de cálculos. Los pacientes con BGYR tienen más probabilidades de requerir colecistectomía en comparación con los pacientes con banda y GVL ⁽²⁸⁾.

Los pacientes con colecistitis calculosa pueden desarrollar coledocolitiasis, el tratamiento no quirúrgico estándar para ello debería ser la colangiopancreatografía retrógrada endoscópica (CPRE), sin embargo, esto puede ser difícil o imposible con un equipo habitual de CPRE según la técnica quirúrgica debido a la presencia de la derivación en Y de Roux.

Realizar el abordaje de la vía biliar en un paciente con BGYR es técnicamente demandante y requiere muchas veces la participación de un equipo multidisciplinario. El éxito de una CPRE habitual en BGYR es bajo entre 33 a 54% ⁽²⁹⁾. Se han propuesto varias técnicas el abordaje de la vía biliar en estos pacientes que incluyen abordajes endoscópicos, radiológicos o técnicas combinadas con laparoscopia. La CPRE asistida por laparoscopia se considera efectiva y segura especialmente en pacientes colecistectomizados ⁽³⁰⁾. Si el paciente presenta colecistolitiasis y coledocolitiasis en el postoperatorio del BGYR, el cirujano puede realizar la extirpación de la vesícula y permitir un acceso transgástrico para realizar la CPRE y la papilotomía endoscópica.

La enteroscopia asistida por dispositivos (balón simple, doble o en espiral) pueden tener un éxito cercano al 70% en pacientes con BGYR ^(29,31). La enteroscopia presenta las siguientes dificultades: 1) Alcanzar la papila duodenal, 2) Poder canular la papila duodenal, es diferente si se enfrenta una papila nativa o una derivación biliodigestiva, además el enteroscopio no tiene la función de elevador como lo tiene

el duodenoscopio, 3) Los instrumentos regulares de CPRE no se pueden utilizar con un enteroscopio por la longitud, actualmente se han diseñado algunos enteroscopios cortos para intentar salvar este problema.

La CPRE realizada por medio de acceso transgástrico asistido por ecoendoscopia es una opción que se ha descrito. Se crea una fistula guiada por ultrasonido endoscópico con colocación de un LAMS Axios® (Boston Scientific, Marlborough, MA) para acceder a la papila. El éxito técnico está sobre 95%, pero el riesgo de complicaciones es 21%, siendo la más común la migración del stent ⁽²⁹⁾.

e. Hemorragia gastroyeyunal

La hemorragia digestiva puede ocurrir en el posoperatorio temprano (definido como sangrado que ocurre dentro de las 48 horas posteriores a la cirugía) y generalmente surge de las líneas de grapado (pouch gástrico, estómago excluido) o de la anastomosis (gastroyeyunostomía, yeyunoyeyunostomía), mientras que en pacientes que presentan tardío se debe sospechar una úlcera marginal. Las úlceras marginales ocurren a nivel de la anastomosis y típicamente se ubican en la cara posterior del lado yeyunal de la anastomosis gastroyeyunal ⁽³²⁾ (Figura 2).

El tratamiento endoscópico de la hemorragia gastrointestinal aguda en el período posoperatorio temprano puede ser un desafío debido al riesgo de alterar las líneas de grapado y las anastomosis aún inmaduras, así como la relativa inaccesibilidad de la yeyunoyeyunostomía y el estómago bypassado. Por tanto, la endoscopia terapéutica debe reservarse para pacientes que desarrollan hemorragia asociada con cambios hemodinámicos y no responden al tratamiento médico. Las intervenciones

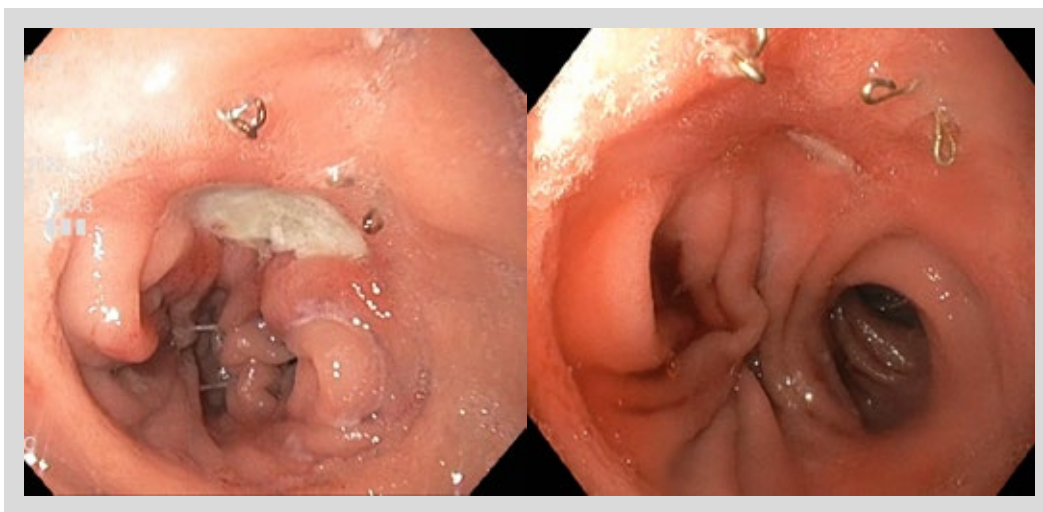


Figura 2. Paciente mujer de 52 años que había sido sometida a un BGYR hace 5 meses, que acude por dolor epigástrico en aumento, melena y descenso de hemoglobina en 3 g. A la izquierda, endoscopia inicial con presencia de una úlcera marginal de base con fibrina, se da tratamiento con IBP a dosis doble. A la derecha, control endoscópico a las 12 sem, paciente asintomática, se aprecia una pequeña úlcera lineal.

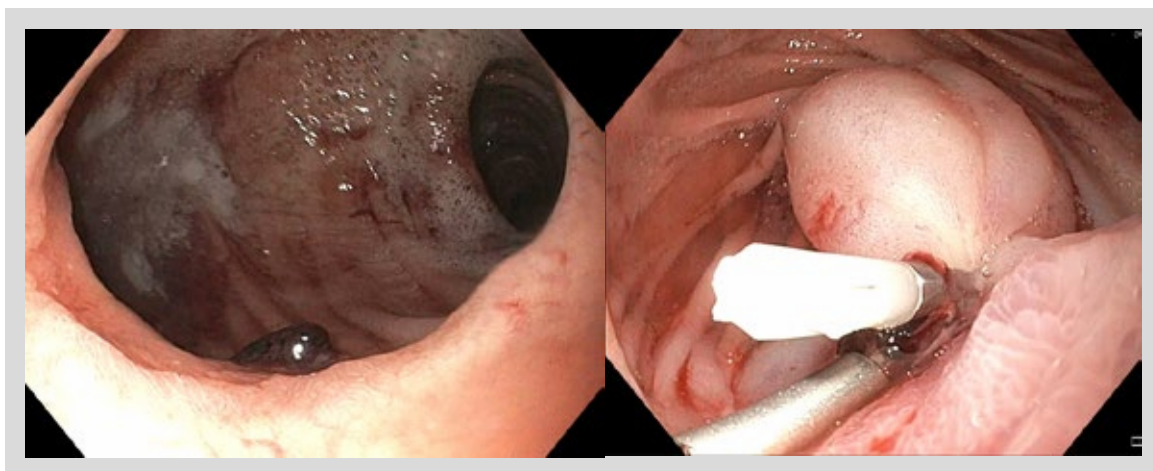


Figura 3. Paciente varón de 28 años que acude por melena, hematoquecia con descompensación hemodinámica y descenso de hemoglobina en 6 g. A la izquierda, se aprecia una úlcera de la anastomosis con un vaso visible. A la derecha, visión endoscópica, luego de inyección de adrenalina y colocación de endoclips, logrando buena hemostasia. Se da de alta a las 72 horas con IBP a dosis alta y no presentó resangrado.

endoscópicas para la hemostasia incluyen la utilización de clips endoscópicos, inyectoterapia y terapia térmica. El polvo hemostático se puede utilizar como medida provisional cuando el sangrado activo no se puede controlar con otros métodos (Figura 3).

2. Complicaciones luego de la gastrectomía vertical laparoscópica

a. Fístula gástrica aguda vinculadas a la GVL

La fístula gástrica aguda es una de las principales complicaciones de la GVL. La falla suele producirse en el sector alto de la línea de grapado por debajo de la unión esófago gástrica. Los principales factores son la escasa irrigación del sector y las presiones a la que está sometida, debido a que la manga se comporta como un tubo de alta presión. Además, juega un rol fundamental en la génesis de la falla de sutura, el calibre del tubo gástrico a menor calibre mayor incidencia de fístula⁽³³⁾. Otro factor que influye tanto en el origen de una probable fístula, como en el éxito o fracaso del tratamiento es la existencia de una estenosis a nivel del *sinus angularis*.

El paciente con obesidad mórbida presenta una inmunidad comprometida por tanto el tratamiento de la falla de sutura debe ser precoz, a fin de evitar la progresión de la sepsis. Es importante recordar que estos pacientes suelen ser paucisintomáticos (pueden tener una peritonitis generalizada sin evidente dolor ni fiebre) y que tienen además una escasa reserva funcional.

Los pilares del tratamiento son el reposo digestivo, la fluidoterapia, antibioticoterapia y cirugía precoz. Las directivas apuntan a realizar un control loco regional de la infección (toilette peritoneal), habitualmente por

vía laparoscópica, con colocación de drenajes cercanos al orificio fistuloso a fin de mediatizar la fistula que seguramente se exprese en los primeros días. La realización de una sobresutura o rafia sobre el orificio fistuloso no tiene buenos resultados. En casos de colecciones localizadas, puede optarse por un drenaje percutáneo.

Dado que el paciente persistirá durante días o semanas con reposo digestivo, debe garantizarse una correcta nutrición con la colocación de una sonda nasoyeyunal, una yeyunostomía o nutrición parenteral total, según el juicio clínico. La mayoría de los casos suelen resolverse con el manejo descrito en un plazo de 3 semanas a 3 meses⁽³⁴⁾.

La endoscopia es de suma utilidad para diagnosticar y topografiar la fístula, así como permite diversas maniobras terapéuticas para lograr su cierre (Figura 4). Hay que tener presente las alteraciones anatómicas que puedan actuar como elementos favorecedores de su persistencia, tales como la estenosis de la manga o un "twist" de la misma que actúa a modo de estenosis funcional⁽³⁵⁾.

La septostomía endoscópica es una opción en las fístulas crónicas, consiste en dividir el septo que separa el lumen gástrico de la cavidad del absceso, permitiendo el drenaje de la colección al equilibrar la presión tanto a nivel gástrico como del absceso; sin embargo, solo puede ser realizada cuando se tiene una cavidad del absceso bien definida sin comunicación con la cavidad abdominal.⁽²¹⁾

Se han descrito diferentes procedimientos tales como colocación de OTSC o stents recubiertos, drenajes internos de colecciones, dilatación de una eventual estenosis con balón de acalasia e inyección de cianacrilato sobre el orificio fistuloso (Figura 5). Tanto la utilización de OTSC como de

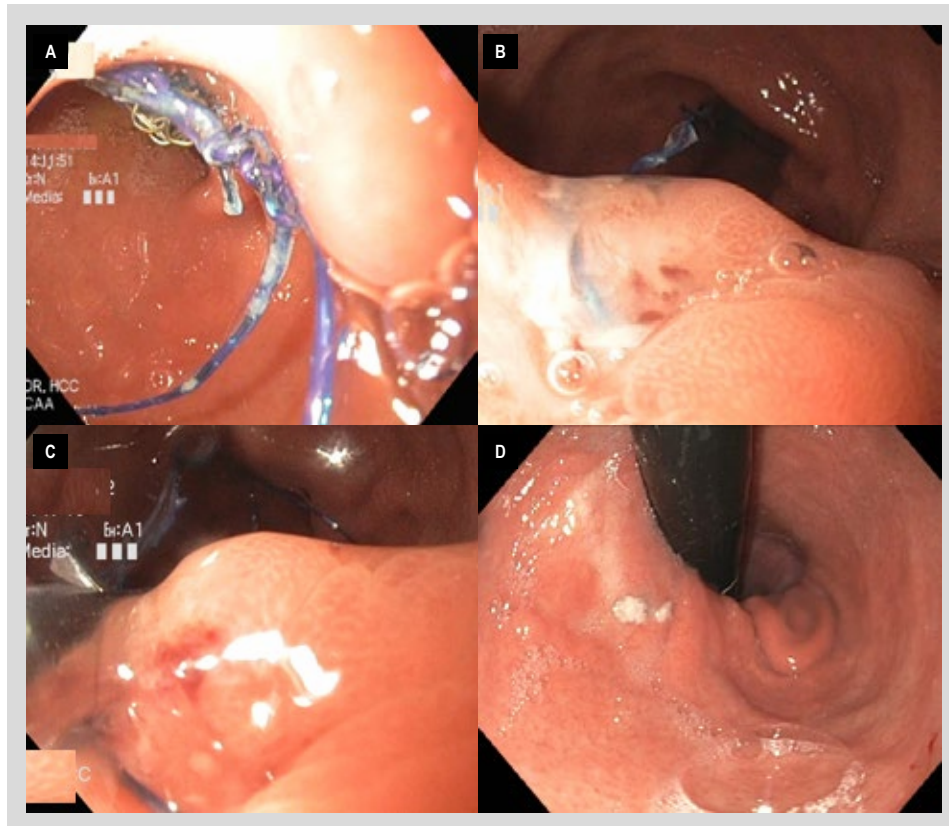


Figura 4. Paciente mujer 24 años con dolor abdominal y GVL 6 meses antes. (A) Al momento de realizar la endoscopia se aprecia un largo hilo de sutura con grapas en su superficie. (B) El hilo se parte de una úlcera con un pequeño orificio fistuloso milimétrico, en el polo superior de la manga, se jala el hilo con pinza siendo imposible de retirar. (C) Se realiza el corte del hilo con una tijera endoscópica Olympus en su máxima extensión, retrayéndose el hilo remanente. Se maneja de manera conservadora el caso, se pide una TEM que no evidencia colecciones perigástricas. (D) Se hace un control de endoscopia a las 12 semanas evidenciando el cierre total de la úlcera y el trayecto fistuloso.

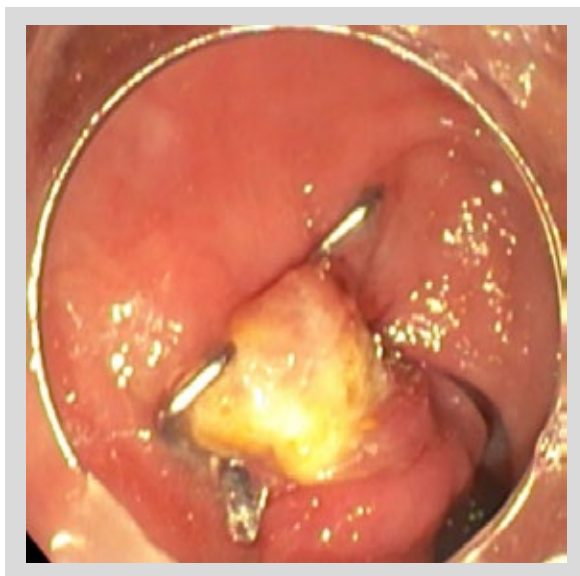

Figura 5. Paciente de 42 años con GVL que presenta una fistula milimétrica cercana a la línea de sutura colindante a la unión gastroesofágica, en quien luego de colocar primero argón plasma y luego se realiza la colocación de clip OVESCO con buen resultado a largo plazo.

stents tienen mayor tasa de éxito si se colocan dentro de las tres semanas de la aparición de la fistula, disminuyendo su efectividad en el caso de las fistulas crónicas ⁽³⁶⁾.

La terapia de vacío endoluminal (Endo-Vac) que consiste en una esponja conectada a una sonda nasogástrica que se ubica a nivel del defecto a corregir y se conecta a presión negativa (entre 125 y 175 mm Hg) se ha posicionado como una técnica muy útil para el tratamiento de las fístulas post CBM ⁽³⁷⁾. Este sistema actúa disminuyendo la contaminación bacteriana y el edema, estimula la granulación del tejido mediante la angiogénesis, disminuyendo gradualmente el tamaño de la cavidad hasta lograr el cierre ⁽³⁸⁾. La duración promedio del tratamiento con Endo-Vac son 23 días (rango entre 9-86 días), con un recambio de la esponja cada 3 a 5 días ⁽³⁹⁾. Las desventajas de esta técnica son las intervenciones endoscópicas periódicas, la conexión permanente a la bomba de vacío y el diferir la alimentación oral hasta el cierre de la fístula ⁽⁴⁰⁾.

b. Estenosis de la gastrectomía vertical laparoscópica

La estenosis de la GVL afecta hasta el 4% de los pacientes, y son de dos tipos: ⁽⁴¹⁾

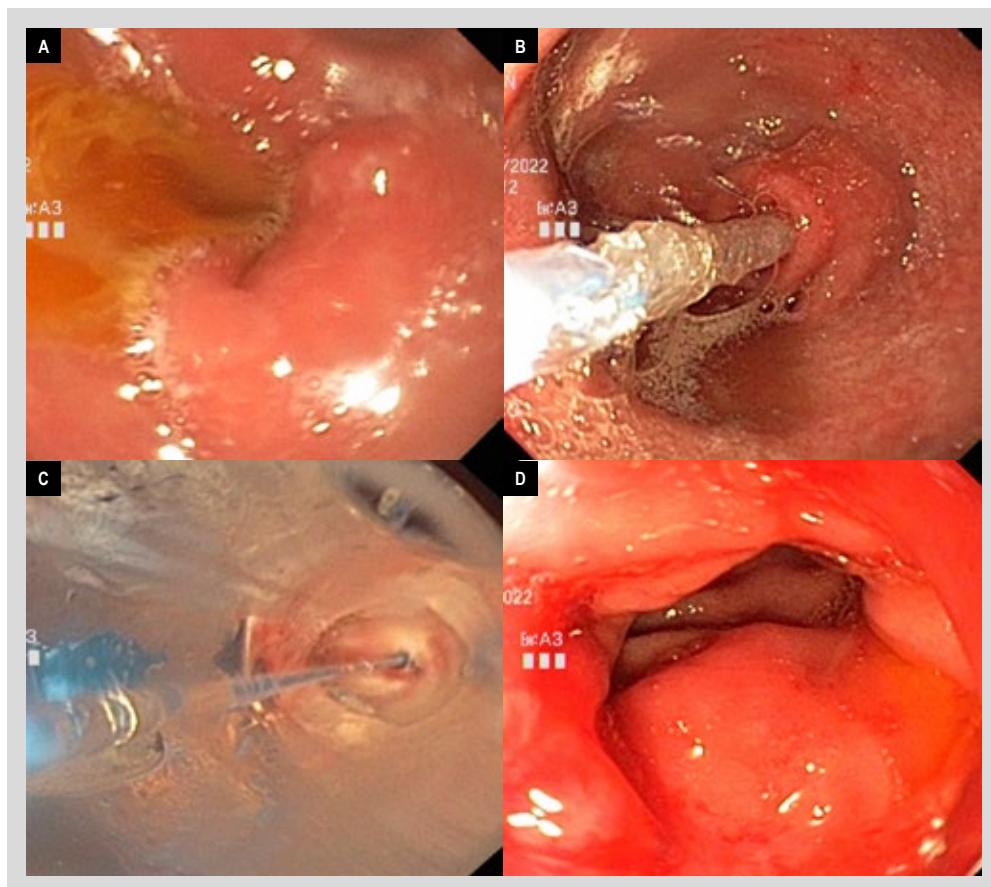


Figura 6. Paciente de 42 años con IMC 35 Kg/m² que acude por pirosis, vómitos y llenura, posterior a manga gástrica realizada 10 semanas antes. Al momento de hacer la endoscopia, (A) Se aprecian una angulación marcada a nivel del sinus angularis. (B) El endoscopio pasa con dificultad al antro, con lo cual se puede realizar el paso de un dilatador neumático CRE de 20 mm, (C) Se realiza dilatación progresiva con balón neumático. (D) Status post dilatación con mejora de la angulación y resolución de síntomas luego de 3 sesiones.

- La primera y más frecuente es una desviación axial comúnmente localizada a nivel del sinus angularis. Se visualiza en la endoscopia como una angulación pronunciada, que permite avanzar el endoscopio hacia el antro (Figura 6).
- La estenosis mecánica es menos frecuente, se presenta como una obstrucción anatómica, y puede encontrarse en cualquier parte del conducto gástrico proximal, generalmente se describe en la endoscopia como un estrechamiento de la mucosa.

La diferencia entre estos dos patrones obstructivos, puede explicar la variabilidad de la respuesta a la dilatación neumática observada. La desviación axial en la incisura es el principal mecanismo que explica los síntomas obstructivos en los pacientes sometidos a la GVL y es este patrón es el que responde peor a la dilatación en comparación con la estenosis mecánica ⁽³⁹⁾.

Los síntomas más comunes son náuseas, vómitos y reflujo gastroesofágico refractario. El tratamiento endoscópico implica dilatación con balón hidroneumático,

comenzando con un diámetro de 20 mm. Se pueden realizar dilataciones cada 2 semanas, aumentando gradualmente el diámetro del balón hasta llegar a los 40 mm si es necesario, utilizando un balón de acalasia. Los pacientes no respondedores pueden requerir intervención quirúrgica con conversión a un BGYR ⁽⁴²⁾.

Conclusión

La creciente prevalencia de la obesidad a nivel global plantea uno de los principales retos de salud contemporáneos. La cirugía bariátrica metabólica surge como una opción altamente efectiva frente a esta epidemia; sin embargo, debido a sus complicaciones potenciales es imperativo el manejo mediante un equipo multidisciplinario para optimizar los resultados.

La endoscopia proporciona información fundamental tanto en la fase previa como posterior a la cirugía, destacando su rol en valorar hallazgos, que pueden llevar a la modificación del planteamiento quirúrgico. La endoscopia permite a su vez, el diagnóstico y manejo mínimamente invasivo de las potenciales complicaciones que surgen luego de la CBM.

REFERENCIAS BIBLIOGRÁFICAS

- Obesity Medicine Association. Definition of Obesity [Internet]. Centennial, CO: Obesity Medicine Association; 2017 [citado el 9 de marzo de 2020]. Disponible en: <https://obesitymedicine.org/definition-of-obesity/>
- Aminian A, Wilson R, Al-Kurd A, Tu C, Milinovich A, Kroh M, et al. Association of bariatric surgery with cancer risk and mortality in adults with obesity. *JAMA*. 2022;327(24):2423-2433. doi: 10.1001/jama.2022.9009.
- Ishihara BP, Farah D, Fonseca MCM, Nazario A. The risk of developing breast, ovarian, and endometrial cancer in obese women submitted to bariatric surgery: a meta-analysis. *Surg Obes Relat Dis*. 2020;16(10):1596-1602. doi: 10.1016/j.soard.2020.06.008.
- Hales CM, Carroll MD, Fryar CD, Ogden CL. Prevalence of Obesity Among Adults and Youth: United States, 2015-2016. *NCHS Data Brief*. 2017;(288):1-8.
- Salminen P, Helmiö M, Ovaska J, Juuti A, Leivonen M, Peromaa-Haavisto P, et al. Effect of Laparoscopic Sleeve Gastrectomy vs Laparoscopic Roux-en-Y Gastric Bypass on Weight Loss at 5 Years Among Patients With Morbid Obesity: The SLEEVEPASS Randomized Clinical Trial. *JAMA*. 2018;319(3):241-254. doi: 10.1001/jama.2017.20313.
- Shubeck S, Dimick JB, Telem DA. Long-term Outcomes Following Bariatric Surgery. *JAMA*. 2018;319(3):302-303. doi: 10.1001/jama.2017.20521.
- Angrisani L, Santonicola A, Iovino P, Ramos A, Shikora S, Kow L. Bariatric surgery survey 2018: Similarities and disparities among the 5 IFSO chapters. *Obes Surg*. 2021;31:1937-1948. doi: 10.1007/s11695-021-05313-0.
- Clapp B, Abi Mosleh K, Glasgow A, Habermann EB, Abu Dayyeh BK, Spaniolas K, et al. Bariatric surgery is as safe as other common operations: An analysis of ACS-NSQIP. *Surg Obes Relat Dis*. 2023. In Press. doi: 10.1016/j.soard.2023.11.017.
- Courcoulas A, Coley RY, Clark JM, McBride CL, Cirelli E, McTiague K, et al. Interventions and Operations 5 Years After Bariatric Surgery in a Cohort From the US National Patient-Centered Clinical Research Network Bariatric Study. *JAMA Surg*. 2020;155(3):194-204. doi:10.1001/jamasurg.2019.5470.
- Kumbhari V, Cai JX, Schweitzer MA. Endoscopic management of bariatric surgical complications. *Curr Opin Gastroenterol*. 2015;31(5):359-367. doi: 10.1097/MOG.0000000000000202
- Brown WA, Johari Halim Shah Y, Balalis G, Bashir A, Ramos A, Kow L, et al. IFSO Position Statement on the Role of Esophago-Gastro-Duodenal Endoscopy Prior to and after Bariatric and Metabolic Surgery Procedures. *Obes Surg*. 2020;30(8):3135-3153. doi:10.1007/s11695-020-04720-z.
- Tornese S, Aiolfi A, Bonitta G, Rausa E, Guerrazzi G, Bruni PG, et al. Remnant Gastric Cancer After Roux-en-Y Gastric Bypass: Narrative Review of the Literature. *Obes Surg*. 2019;29(8):2609-2613. doi: 10.1007/s11695-019-03892-7.
- Cedrón Cheng HG, Chirinos Vega JA. Enteroscopia asistida por balón simple en el manejo de la patología del intestino delgado. Experiencia de la Unidad de Intestino Delgado de la Clínica Anglo Americana durante el periodo de diciembre del 2012 a diciembre del 2018. *Rev Gastroenterol Peru*. 2019;39(1):27-3. doi: 10.47892/rgp.2019.391.941.
- Peifer KJ, Shiels AJ, Azar R, Rivera RE, Eagon JC, Jonnalagadda S. Successful endoscopic management of gastrojejunal anastomotic strictures after Roux-en-Y gastric bypass. *Gastrointest Endosc*. 2007;66(2):248-52. doi: 10.1016/j.gie.2006.10.012.
- Uchima H, Abu-Suboh M, Mata A, Cruz M, Espinos J. Lumen-apposing metal stent for the treatment of refractory gastrojejunal anastomotic stricture after laparoscopic gastric bypass. *Gastrointest Endosc*. 2016;83(1):251. doi: 10.1016/j.gie.2015.07.008.
- Chinelli J, Hernández G, Rodríguez G. Gastro-gastric Fistula: Late Complication After Roux-en-Y Gastric Bypass. *Obes Surg*. 2022;32(7):2490-2491. doi: 10.1007/s11695-022-06104-x.
- Yao DC, Stellato TA, Schuster MM, Graf KN, Hallowell PT. Gastrogastric fistula following Roux-en-Y bypass is attributed to both surgical technique and experience. *Am J Surg*. 2010;199(3):382-5; discussion 385-6. doi: 10.1016/j.amj-surg.2009.09.017.
- Campos JM, Pereira EF, Evangelista LF, Siqueira L, Neto MG, Dib V, et al. Gastrobronchial fistula after sleeve gastrectomy and gastric bypass: endoscopic management and prevention. *Obes Surg*. 2011;21(10):1520-1529. doi: 10.1007/s11695-011-0444-8.
- Rosenthal RJ; International Sleeve Gastrectomy Expert Panel; Diaz AA, Arvidsson D, Baker RS, Basso N, et al. International Sleeve Gastrectomy Expert Panel Consensus Statement: best practice guidelines based on experience of >12,000 cases. *Surg Obes Relat Dis*. 2012;8(1):8-19. doi: 10.1016/j.soard.2011.10.019.
- Cariani S, Nottola D, Grani S, Vittimberga G, Lucchi A, Amenta E. Complications after gastroplasty and gastric bypass as a primary operation and as a reoperation. *Obes Surg*. 2001;11(4):487-90. doi: 10.1381/09608920132120936.
- Diaz R, Welsh LK, Perez JE, Narvaez A, Davalos G, Portenier D, et al. Endoscopic septotomy as a treatment for leaks after sleeve gastrectomy: Meeting presentations: Digestive Disease Week 2019. *Endosc Int Open*. 2020;8(1):E70-E75. doi: 10.1055/a-1027-6888.
- Zundel N, Hernandez JD, Galvao Neto M, Campos J. Strictures after laparoscopic sleeve gastrectomy. *Surg Laparosc Endosc Percutan Tech*. 2010;20(3):154-158. doi: 10.1097/SLE.0b013e3181e331a6.
- Fernandez-Esparrach G, Lautz DB, Thompson CC. Endoscopic repair of gastrogastric fistula after Roux-en-Y gastric bypass: a less-invasive approach. *Surg Obes Relat Dis*. 2010;6(3):282-288. doi: 10.1016/j.soard.2010.02.036.
- Brunaldi VO, Jirapinyo P, de Moura DTH, Okazaki O, Bernardo WM, Galvão Neto M, et al. Endoscopic Treatment of Weight Regain Following Roux-en-Y Gastric Bypass: a Systematic Review and Meta-analysis. *Obes Surg*. 2018;28(1):266-276. doi: 10.1007/s11695-017-2986-x.
- Fayad L, Trindade AJ, Benias PC, Simsek C, Raad M, Badurdeen D, et al. Cryoballoon ablation for gastric pouch and/or outlet reduction in patients with weight regain post Roux-en-Y gastric bypass. *Endoscopy*. 2020;52(3):227-230. doi: 10.1055/a-1086-3433.
- Jaruvongvanich V, Vantanasiri K, Laoveeravat P, Matar RH, Vargas EJ, Maselli DB, et al. Endoscopic full-thickness suturing plus argon plasma mucosal coagulation versus argon plasma mucosal coagulation alone for weight regain after gastric bypass: a systematic review and meta-analysis. *Gastrointest Endosc*. 2020;92(6):1164-1175.e6. doi: 10.1016/j.gie.2020.07.013.
- Shiffman ML, Sugerman HJ, Kellum JM, Brewer WH, Moore EW. Gallstone formation after rapid weight loss: a prospective study in patients undergoing gastric bypass surgery for treatment of morbid obesity. *Am J Gastroenterol*. 1991;86(8):1000-1005.
- Tsirlina VB, Keilani ZM, El Djouzi S, Phillips RC, Kuwada TS, Gersin K, et al. How frequently and when do patients undergo cholecystectomy after bariatric surgery? *Surg Obes Relat Dis*. 2014;10(2):313-321. doi: 10.1016/j.soard.2013.10.011.
- Tustumi F, Pinheiro Filho JEL, Stolzenburg LCP, Serigiolle LC, Costa TN, Pajeci D, et al. Management of biliary stones in bariatric surgery. *Ther Adv Gastrointest Endosc*. 2022;15:26317745221105087. doi: 10.1177/26317745221105087.
- Fachiano E, Quartararo G, Pavoni V, Liscia G, Naspetti R, Sturiale A, et al. Laparoscopy-assisted transgastric endoscopic retrograde cholangiopancreatography (ERCP) after Roux-en-Y gastric bypass: technical features. *Obes Surg*. 2015;25(2):373-376. doi: 10.1007/s11695-014-1516-3.
- Cedrón-Cheng H, Chirinos Vega J. Colangiografía retrógrada realizada con enteroscopia asistida por balón simple en pacientes con anatomía alterada por cirugía en una clínica privada nivel III. *Rev Gastroenterol Peru*. 2020;40(2):136-41. doi: 10.47892/rgp.2020.402.1081.

32. Jamil LH, Krause KR, Chengelis DL, Jury RP, Jackson CM, Cannon ME, *et al.* Endoscopic management of early upper gastrointestinal hemorrhage following laparoscopic Roux-en-Y gastric bypass. *Am J Gastroenterol.* 2008;103(1):86-91. doi: 10.1111/j.1572-0241.2007.01588.x.
33. Jirjoss Ilias, E. Consenso internacional de especialistas em sleeve gástrico baseado na experiência de mais de 12.000 casos operados. *Rev Assoc Med Bras.* 2012;58(5):514-5. doi: 10.1590/S0104-42302012000500002.
34. Welbourn R, Hollyman M, Kinsman R, Dixon J, Liem R, Ottosson J, *et al.* Bariatric Surgery Worldwide: Baseline Demographic Description and One-Year Outcomes from the Fourth IFSO Global Registry Report 2018. *Obes Surg.* 2019;29(3):782-95. doi: 10.1007/s11695-018-3593-1.
35. Kassir R, Debs T, Blanc P, Gugenheim J, Ben Amor I, Boutet C, *et al.* Complications of bariatric surgery: Presentation and emergency management. *Int J Surg.* 2016;27:77-81. doi: 10.1016/j.ijso.2016.01.067.
36. Shehab H, Abdallah E, Gawdat K, Elattar I. Large Bariatric-Specific Stents and Over-the-Scope Clips in the Management of Post-Bariatric Surgery Leaks. *Obes Surg.* 2018;28(1):15-24. doi: 10.1007/s11695-017-2808-1
37. Pines G, Bar I, Elami A, Sapojnikov S, Hikri O, Ton D, *et al.* Modified Endoscopic Vacuum Therapy for Nonhealing Esophageal Anastomotic Leak: Technique Description and Review of Literature. *J Laparoendosc Adv Surg Tech A.* 2018;28(1):33-40. doi: 10.1089/lap.2017.0318.
38. Borejsza-Wysocki M, Szmyt K, Bobkiewicz A, Malinger S, Świrkowicz J, Hermann J, *et al.* Endoscopic vacuum-assisted closure system (E-VAC): case report and review of the literature. *Wideochir Inne Tech Maloinwazyjne.* 2015;10(2):299-310. doi: 10.5114/wiitm.2015.52080.
39. de Moura DTH, de Moura BFBH, Manfredi MA, Hathorn KE, Bazarbashi AN, Ribeiro IB, *et al.* Role of endoscopic vacuum therapy in the management of gastrointestinal transmural defects. *World J Gastrointest Endosc.* 2019;11(5):329-344. doi: 10.4253/wjge.v11.i5.329.
40. Intriago JMV, de Moura DTH, do Monte Junior ES, Proença IM, Ribeiro IB, Sánchez-Luna SA, *et al.* Endoscopic Vacuum Therapy (EVT) for the Treatment of Post-Bariatric Surgery Leaks and Fistulas: a Systematic Review and Meta-analysis. *Obes Surg.* 2022;32(10):3435-3451. doi: 10.1007/s11695-022-06228-0.
41. Lalor PF, Tucker ON, Szomstein S, *et al.* Complications after laparoscopic sleeve gastrectomy. *Surg Obes Relat Dis.* 2008;4(1):33-38. doi:10.1016/j.soard.2007.08.015
42. Deslauriers V, Beauchamp A, Garofalo F, Atlas H, Denis R, Garneau P, *et al.* Endoscopic management of post-laparoscopic sleeve gastrectomy stenosis. *Surg Endosc.* 2018;32(2):601-609. doi: 10.1007/s00464-017-5709-4.