

# Presentación inusual de *Diphyllobothrium pacificum*: un caso de ileítis simulando linfoma

## Unusual presentation of *Diphyllobothrium pacificum*: a case of ileitis mimicking lymphoma

Siomara Aransuzú Chávez-Sánchez<sup>1,2,a</sup> , David Rafael Guevara-Lazo<sup>2,b</sup> , Álvaro Bellido-Caparó<sup>1,2,3,c</sup> , José Luis Pinto-Valdivia<sup>2,3,c</sup> 

<sup>1</sup> Servicio de Gastroenterología, Hospital Nacional Cayetano Heredia, Lima, Perú.

<sup>2</sup> Universidad Peruana Cayetano Heredia, Lima, Perú.

<sup>3</sup> Clínica San Felipe, Lima, Perú.

<sup>a</sup> Médico residente de Gastroenterología, <sup>b</sup> Interno de Medicina, <sup>c</sup> Médico gastroenterólogo.

**Recibido:** 2/3/2024

**Aprobado:** 24/7/2024

**En línea:** 30/9/2024

### Contribución de los autores

Los autores han participado en la concepción y diseño del artículo, en la redacción y aprobación de la versión final a publicar.

### Conflicto de intereses

Los autores declaran no tener conflicto de interés alguno.

### Financiamiento

El presente trabajo no ha recibido financiación externa.

### Citar como

Chávez-Sánchez SA, Guevara-Lazo DR, Bellido-Caparó A, Pinto-Valdivia JL. Presentación inusual de *Diphyllobothrium pacificum*: un caso de ileítis simulando linfoma. Rev Gastroenterol Peru. 2024;44(3):288-91. doi:10.47892/rgp.2024.443.1700

### RESUMEN

El *Diphyllobothrium spp.* es un parásito con distribución global. La difilobotriosis es la infestación humana por este parásito. Los síntomas por lo general ocurren unas semanas después de la infección e incluyen náuseas, diarrea y dolor abdominal; con menos frecuencia, las infecciones prolongadas o graves pueden provocar anemia. El hallazgo endoscópico de la tenia se considera un hallazgo incidental. La inflamación asociada a la difilobotriosis puede considerarse dentro del diagnóstico diferencial de úlceras ileales. Presentamos el caso de una mujer en quien se halló una tenia y una úlcera a nivel del íleon, la histología sugería proliferación linfóide; sin embargo, el estudio de clonalidad demostró que se trataba de cambios inflamatorios secundarios por difilobotriosis.

**Palabras clave:** *Diphyllobothrium*; Linfoma; Ileítis (fuente: DeCS Bireme).

### ABSTRACT

*Diphyllobothrium spp.* is a parasite with global distribution. Diphyllobothriasis is the human infestation by this parasite. Symptoms usually occur a few weeks after infection and include nausea, diarrhea, and abdominal pain; less frequently, prolonged or severe infections can lead to anemia. The endoscopic finding of the tapeworm is an incidental finding. The inflammation associated with diphyllobothriasis can be considered in the differential diagnosis of ileal ulcers. We present the case of a woman in whom a tapeworm and one ileal ulcer were found, histology suggested lymphoid proliferation; however, the clonality study showed that these inflammatory changes were secondary to diphyllobothriasis.

**Keywords:** *Diphyllobothrium*; Lymphoma; Ileitis (source: MeSH NLM).

### INTRODUCCIÓN

*Diphyllobothrium* es un parásito intestinal que infesta a los mamíferos <sup>(1)</sup>. Este cestodo tiene una distribución global. Un reciente estudio epidemiológico informó que aproximadamente 20 millones de personas están infectadas en todo el mundo y tienden a tener endemicidad en áreas donde el consumo de pescado crudo es popular <sup>(2)</sup>. Se estima que su prevalencia en el Perú es de 1,6% <sup>(3)</sup>.

El *Adenocephalus pacificus* (sin. *Diphyllobothrium pacificum*) es el agente etiológico más frecuente de difilobotriosis en Sudamérica y es el único confirmado mediante biología molecular en casos humanos en Perú <sup>(4)</sup>. Este se transmite a través de la ingestión de larvas plerocercoides presentes en peces marinos, dando lugar a una zoonosis.

En países tropicales y subdesarrollados no es infrecuente diagnosticar de manera casual diversos parásitos, entre ellos *Diphyllobothrium*, tenias, áscaris, uncinarias, entre otros, al momento de realizar un procedimiento endoscópico, como parte del estudio de otras patologías <sup>(5)</sup>.

Aunque existen muchos reportes de infección parasitaria por *Diphyllobothrium spp.*, son raros los casos en los que se encuentran úlceras ileales identificadas mediante ileoscopia distal durante la colonoscopia, por lo que presentamos un

### Correspondencia:

Siomara Aransuzú Chávez Sánchez  
Jr. Marco Nicolini 128 - Dpto. 402.  
Lima, Perú.  
Teléfono: (+51) 975243000  
E-mail: siomara.chavez@upch.pe

caso de infección por *Diphyllobothrium pacificum* en el que se encontró una úlcera en íleon terminal con apariencia histológica similar a linfoma requiriendo de estudios de clonalidad para realizar el diagnóstico diferencial.

## CASO CLÍNICO

Presentamos el caso de una mujer de 53 años con antecedente de lumbalgia crónica y usuaria de AINEs de forma esporádica hasta hace 6 meses.

Acudió por consultorio externo de Gastroenterología con un tiempo de enfermedad de 2 semanas caracterizada por dolor urente en epigástrico y llenura precoz después de la ingesta de alimentos. Además, balonamiento, constipación esporádica, pujo y tenesmo, negaba sangrado digestivo. Al examen físico resaltaba dolor a la palpación profunda en fosa iliaca izquierda y epigastrio, no masas, no rebote. No se palpaban adenomegalias.

En los exámenes de laboratorio, el hemograma no reveló anemia, leucocitosis ni eosinofilia. El perfil hepático, los exámenes bioquímicos y los niveles de vitamina B12 estaban dentro de rangos normales. Sin embargo, los marcadores inflamatorios (tanto proteína C reactiva y VSG) se encontraban ligeramente elevados. Los tres parasitológicos seriados fueron negativos.

Ante estos hallazgos se decidió complementar la evaluación con estudios endoscópicos. La endoscopia digestiva alta no mostró hallazgos significativos. En la ileoscopia distal se identificó una úlcera de 7x4 mm con base de fibrina limpia y bordes eritematosos levemente elevados, rodeada con mucosa granular (Figura 1A); además, se observó un parásito aplanado, alargado, tipo helminto, blanco nacarado, de longitud aproximada 20 cm con un ancho de 7 mm, móvil (Figura 1B y Video 1), con múltiples proglótides adherido a la pared intestinal del ciego, dicha mucosa no presentaba alteraciones, el parásito fue aspirado y extraído completamente con apoyo

de fórceps, posteriormente identificado en laboratorio como *Diphyllobothrium pacificum*.

En la microscopía se observó ileítis crónica severa activa con notoria proliferación linfoide, estructuralmente atípica. La inmunohistoquímica reveló proliferación linfoide atípica con células linfoides de tamaño pequeño a mediano (Figuras 2A y 2B). El fenotipo fue CD20+, CD79A+, BCL2+, CD43+, CD23+/-, BCL6-/+ , CD10-/+ , CICLINA D1-, SOX10-, CD3- y CD5-, con KI67 en aproximadamente 10%. Ante la posibilidad de un linfoma no Hodgkin B de bajo grado, se decidió realizar un estudio de clonalidad para procesos linfoproliferativos (GEN IGH), el cual resultó negativo.

La tomografía de abdomen y pelvis no mostró alteraciones. Ante el hallazgo de *Diphyllobothrium pacificum* en la colonoscopia, la paciente recibió praziquantel (10 mg/kg) en dosis única, tras lo cual refería mejoría clínica.

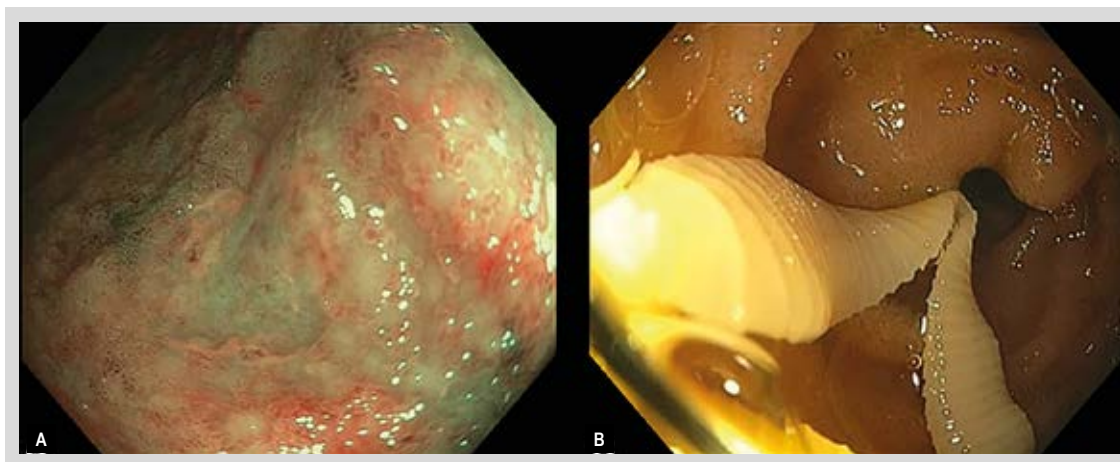
Se realizó colonoscopia control 4 meses después, en donde se evidenció la mucosa de íleon sin alteraciones (Figura 3). En la biopsia de esta zona sólo se encontró vellosidades intestinales con atrofia focal, no se identificaron células atípicas, no células linfoides, granulomas ni parásitos.

## Consideraciones éticas

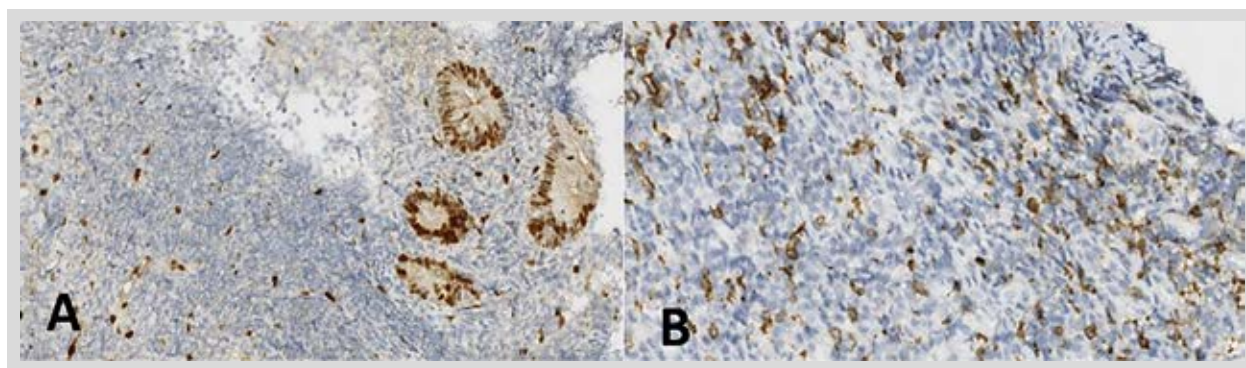
Los autores declaran que para esta investigación no se han realizado experimentos en seres humanos. Utilizamos protocolos de obtención de datos de nuestro centro de trabajo, preservando el anonimato del paciente y solicitando el consentimiento informado.

## DISCUSIÓN

La difilobotriosis humana es una zoonosis causada por *Diphyllobothrium spp.* La infección se produce mediante el consumo de pescado crudo o poco cocido que alberga larvas plerocercoides y, a menudo, pasa desapercibida hasta la excreción de segmentos del parásito adulto (proglótides) en las heces <sup>(6)</sup>.



**Figura 1: A)** En la ileoscopia distal se identificó una úlcera superficial rodeada de tejido granular ubicada en íleon distal. **B)** Presencia de parásito aplanado con múltiples proglótides ubicado en ciego. Posteriormente fue identificado como *Diphyllobothrium pacificum*.



**Figura 2.** Estudio de inmunohistoquímica. **A:** BCL2 (+). **B:** Ciclina D1 (-)

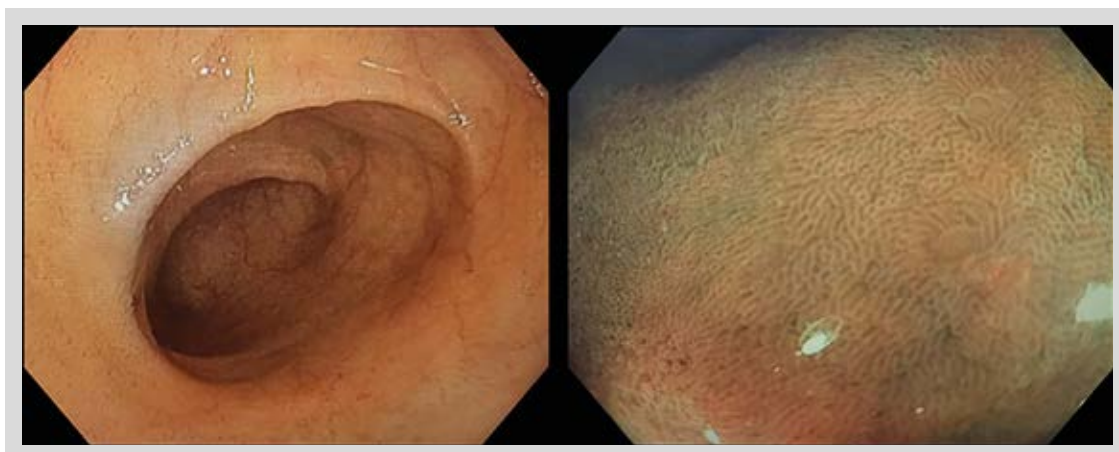
Se conoce que existen alrededor de 14 especies de *Diphyllobothrium* que infectan a los humanos.<sup>6</sup> *Diphyllobothrium latum* es el más frecuente en Norteamérica y Europa<sup>(7)</sup>, mientras que en Asia predomina la especie *Diphyllobothrium nihonkaiense*<sup>(8)</sup>. Por otro lado, la especie *Adenocephalus pacificus* (Sin. *Diphyllobothrium pacificum*) es más común en Sudamérica. En Perú, se han reportado aproximadamente 1000 casos desde 1957. Aunque la mayoría de los casos son de la costa, también se han reportado en la región amazónica y en Junín<sup>(9)</sup>. La paciente que reportamos es natural de Lima, refería consumo frecuente de pescado poco cocido.

La mayoría de las personas que albergan el parásito son asintomáticas y el 40% puede tener niveles bajos de vitamina B12, pero sólo el 2% desarrolla anemia<sup>(7,10)</sup>. En una serie de 139 casos de difilobotriosis, se identificó que el 37% eran asintomáticos, mientras que en el 34% de casos había diarrea y en el 22%, dolor abdominal; la presencia de vómitos, constipación y/o baja de peso eran infrecuentes<sup>(8)</sup>. En nuestro caso la paciente se presentó con epigastralgia y constipación esporádica, no se reportó diarrea, ni anemia, presentando niveles de vitamina B12 dentro de rangos normales.

La colonoscopia y la cápsula endoscópica son herramientas de diagnóstico que pueden ayudar al diagnóstico de infección por *Diphyllobothrium*<sup>(5,11)</sup> y posiblemente la tasa de detección incidental ha aumentado debido a su uso cada vez más frecuente por su mayor accesibilidad<sup>(12)</sup>.

Es poco frecuente que este parásito produzca lesiones en la mucosa intestinal. En el caso reportado por Byun, encontraron múltiples úlceras causadas por *Diphyllobothrium latum*, aftoides, superficiales, ovaladas, ubicadas principalmente en el íleon terminal y colon ascendente proximal<sup>(13)</sup>. En nuestro caso se encontró una úlcera rodeada con mucosa granular y localizada en íleon. En relación con los hallazgos histológicos, en los casos en donde se encuentran úlceras incluyen: inflamación crónica con ulceración superficial, criptas con abscesos e infiltración eosinofílica. En el caso que reportamos resaltaba la presencia de inflamación crónica severa activa con proliferación linfoide atípica.

Muchas veces el diagnóstico de linfoma se hace con una biopsia en donde se evidencia inflamación severa, representando a veces un reto diagnóstico al inicio. Según los hallazgos histológicos de nuestra paciente, se



**Figura 3:** En la colonoscopia control a nivel de íleon terminal no se identificaron lesiones.

describieron algunos hallazgos sugestivos de linfoma, el mismo que se descartó con el estudio de clonalidad.

Los casos de ileítis asociada a parásitos son infrecuentes, pero existen algunos reportes que vinculan a *Anisakis spp.* <sup>(14)</sup> y *Enterobius vermicularis* con el desarrollo de úlceras ileales. Menos comunes son los reportes de *Strongyloides stercoralis*, *Ancylostoma caninum* y *Diphyllobothrium latum* <sup>(13,15)</sup>. La fisiopatología de la ileítis asociada a parásitos no está definida, pero se cree que puede deberse a una reacción de hipersensibilidad a las secreciones o antígenos de superficie del parásito <sup>(16,17)</sup>.

Si bien no existe una guía clínica de manejo, actualmente el tratamiento de elección es praziquantel y también niclosamida. Después de la administración de este tratamiento, la mayoría de pacientes cursan con remisión de síntomas. En el caso que reportamos se evidenció el restablecimiento de la mucosa después del tratamiento, lo que podría corroborar que la afectación del íleon estuvo en relación a la infección por *Diphyllobothrium pacificum*. Si bien es cierto hubo consumo de AINES previamente, se confirmó con la paciente y los familiares que el último consumo se realizó 6 meses antes, por lo que alejamos la posibilidad del compromiso ileal asociada a estos.

En conclusión, la infección por *Diphyllobothrium* suele manifestarse con síntomas gastrointestinales. Se debe considerar la infección por *Diphyllobothrium* dentro del diagnóstico diferencial de úlceras en íleon y colon. La infección por *Diphyllobothrium* puede simular clínica, endoscópica e incluso histológicamente al linfoma, por lo que se debe establecer el diagnóstico mediante inmunohistoquímica y estudios de clonalidad.

**Video 1.** Disponible en la versión electrónica de la revista.

## REFERENCIAS BIBLIOGRÁFICAS

1. Iizuka H, Kakizaki S, Onozato Y. Diagnostic value of colonoscopy in intestinal *Diphyllobothrium latum* infection. Clin Gastroenterol Hepatol. 2009;7(10):e62-3. doi: 10.1016/j.cgh.2009.04.016.
2. Sharma K, Wijarnpreecha K, Merrell N. *Diphyllobothrium latum* Mimicking Subacute Appendicitis. Gastroenterology Res. 2018;11(3):235-7. doi: 10.14740/gr989w.
3. Chai JY, Darwin Murrell K, Lymbery AJ. Fish-borne parasitic zoonoses: status and issues. Int J Parasitol. 2005;35(11-12):1233-1254. doi: 10.1016/j.ijpara.2005.07.013.
4. Mondragón-Martínez A, Martínez-Rojas R, Cruzneira L, De-Los-Santos ER, Delgado-Escalante A, García-Candela E. Molecular and morphological identification of *Adenocephalus pacificus* (Cestoda) isolated from South American sea lion *Otaria byronia* stranded on the northern Peruvian coasts. Ann Parasitol. 2021;67(4):723-31. doi: 10.17420/ap6704.389.
5. Cedrón Cheng HG. *Diphyllobothrium* Spp. como causa de diarrea crónica diagnosticada solo por colonoscopia o cápsula endoscópica. Rev Gastroenterol Peru. 2024;43(1):57-9. doi: 10.47892/rgp.2023.431.1479
6. Wicht B, Yanagida T, Scholz T, Ito A, Jiménez JA, Brabec J. Multiplex PCR for Differential Identification of Broad Tapeworms (Cestoda: *Diphyllobothrium*) Infecting Humans. J Clin Microbiol. 2010;48(9):3111-6. doi: 10.1128/JCM.00445-10.
7. Schantz PM. Tapeworms (cestodiasis). Gastroenterol Clin North Am. 1996;25(3):637-653. doi: 10.1016/s0889-8553(05)70267-3.
8. Ikuno H, Akao S, Yamasaki H. Epidemiology of *Diphyllobothrium nihonkaiense* *Diphyllobothriasis*, Japan, 2001–2016. Emerg Infect Dis. 2018;24(8):1428-1434. doi: 10.3201/eid2408.171454.
9. Kuchta R, Serrano-Martínez ME, Scholz T. Pacific Broad Tapeworm *Adenocephalus pacificus* as a Causative Agent of Globally Reemerging *Diphyllobothriosis*. Emerg Infect Dis. 2015;21(10):1697-1703. doi: 10.3201/eid2110.150516.
10. Lal S, Steinhart AH. *Diphyllobothrium latum*: A case of an incidental finding. World J Gastroenterol. 2007;13(12):1875-6. doi: 10.3748/wjg.v13.i12.1875.
11. Choi HJ, Lee J, Yang HJ. Four Human Cases of *Diphyllobothrium latum* Infection. Korean J Parasitol. 2012;50(2):143-6. doi: 10.3347/kjp.2012.50.2.143.
12. Kubo K, Kato M, Sako Y. *Dibothriocephalus nihonkaiensis* incidentally detected at colonoscopy. Clinical Gastroenterology and Hepatology. 2022;20(7):e1518. doi: 10.1016/j.cgh.2022.01.005.
13. Byun TJ, Han DS, Ahn SB, Cho HS, Eun CS, Ryu JS, et al. Multiple colonic aphthoid ulcers caused by *Diphyllobothrium latum* infection. Endoscopy. 2009;41 Suppl 2:E181-182. doi: 10.1055/s-0029-1214733.
14. Baron L, Branca G, Trombetta C, Punzo E, Quarto F, Speciale G, et al. Intestinal anisakidosis: histopathological findings and differential diagnosis. Pathol Res Pract. 2014;210(11):746-50. doi: 10.1016/j.prp.2014.06.022.
15. Hsu WH, Yang SF, Su YC. *Strongyloides stercoralis* ileitis detected by double-balloon endoscopy. Endoscopy. 2009;41(S 2):E292-E293. doi: 10.1055/s-0029-1215073.
16. Liu LX, Chi J, Upton MP, Ash LR. Eosinophilic colitis associated with larvae of the pinworm *Enterobius vermicularis*. Lancet. 1995;346(8972):410-2.
17. Croese J, Fairley S, Loukas A, Hack J, Stronach P. A distinctive aphthous ileitis linked to *Ancylostoma caninum*. J Gastroenterol Hepatol. 1996;11(6):524-31. doi: 10.1111/j.1440-1746.1996.tb01696.x.