

# Hemoperitoneo secundario a tumor maligno de la vaina del nervio periférico en hígado

## *Hemoperitoneum secondary to a malignant tumor of the sheath of the peripheral nerve in the liver*

Siomara Aransuzú Chávez-Sánchez<sup>1,a</sup> , Álvaro Bellido-Caparó<sup>1,2,b</sup> , Carlos Aurelio García-Encinas<sup>1,3,b</sup> , Guido Saúl Gallegos-Serruto<sup>4,c</sup> , Mercedes Del Pilar Bravo-Taxa<sup>5,e</sup> , Víctor Manuel Vásquez Morales<sup>6,d</sup> 

<sup>1</sup> Servicio de Gastroenterología, Hospital Nacional Cayetano Heredia. Lima, Perú.

<sup>2</sup> Facultad de Medicina "Alberto Hurtado", Universidad Peruana Cayetano Heredia. Lima, Perú.

<sup>3</sup> Unidad Funcional del Hígado, Hospital Nacional Cayetano Heredia. Lima, Perú.

<sup>4</sup> Universidad Peruana Cayetano Heredia. Lima, Perú.

<sup>5</sup> Servicio de Patología, Instituto Nacional de Enfermedades Neoplásicas. Lima, Perú.

<sup>6</sup> Servicio de Cirugía General, Hospital Nacional Cayetano Heredia. Lima, Perú.

<sup>a</sup> Médico residente de Gastroenterología, <sup>b</sup> Médico Gastroenterólogo, <sup>c</sup> Interno de Medicina, <sup>d</sup> Médico cirujano general, <sup>e</sup> Médico Patóloga Oncóloga

**Recibido:** 02/03/2024  
**Aprobado:** 27/05/2024  
**En línea:** 26/06/2024

### Contribuciones de autoría

SCS, ABC, GGS, VVM, MBT y CGE han participado en la concepción del artículo, la recolección de datos, su redacción y aprobación de la versión final.

### Conflictos de intereses

Los autores declaran que no existen conflictos de interés.

### Fuente de financiamiento

El presente trabajo es autofinanciado.

### Citar como

Chávez-Sánchez SA, Bellido-Caparó A, Gallegos-Serruto GS, Vásquez Morales VM, Bravo-Taxa MP, García-Encinas CA. Hemoperitoneo secundario a tumor maligno de la vaina del nervio periférico en hígado. Rev Gastroenterol Peru. 2024;44(2):140-4. doi: 10.47892/rgp.2024.442.1701

## RESUMEN

Los tumores malignos de la vaina del nervio periférico se asocian con frecuencia a neurofibromatosis tipo 1. Se localizan habitualmente en las extremidades o en la zona axial. Su ubicación visceral es muy rara y el origen hepático infrecuente. Suelen ser agresivos con pobre respuesta a la quimioterapia y radioterapia, por lo que el manejo quirúrgico es la mejor opción de tratamiento. Presentamos el caso de un joven con neurofibromatosis tipo 1, quien cursó con hemoperitoneo como complicación de un tumor maligno de la vaina del nervio periférico ubicado en el hígado.

**Palabras clave:** Tumor maligno; Tumor de la vaina del nervio periférico; Neurofibromatosis; Hígado; Hemoperitoneo (fuente: DeCS Bireme).

## ABSTRACT

Malignant peripheral nerve sheath tumors are frequently associated with neurofibromatosis type 1. They are usually located in the extremities or in the axial area. Its visceral location is very rare and its hepatic origin is infrequent. They tend to be aggressive with a poor response to chemotherapy and radiotherapy, so surgical management is the best treatment option. We present the case of a young man with neurofibromatosis type 1, who presented with hemoperitoneum as a complication of a malignant tumor of the peripheral nerve sheath located in the liver.

**Keywords:** Neoplasm, malignant; Peripheral nerve sheath tumor; Neurofibromatosis; Liver; Hemoperitoneum (source: MeSH NLM).

## INTRODUCCIÓN

Los tumores malignos de la vaina del nervio periférico (TMVNP), también conocidos como Schwannoma maligno, neurofibrosarcoma, sarcoma neurogénico, neurilemoma maligno, son raros y representan solo el 5 a 10% de todos los sarcomas de partes blandas <sup>(1)</sup>, con una incidencia anual estimada de 1 por cada 1.000.000 de individuos por año <sup>(2-3)</sup>. Afectan a adultos jóvenes y de mediana edad, mostrando tendencia a la metástasis temprana y, a menudo, resistencia a la quimioterapia <sup>(4)</sup>.

Los TMVNP pueden ser esporádicos o estar asociados con neurofibromatosis tipo 1 (NF-1) o exposición a radiación <sup>(5)</sup>. Su incidencia en pacientes con NF-1 es del 2 al 5% <sup>(1-3)</sup>, siendo ésta muy alta respecto a la población general. Pueden comportarse agresivamente con una alta tasa de recurrencia local y metástasis a distancia <sup>(5)</sup>.

Los TMVNP hepáticos primarios son extremadamente raros <sup>(6,7)</sup>, existiendo solo 12 casos reportados a la fecha en nuestra revisión.

### Correspondencia:

Nombre: Siomara Aransuzú Chávez Sánchez  
Dirección: Jr. Marco Nicolini 128 - Dpto. 402, Lima, Perú.  
Teléfono: (+51) 975243000  
E-mail: siomara.chavez@upch.pe

Presentamos el caso de un varón de 23 años con NF-1, quien cursó con abdomen agudo y hemoperitoneo debido a rotura de TMVNP hepático, quien falleció 6 meses posteriores al evento.

## CASO CLÍNICO

Paciente varón de 23 años, natural y procedente de Lima, con NF-1 (enfermedad de von Recklinghausen), epilepsia desde la infancia de difícil control, y retardo severo en el desarrollo psicomotor, en tratamiento regular con ácido valproico, fenitoína y clonazepam.

Cursó en el último mes con hiporexia, llenura precoz y pérdida de 4 kg. Ingresó a emergencia con 1 hora de enfermedad caracterizado por dolor intenso en hemiabdomen superior asociado a llanto y limitación del movimiento. Al examense encontraba hemodinámicamente estable, polipneico y quejumbroso. En piel se evidenciaron aproximadamente 10 lesiones "café con leche" y múltiples efélides en región axilar. En el abdomen se encontraron signos peritoneales.

Los exámenes auxiliares de ingreso (Tabla 1), muestran anemia leve, leucocitosis, hipoalbuminemia moderada, disociación úrea/creatinina, hiperbilirrubinemia directa con el resto del perfil hepático sin alteraciones.

En la tomografía se evidenció líquido libre en cavidad abdominal y en el lóbulo hepático izquierdo, un tumor

heterogéneo de 18x12 cm. En la cirugía se halló 1500 mL de hemoperitoneo y una tumoración hepática de 18x12 cm ocupando los segmentos II y III (Figura 1) por lo que se realizó packing hepático con control del sangrado.

En los siguientes siete días cursó febril, con ruidos hidroaéreos disminuidos. En el día 9 de hospitalización presentó nuevo episodio de dolor abdominal de moderada intensidad y disminución del hematocrito de 39% a 26%, (Tabla 1) por lo que se decidió reingresar a sala de operaciones, hallándose 300 mL de líquido serohemático y friabilidad de la tumoración hepática macronodular. Se decidió realizar excéresis de los segmentos hepáticos II y III (Figura 2).

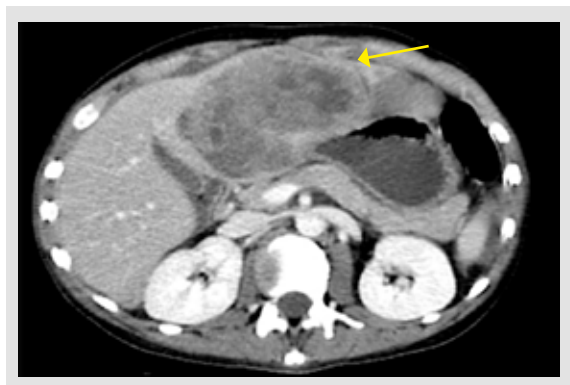En la pieza quirúrgica de 670 g y dimensiones 20x12x10 cm, se observaron dos lesiones con márgenes regulares que alcanzaban la superficie, la mayor de 10x6x4 cm (Figura 3A). Además, una lesión multinodular blanco nacarada de 8x6x2 cm bien delimitada, con áreas hemorrágicas y otras de consistencia blanda (Figura 3B).

El resultado del estudio anatomopatológico concluyó como neurofibromatosis asociada a transformación maligna, tumor maligno de la vaina del nervio periférico, con bordes de sección comprometidos (Figura 4 A, B y C).

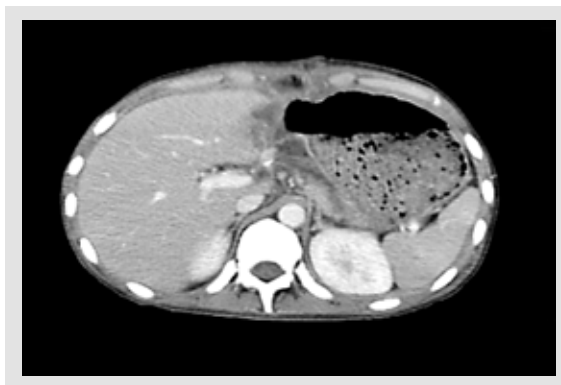
En el estudio inmunohistoquímico se tuvo: CD34 (-), S100 (+ focal), pankeratina (-), desmina (-), BCL2 (-), DOG1 (-), por lo que se estableció el diagnóstico de TMVNP en

Tabla 1. Exámenes de laboratorio.

	Día 1 (ingreso a SOP)	Día 3	Día 9 (reingreso a SOP)	Día 12	Día 14
Hemoglobina (g/dL)	11,7	12,6	8,7	8	9,9
Hematocrito (%)		39	26		
Leucocitos Cél/mm <sup>3</sup>	17,16	8,12	18,21	13,10	7,90
Plaquetas (Cél/mm <sup>3</sup> )	414	339	472		270
INR		1,65	1,48		1,24
Glucosa (mg/dL)		99	62		
Úrea (mg/dL)	32		26		
Creatinina (mg/dL)	0,4		0,2		
Proteínas (g/dL)				6,2	
Albumina (g/dL)	2,4	2,9		2,4	
TGO (UI/L)	21			23	26
TGP (UI/L)	23			9	15
FA (UI/L)	92			354	150
GGT (UI/L)	119			420	135
BT (mg/dL)	1,7			1,2	1,0
BD (mg/dL)	1,3			0,7	0,6
BI (mg/dL)	0,4			0,5	0,4
PCR (mg/L)			10,57		
HbsAg		Negativo			
AFP (UI/mL)		3 (0,21-6,05)			
Hemocultivo		Negativo			
Urocultivo		Negativo			



**Figura 1.** TEM abdominal que muestra tumor hepático lobulado heterogéneo en los segmentos II y III.



**Figura 2.** TEM abdominal posterior a excéresis de los segmentos hepáticos II y III.

hígado (Figura 5). La evaluación de Oncología concluyó que era una neoplasia maligna con baja sensibilidad a la quimioterapia.

En el postoperatorio el paciente presentó neumonía intrahospitalaria y derrame paraneumónico que se resolvieron con Meropenem más drenaje torácico. Fue dado de alta luego de 35 días de hospitalización afebril y con adecuada tolerancia oral; sin embargo, luego de 6 meses cursó con un cuadro de insuficiencia respiratoria aguda súbita en probable relación a tromboembolismo pulmonar, falleciendo a las 24 horas de hospitalización. No presentó nuevas molestias a nivel abdominal de importancia durante este tiempo.

### Consideraciones éticas

Los autores declaran que se emplearon formatos de obtención de datos de nuestro centro de trabajo, manteniendo el anonimato del paciente y previa firma de consentimiento informado por el familiar.

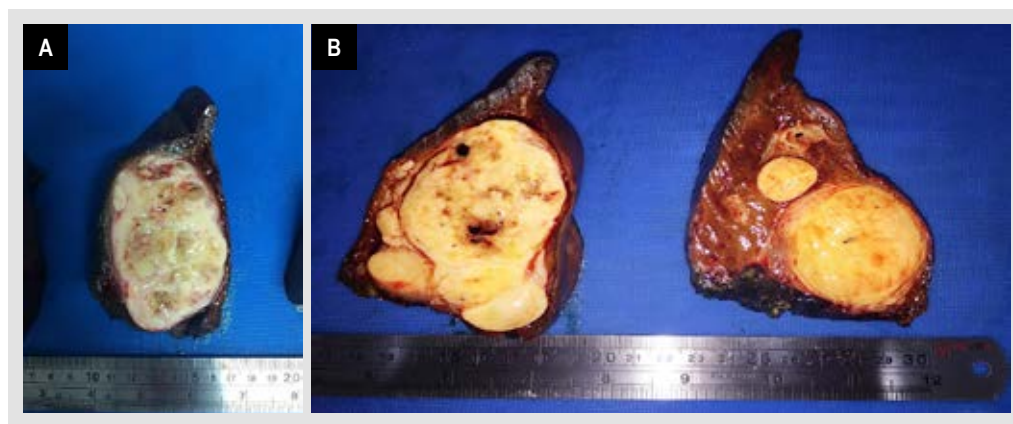
### DISCUSIÓN

Los TMVNP constituyen el sexto sarcoma de tejidos blandos en frecuencia y surgen de las células de Schwann de un nervio o neurofibroma preexistente<sup>(3,4,8,9)</sup>.

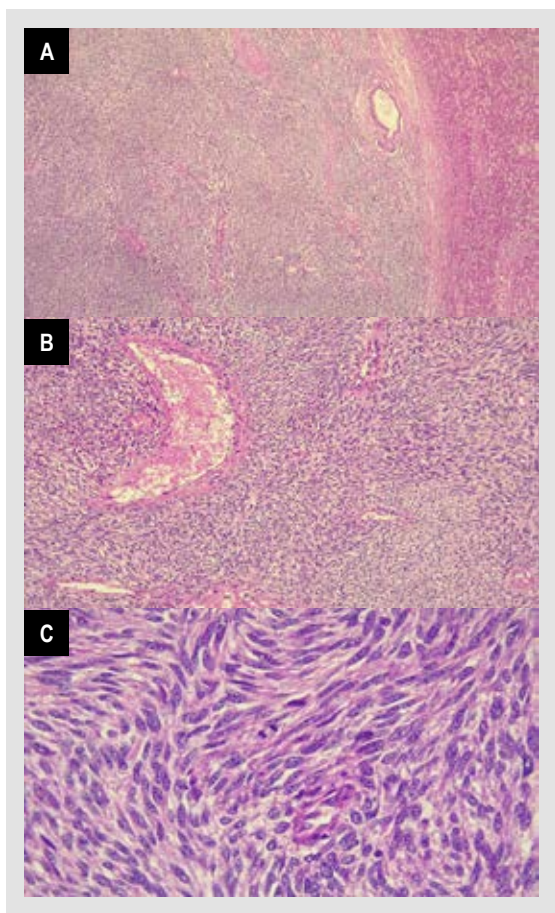
Suelen ubicarse en las extremidades (40 a 45%), aunque pueden aparecer también en el tronco (22%), cabeza y cuello (21%) y retroperitoneo (15%)<sup>(3)</sup>. Se han descrito metástasis a distancia en casi el 50% de pacientes, siendo los lugares más frecuentes: pulmón, huesos, ganglios linfáticos e hígado<sup>(3,6,8)</sup>.

Pueden presentarse de forma esporádica o asociarse a otras patologías como NF-1 (50%) o ser inducidos por radioterapia (10%)<sup>(3,10)</sup>. Los pacientes con NF-1 suelen desarrollar diferentes tumores benignos y tienen 2,5 a 4 veces más riesgo de malignidad que la población general<sup>(2)</sup>.

Hwang *et al* hallaron una aparición de TMVNP más temprana, con mayor tamaño y mayor estadio en los



**Figura 3.** A) Macroscopía de tumoración hepática de contornos regulares de 10x6x4 cm. B) Macroscopía de tumoración hepática multinodular con áreas hemorrágicas de 8x6x2 cm.



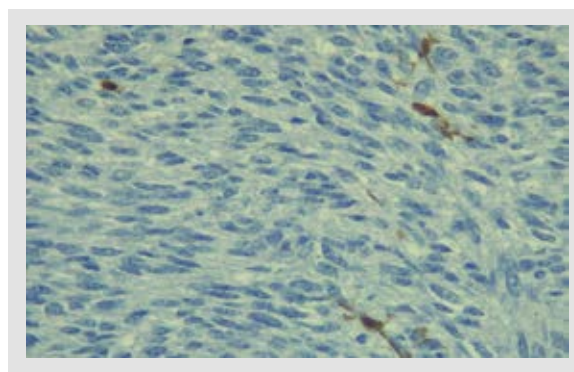
**Figura 4.** A) Proliferación de células dispuestas en un patrón "tipo jaspado" con alternancia de áreas hipocelulares e hipercelulares con acentuación perivascular (HE 100X). B) Células fusiformes monótonas y uniformes con un patrón de crecimiento fascicular (HE 200X). C) Se aprecian células fusiformes uniformes con núcleos hiper cromáticos, delgados, ondulados o torcidos focalmente (HE 400X).

pacientes con NF-1 en comparación con los que surgen espontáneamente <sup>(2)</sup>.

Los TMVNP pueden detectarse como masas palpables o en un estudio de imagen y para su diagnóstico es importante la información clínica, histológica, inmunohistoquímica y ultraestructural que sugieran la diferenciación de células de Schwann <sup>(3)</sup>.

En la histología predominan las células fusiformes con un patrón de crecimiento fascicular y áreas alternantes de hiper e hipocelularidad <sup>(3,11)</sup>. La inmunohistoactividad para la proteína S-100 se encuentra en el 50-70% de los TMVNP <sup>(6)</sup>, siendo la distribución generalmente focal y con un número pequeño de células inmunorreactivas en comparación con el neurofibroma y el schwannoma; esto demuestra el cambio de una población de células de Schwann a una población perineural.

Los TMVNP viscerales son raros <sup>(12)</sup> y por lo general se asocian a transformación maligna de neurofibromas. En



**Figura 5.** Inmunohistoquímica: S100 (+ focal), BCL2 (-), CD34 (-), Desmina (-), DOG1 (-).

casi todos los reportes de TMVNP ubicados en el hígado, se describen pruebas de función hepática sin alteraciones. En el caso que presentamos, se halló también un perfil hepático normal con sólo una leve hiperbilirrubinemia directa que se normalizó después de la segmentectomía hepática.

Los TMVNP son una de las neoplasias malignas mesenquimales más difíciles de tratar por su pobre respuesta a la quimioterapia y radioterapia <sup>(4,6,11)</sup>. Por ello el principal tratamiento es el quirúrgico. El hallazgo de márgenes quirúrgicos comprometidos es un factor de mal pronóstico por lo que en este grupo de pacientes debe considerarse la radioterapia adyuvante <sup>(5)</sup>. Se ha informado cierto nivel de éxito con doxorubicina o en combinación con otros fármacos, especialmente en tumores agresivos o metastásicos <sup>(3,6)</sup>.

La tasa de supervivencia de los TMVNP en general va del 30% al 60% a 5 años <sup>(2)</sup> y del 22 al 45% a 10 años <sup>(3)</sup>. Además, tienen una alta tasa de recurrencia local (40-65%) y metástasis temprana (40-68%) <sup>(3)</sup>. De los doce casos reportados hasta el momento de TMVNP hepático, el 50% lograron una supervivencia cercana a los 3 meses después de recibir manejo quirúrgico, el otro 50% tuvo un desenlace fatal alrededor del día 35 posterior al diagnóstico <sup>(6)</sup>.

Se ha descrito que tanto los inducidos por radiación como los asociados con NF-1 tienen un peor pronóstico que los TMVNP esporádicos <sup>(5)</sup> así, los pacientes con NF-1 tienen un alto riesgo de desarrollar un segundo TMVNP <sup>(1)</sup> con una supervivencia a 5 años del 35% cuando los tumores son localizados y del 50% en pacientes con enfermedad esporádica <sup>(13)</sup>.

Otros factores de mal pronóstico son: ubicación fuera de las extremidades, tumor  $\geq$  a 10 cm, tinción S100 negativa y metástasis a distancia <sup>(2,3,10,13)</sup>. Nuestro caso mostró coexistencia con NF-1, lesión mayor de 10 cm y márgenes de resección comprometidos; además, hemoperitoneo, cuya presencia en algunas patologías como hepatocarcinoma se ha asociado a peor pronóstico, en comparación con lesiones sin esta complicación <sup>(14)</sup>.

En conclusión, los tumores malignos de la vaina del nervio periférico son raros y cuando se asocian a neurofibromatosis tipo 1 tienen peor pronóstico. Los TMVNP deben considerarse en el diagnóstico diferencial de tumores de crecimiento rápido, sobre todo en pacientes con neurofibromatosis tipo 1. En un paciente con neurofibromatosis tipo 1, y que presente un tumor hepático y hemoperitoneo, se debe sospechar de un TMVNP. El tratamiento quirúrgico sigue siendo el manejo de elección.

## REFERENCIAS BIBLIOGRÁFICAS

1. Doorn PF, Molenaar WM, Buter J, Hoekstra HJ. Malignant peripheral nerve sheath tumors in patients with and without neurofibromatosis. *Eur J Surg Oncol.* 1995;21(1):78-82. doi: 10.1016/s0748-7983(05)80073-3.
2. Hwang IK, Hahn SM, Kim HS, Kim SK, Kim HS, Shin KH, et al. Outcomes of Treatment for Malignant Peripheral Nerve Sheath Tumors: Different Clinical Features Associated with Neurofibromatosis Type 1. *Cancer Res Treat.* 2017;49(3):717-26. doi: 10.4143/crt.2016.271.
3. Bai M, Govindaraj V, Chauhan AS, Srinivas BH, Sree Rekha J, Narenchandra V. Metastatic malignant peripheral nerve sheath tumor. A diagnostic surprise. *Monaldi Arch Chest Dis.* 2021;91(2). doi: 10.4081/monaldi.2021.1658.
4. Bin Samsuddin MF, Bin Omar MA. Malignant Peripheral Nerve Sheath Tumor: Treat or Not Treat? *Asian J Neurosurg.* 2019;14(1):283-5. doi: 10.4103/ajns.AJNS\_332\_17.
5. Miao R, Wang H, Jacobson A, Lietz AP, Choy E, Raskin KA, et al. Radiation-induced and neurofibromatosis-associated malignant peripheral nerve sheath tumors (MPNST) have worse outcomes than sporadic MPNST. *Radiotherapy and Oncology.* 2019;137:61-70. doi: 10.1016/j.radonc.2019.03.015.
6. Kakizaki S, Horiguchi N, Otsuka T, Takizawa D, Yamazaki Y, Sato K, et al. Malignant Peripheral Nerve Sheath Tumor of the Liver. *Intern Med.* 2016;55(3):245-9. doi: 10.2169/internalmedicine.55.5456.
7. Iddings DM, Wright BE, Bilchik A. A rare cause of primary hepatic neoplasm: malignant peripheral nerve sheath tumor in the age of modern liver surgery. *Am Surg.* 2008;74(1):47-50.
8. Stark AM, Buhl R, Hugo HH, Mehdorn HM. Malignant Peripheral Nerve Sheath Tumours – Report of 8 Cases and Review of the Literature. *Acta Neurochir (Wien).* 2001;143(4):357-63; discussion 363-4. doi: 10.1007/s007010170090.
9. James AW, Shurell E, Singh A, Dry SM, Eilber FC. Malignant Peripheral Nerve Sheath Tumor. *Surg Oncol Clin N Am.* 2016;25(4):789-802. doi: 10.1016/j.soc.2016.05.009.
10. LaFemina J, Qin LX, Moraco NH, Antonescu CR, Fields RC, Crago AM, et al. Oncologic outcomes of sporadic, neurofibromatosis-associated, and radiation-induced malignant peripheral nerve sheath tumors. *Ann Surg Oncol.* 2013;20(1):66-72. doi: 10.1245/s10434-012-2573-2.
11. Van Treeck BJ, Said S, Yasir S. Epithelioid Malignant Peripheral Nerve Sheath Tumor in the Liver: Report of a Rare Unusual Case with Rhabdoid Morphology and Review of the Literature. *Case Rep Pathol.* 2022;2022:8815771. doi: 10.1155/2022/8815771.
12. Kóbori L, Nagy P, Máthé Z, Hartmann E, Doros A, Paku S, et al. Malignant peripheral nerve sheath tumor of the liver: a case report. *Pathol Oncol Res.* 2008;14(3):329-32. doi: 10.1007/s12253-008-9078-0.
13. Zou C, Smith KD, Liu J, Lahat G, Myers S, Wang WL, et al. Clinical, Pathological, and Molecular Variables Predictive of Malignant Peripheral Nerve Sheath Tumor Outcome. *Annals of Surgery.* 2009;249(6):1014-22. doi: 10.1097/SLA.0b013e3181a77e9a.
14. Sandomenico F, Arpaia V, De Rosa F, Catalano O, Buonaiuto RA, Notarangelo M, et al. Spontaneously Ruptured Hepatocellular Carcinoma: Computed Tomography-Based Assessment. *Diagnostics (Basel).* 2023;13(6):1021. doi: 10.3390/diagnostics13061021.