

# Técnica de rescate para la extracción endoscópica de stent biliar con migración proximal: “zipline - fórceps”

## Rescue technique for endoscopic extraction of biliary stent with proximal migration: “zipline – forceps”

Wilmer Gustavo Quiroga-Purizaca<sup>1,2</sup> , Diego Ricardo Páucar-Aguilar<sup>1</sup> , Emma Calderón-Yeren<sup>1</sup> , Daniel Andrei Vargas-Blácido<sup>1</sup> 

<sup>1</sup> Hospital Guillermo Almenara Irigoyen, Lima, Perú.

<sup>2</sup> Universidad Nacional Mayor de San Marcos, Lima, Perú.

**Recibido:** 1/5/2024

**Aprobado:** 24/7/2024

**En línea:** 30/9/2024

### Contribución de los autores

Todos los autores contribuyeron a la planificación, organización y redacción del trabajo. El autor principal además fue el operador principal durante el procedimiento.

### Conflicto de intereses

Ninguno.

### Financiamiento

Materiales y equipos del servicio y hospital de filiación, y recursos propios.

### Citar como

Quiroga-Purizaca WG, Páucar-Aguilar DR, Calderón-Yeren E, Vargas-Blácido DA. Técnica de rescate para la extracción endoscópica de stent biliar con migración proximal: “zipline - fórceps”. Rev Gastroenterol Peru. 2024;44(3):292-5. doi: 10.47892/rgp.2024.443.1726

### RESUMEN

La colocación endoscópica de un stent biliar presenta complicaciones entre las que está incluida la migración proximal en la vía biliar, situación que puede llegar a ser de resolución tan desafiante, que en ocasiones se debe recurrir a cirugía. Se presenta el caso de una paciente de 83 años que fue sometida a colangio pancreatografía retrógrada endoscópica (CPRE) por colangitis aguda y se colocó un stent biliar plástico por estenosis en colédoco distal. Cuatro meses después se evidenció migración proximal de dicho stent, se realizaron técnicas convencionales para la extracción sin lograr cometido. Debido a no disponer con colangioscopio, se diseñó un método novedoso en el que se desliza una pinza fórceps a lo largo de una guía hidrofílica y conducirlo hasta la porción distal del stent para poder atraparlo y extraerlo con éxito. Se concluye que la técnica “zipline” es un método eficaz que se podría utilizar con seguridad en pacientes con migración proximal de un stent biliar en las que la adherencia del mismo a la pared biliar, no permita enlazarlo con los métodos comunes, sobretodo en situaciones donde no se cuente con colangioscopia directa.

**Palabras clave:** Colangiopancreatografía retrógrada endoscópica; Evento adverso; Stents (fuente: DeCS Bireme).

### ABSTRACT

The endoscopic placement of a biliary stent presents adverse events, including proximal migration in the bile duct, a situation that can be so challenging to resolve that surgery must sometimes be resorted to. We present the case of a 83-year-old patient who underwent endoscopic retrograde cholangio pancreatography (ERCP) for acute cholangitis and a plastic biliary stent was placed for stenosis in the distal common bile duct. Four months later, proximal migration of the stent was evident; conventional extraction techniques were performed without success. Due to not having a cholangioscope, a novel method was designed in which a forceps is slid along a hydrophilic guide and guided to the distal portion of the stent in order to successfully trap and extract it. It is concluded that the “zipline” technique is an effective method that could be used safely in patients with proximal migration of a biliary stent in which its adherence to the biliary wall does not allow it to be linked with common methods, especially in situations where direct cholangioscopy is not available.

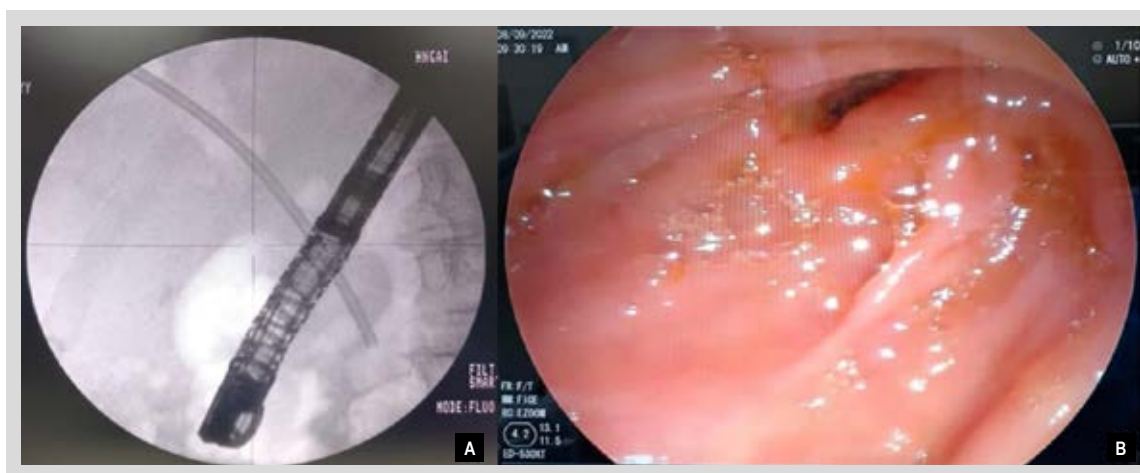**Keywords:** Cholangiopancreatography, endoscopic retrograde; Adverse event; Stents (source: MeSH NLM).

### INTRODUCCIÓN

La colocación endoscópica de un stent biliar está ampliamente aceptada como una opción terapéutica en pacientes con obstrucción biliar secundaria a una condición benigna o maligna <sup>(1)</sup>. No obstante, dicha técnica puede presentar complicaciones que oscilan entre un 8% a 10%, que incluyen migración proximal y distal, colangitis, pancreatitis, hemorragia digestiva, perforación duodenal, obstrucción del stent, entre otras <sup>(2)</sup>. La migración proximal del stent biliar es una complicación que obliga a su retiro o recolocación una vez diagnosticado, por el riesgo de obstrucción biliar, colangitis y formación de litiasis de gran tamaño alrededor del stent <sup>(3)</sup>. Se han descrito múltiples técnicas para extraer de forma exitosa un stent biliar migrado proximalmente, que van desde el uso de fórceps, canastillas y globos extractores como instrumentos endoscópicos

### Correspondencia:

Wilmer Gustavo Quiroga-Purizaca  
Av. Grau 800, La Victoria – Lima.  
E-mail: gustavoquirop@ gmail.com



**Figura 1.** A) Imagen fluoroscópica que muestra la migración proximal de stent biliar. B) Visión endoscópica.

de uso común, hasta el uso de colangioscopía y técnicas derivadas de la misma. En ocasiones infrecuentes, es necesaria una intervención quirúrgica para resolver esta migración proximal del stent biliar <sup>(4)</sup>. A continuación se reporta un caso de migración proximal de stent biliar y un método novedoso para su extracción.

## CASO CLÍNICO

Se presenta el caso de una mujer de 83 años, con antecedente de hipertensión arterial, diabetes mellitus, cirrosis hepática compensada y pancreatitis autoinmune cursó con cuadro de colangitis aguda por coledocolitiasis de 8 mm y estenosis filiforme de colédoco distal de aproximadamente 1 cm de largo. Se realizó CPRE para extracción de cálculo, sin lograr extraerlo, por lo que se colocó stent biliar plástico de 10 Fr x 10 cm. Luego de 4 meses, la paciente fue sometida a nueva CPRE para retiro de stent y cálculo, observándose migración proximal del stent en la fluoroscopia (Figura 1).

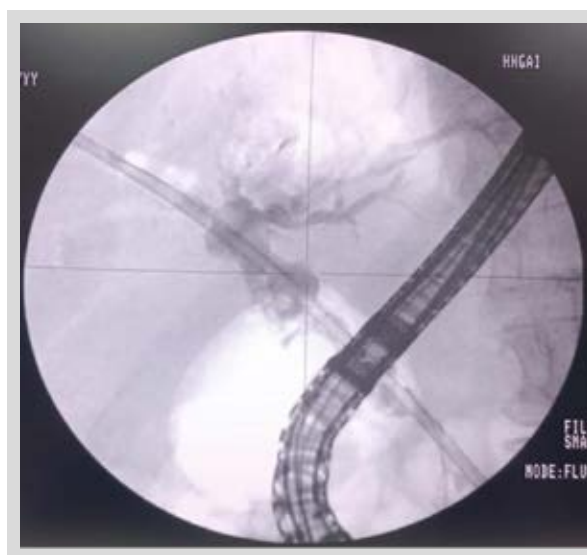
Se intentó extraer con canastilla de Dormia, globo extractor y asa de alambre sin cumplir cometido, por lo que se decidió ampliar ligeramente la esfinterotomía y realizar nuevo intento en unos días.

### Técnica para extracción de stent biliar con migración proximal


Se programó CPRE con el objetivo de extraer el stent mediante pinza fórceps, debido a que no se encontraba disponible la colangioscopía en nuestra institución. El objetivo era ingresar la pinza fórceps a la vía biliar, y para conseguirlo, se utilizaría una guía hidrofílica que serviría para que la pinza se deslice como si se tratara de canopy o zipline.

Se canula selectivamente vía biliar con esfinterótomo y guía hidrofílica de 0,035 pulgadas, se realiza colangiografía

para evaluar posición de stent con respecto a la estenosis descrita previamente, dejando la guía lo más proximal al stent migrado. Se constata que no fue posible atrapar previamente el stent con asa de alambre ni canastilla de Dormia por encontrarse el extremo distal del stent firmemente apoyado a la pared del colédoco, impidiendo su captura (Figura 2). A continuación, con una seda negra 2,0, se realizó nudo en una de las mandíbulas de pinza de extracción de cuerpo extraño, para deslizar a través de la guía hidrofílica (Figura 3). Se ingresa la pinza hacia vía biliar deslizándose a través de guía y mediante guía fluoroscópica se logra atrapar el stent (Figura 4). Mediante una tracción suave se procede a retirar stent. A la colangiografía no se evidencian imágenes de sustracción sugerentes de litiasis, y se observa estenosis distal por lo que se realiza obtención de muestras por cepillado (Figura 5) (Video 1).



**Figura 2.** Imagen fluoroscópica que muestra guía proximal a stent migrado y la zona de estenosis con porción del stent en su interior.



**Figura 3.** Nudo en mandíbula de pinza para deslizar a través de guía hidrofílica.

No hubo complicaciones inmediatas posterior al procedimiento. Paciente tuvo evolución favorable y fue dado de alta al tercer día post procedimiento. La obtención de muestras por cepillado no reveló presencia de células malignas. Finalmente, la paciente fue dada de alta, sin observar colestasis ni cuadros obstructivos biliares en el seguimiento.

### Consideraciones éticas

Se autorizó la publicación del caso mediante consentimiento informado. Además, se mantuvo el anonimato y la confidencialidad del paciente. Los autores declaran no tener conflicto de intereses en la publicación del presente estudio.

## DISCUSIÓN

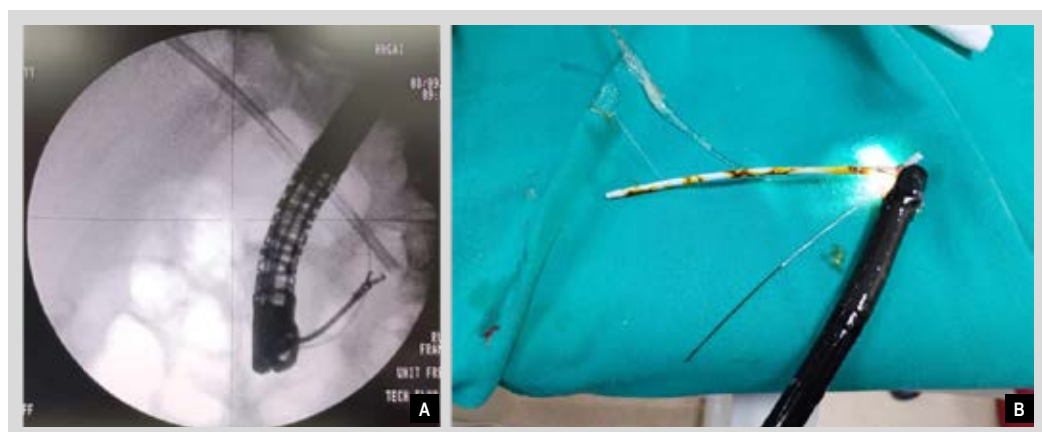
En este caso se analiza una complicación poco frecuente, pero desafiante de la colocación de stents biliares plásticos. A nivel mundial, numerosos casos se han presentado con

un problema similar y se han utilizado múltiples métodos para concretar una solución. En la actualidad el manejo de elección para la migración proximal de stents biliares se realiza con exploración colangioscópica y extracción bajo visión endoscópica directa <sup>(5,6)</sup>. Sin embargo, dada su poca disponibilidad todavía en todos los centros, debe utilizarse métodos de extracción basados en visión fluoroscópica.

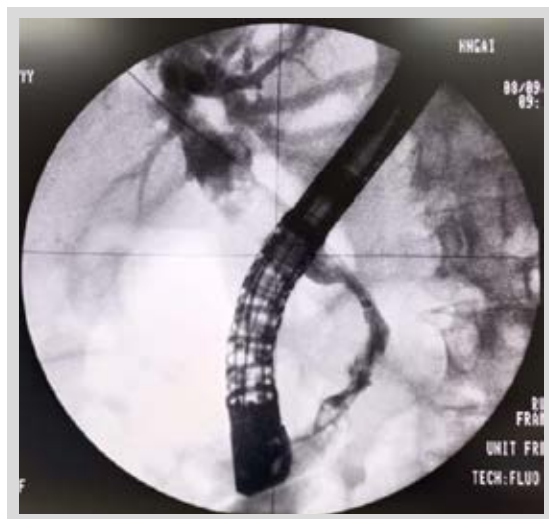
Chatterjee *et al.*, en un caso de un paciente con estenosis de la vía biliar distal condicionada por una masa en cabeza de páncreas y estenosis a nivel de conducto biliar común y hepático, presentó una migración de stent a nivel proximal, previa dilatación de las estenosis con balón de hasta 6 mm, se realizó colangioscopia directa y se sujetó stent con mini pinza para recolocarlo a través de la papila con el extremo proximal en el hilio <sup>(7)</sup> cabe recalcar que en este caso se menciona que no se pudo realizar el avance de pinza por la naturaleza de las estenosis y el riesgo de perforación.

En algunos casos, incluso la exploración colangioscópica es insuficiente para lograr el objetivo por lo que se han planteado técnicas innovadoras para el retiro, como la propuesta por Calcara, en el caso de un paciente con estenosis del hilio hepático (tipo I según la clasificación de Bismuth-Corlette) en el que se colocó 2 stents en los conductos hepáticos derecho e izquierdo, desafortunadamente, posterior a la colocación del segundo stent, se observó la migración interna del primer stent, a pesar de algunos intentos con esfinterótomo y asa, no se pudo extraer dicho stent por el espacio limitado de la luz del colédoco, así que se ideó utilizar un balón dilatador (Diámetro de 6 mm y longitud de 4 cm) intra stent logrando extracción con éxito y sin complicaciones <sup>(8)</sup>.

En otro caso publicado por Sobani, acerca de un paciente con una estenosis a nivel hiliar en el que se procedió a colocar 2 stents plásticos bilaterales, durante el seguimiento se reveló migración proximal del stent del conducto izquierdo, asimismo, no se pudo avanzar guía por dentro ni por fuera del stent, a pesar de múltiples intentos de retiro con métodos convencionales (balón extractor, cesta trapezoidal) y colangioscópicos (pinza, asa y cesta de recuperación)



**Figura 4.** A) Imagen fluoroscópica que muestra captura de stent biliar con pinza. B) Retirada de duodenoscopio con stent atrapado por la pinza y la guía hidrofílica.



**Figura 5.** Imagen fluoroscópica final que muestra aclaramiento de vía biliar y estenosis distal de vía distal.

no se tuvo éxito; todo esto debido probablemente a que extremo distal del stent se encontraba incrustado dentro de la estenosis, de forma final, se procedió usar una guía de 0,018 pulgadas que facilitó a emplear un catéter con balón de angioplastia transluminal percutánea<sup>(9)</sup> por dentro del stent, para fijarlo y así poder extraerlo.

La técnica utilizada en nuestro paciente no se ha reportado anteriormente, y consideramos importante mostrarla como alternativa a las técnicas de extracción fluoroscópica, siempre y cuando el diámetro del colédoco permita el ingreso de la pinza fórceps, o el extremo distal del stent no esté lo suficientemente sumergido. Para esta técnica se tomó como guía un reporte de caso en el que se usa el método "zipline" para toma de biopsias<sup>(10)</sup> guiadas por fluoroscopia, compartiendo la limitante de no contar con colangioscopia.

En conclusión, la técnica "zipline" es un método eficaz que se podría utilizar con seguridad en pacientes con estenosis de la vía biliar y migración proximal de un stent biliar en situaciones donde no se cuente con colangioscopia directa y en los que no se haya podido extraer el stent por técnicas convencionales.

**Video 1.** Disponible en la versión electrónica de la revista.

## REFERENCIAS BIBLIOGRÁFICAS

1. Kawaguchi Y, Ogawa M, Kawashima Y, Mizukami H, Maruno A, Ito H, *et al.* Risk factors for proximal migration of biliary tube stents. *World J Gastroenterol.* 2014;20(5):1318-24. doi: 10.3748/wjg.v20.i5.1318.
2. Arhan M, Odemiş B, Parlak E, Ertugrul I, Başar O. Migration of biliary plastic stents: experience of a tertiary center. *Surg Endosc.* 2009;23(4):769-775. doi: 10.1007/s00464-008-0067-x.
3. Dumonceau JM, Tringali A, Blero D, Devière J, Laugier R, Hersbach D, *et al.* Biliary stenting: indications, choice of stents and results: European Society of Gastrointestinal Endoscopy (ESGE) clinical guideline. *Endoscopy.* 2012;44(3):277-98. doi: 10.1055/s-0031-1291633.
4. Katsinelos P, Kountouras J, Paroutoglou G, Chatzimavroudis G, Paikos D, Zavos C, *et al.* Migration of plastic biliary stents and endoscopic retrieval: an experience of three referral centers. *Surg Laparosc Endosc Percutan Tech.* 2009;19(3):217-21. doi: 10.1097/SLE.0b013e3181a031f5.
5. Weaver MJ, Kushnir VM. Endoscopic retrieval of a proximally migrated biliary stent using extracorporeal shockwave lithotripsy, electrohydraulic lithotripsy, and cholangioscopy with minisnare. *VideoGIE.* 2021;6(5):231-233. doi: 10.1016/j.vgie.2021.01.005.
6. Al Lehibi A, Al Mtawa A, Almasoudi T, Al Ghamdi A, Al Otai-bi N, Al Balkhi A. Removal of proximally migrated biliary stents by using single-operator cholangioscopy. *VideoGIE.* 2020;5(5):213-6. doi: 10.1016/j.vgie.2020.01.001.
7. Chatterjee A, Garg R, Simons-Linares R, Chahal P. Cognitive ERCP: decision making during successful retrieval of proximally migrated biliary stent. *VideoGIE.* 2022;8(2):73-74. doi: 10.1016/j.vgie.2022.09.007.
8. Calcara C, Broglia L, Comi G, Balzarini M. Plastic biliary Stent migration during multiple stents placement and successful endoscopic removal using intra-Stent balloon inflation technique: A case report and literature review. *Am J Case Rep.* 2016;17:65-9. doi: 10.12659/ajcr.896076.
9. Sobani ZA, Bham NS, Rustagi T. Proximal migration of a biliary stent: what to do after failure of conventional and cholangioscopic retrieval techniques. *VideoGIE.* 2021;6(4):170-1. doi: 10.1016/j.vgie.2020.12.007.
10. Hamada T, Takahara N, Nakai Y, Kanai S, Saito T, Koike K. The "zipline" technique for endoscopic transpapillary biliary biopsy. *Endoscopy.* 2020;52(03):236-7. doi: 10.1055/a-1015-6609.