

Batería cilíndrica en vía digestiva en el Instituto Nacional de Salud del Niño, Lima, Perú.

Cylindrical Battery in the Stomach in the Instituto Nacional de Salud del Niño, Lima, Peru.

César Alarcón Olivera^{1a}, Alexis Ormeño Julca^{2b}

¹ Servicio de Gastroenterología Hepatología y Nutrición Pediátrica, Instituto Nacional de Salud del Niño, Lima, Perú.

² Subespecialidad de Gastroenterología Pediátrica, Instituto Nacional de Salud del Niño, Lima, Perú.

^a Médico Asistente; ^b Médico Residente

Recibido: 09/01/2013; Aceptado: 02/05/2013

RESUMEN

La ingesta de cuerpos extraños (CE) es un problema comúnmente atendido por pediatras y médicos de emergencia. La ingesta casi siempre es accidental y los objetos más comunes son monedas, piezas de juguetes, joyas o baterías. Las baterías de tipo botón son las más frecuentes, en cuyo caso son importantes el diagnóstico y extracción precoces. La ingesta de baterías cilíndricas es muy infrecuente, son típicamente alcalinas de manganeso o de níquel-cadmio (recargables) y cuando se ingieren son capaces de provocar daño tóxico y corrosivo. Tal daño podría ocurrir como resultado del efecto ácido sostenido del contenido gástrico durante un período de días o semanas. Se presenta el caso de un paciente que ingirió accidentalmente una batería cilíndrica, la cual se retiró vía endoscópica del estómago sin complicaciones.

Palabras clave: Baterías; Pilas alcalinas; Endoscopia; Niño (fuente: DeCS BIREME).

ABSTRACT

The ingestion of foreign bodies (EC) is a problem commonly seen by pediatricians and emergency physicians. The intake is almost always accidental and most common objects are coins, pieces of toys, jewelry or batteries. The button batteries are the most common, in which case is important early diagnosis and removal. The cylindrical battery ingestion is very rare, are typically alkaline manganese or nickel-cadmium (rechargeable) and when ingested they can cause toxic and corrosive damage. Such damage may occur as a result of the effect of acid gastric contents sustained over a period of days or weeks. We report the case of a patient who accidentally ingested a cylindrical battery, which was removed from the stomach endoscopically without complications.

Key words: Batteries; Alkaline batteries; Endoscopy; Child (source: MeSH NLM).

INTRODUCCIÓN

La ingesta de cuerpos extraños (CE) es un problema comúnmente atendido por pediatras y médicos de emergencia. En el 2000, la *American Association of Poison Control Centers* documentó más de 107 000 casos de ingestión de CE por niños y adolescentes⁽¹⁾. La población pediátrica constituye el 80% de los pacientes que buscan atención médica después de ingerir un CE con un pico de mayor incidencia entre los 6 meses y tres años de edad⁽²⁾.

La ingesta accidental es la norma en pediatría, lo cual ocurre en el 98% de casos^(3,4). Los niños a menudo ingieren lo que está a su alcance, siendo común la ingesta de monedas, piezas de juguetes, joyas o baterías⁽⁵⁻⁷⁾. En el caso de las baterías, lo más frecuente es la ingesta del tipo botón, en cuyo caso es importante el diagnóstico y extracción precoces⁽⁸⁾. En contraste, la ingestión de las pilas alcalinas cilíndricas es muy infrecuente, en población adulta generalmente es intencional y se produce principalmente en pacientes psiquiátricos⁽⁹⁾.

Aunque la mayoría de los casos de ingesta de CE son de menor consecuencia, algunos pueden plantear un

problema difícil y puede presentar complicaciones serias que amenazan la vida. Es esencial decidir si el paciente requiere alguna intervención, ya que en el 80 a 90% de casos los CE ingeridos se eliminarán espontáneamente y los pacientes se pueden observar de forma segura. Sin embargo, entre el 10 al 20% de los casos pediátricos pueden requerir extracción endoscópica, mientras que sólo el 1% posiblemente extracción quirúrgica^(10,11).

Se presenta el caso de un paciente que ingirió una batería cilíndrica por lo inusual de la situación.

CASO CLÍNICO

Paciente varón de dos años, sin antecedentes de importancia, natural y procedente de Lima con historia de haber ingerido dos horas antes del ingreso, en forma accidental, una batería cilíndrica. Fue evaluado inicialmente en un Policlínico donde le solicitan una radiografía abdominal y es referido al Servicio de Emergencia del Instituto Nacional de Salud del Niño (INSN). Al ingreso se encontró un paciente hemodinámicamente estable y al examen físico no hubo hallazgos significativos.

La radiografía tóraco abdominal mostró el cuerpo extraño radio opaco en la cavidad gástrica (Figura 1).

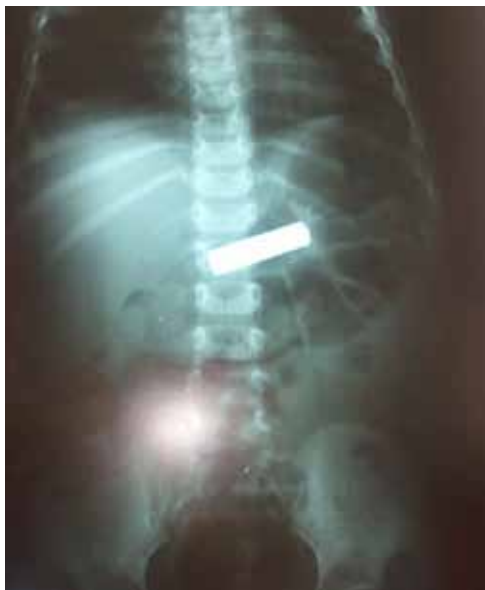

Figura 1. Radiografía de abdomen que muestra un cuerpo extraño radio opaco cilíndrico en la cavidad gástrica.

El paciente fue programado para una extracción endoscópica bajo anestesia general, el cual se realizó a las 6 horas de ingesta. Durante el procedimiento se encontró el cuerpo extraño en el fondo gástrico (Figura 2), sin evidencia de lesiones en la mucosa gástrica. Posteriormente se procedió a su extracción usando una canastilla de Dormia sin complicaciones (Figura 3).

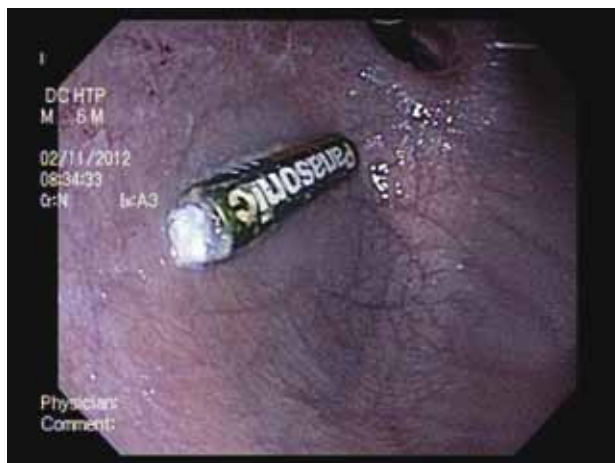

Figura 2. Durante la endoscopia, a la maniobra de retroflexión, se observa una batería cilíndrica AA en el fondo gástrico. En el extremo se observa una secreción blanquecina probablemente por fuga de la sustancia alcalina. No se observan lesiones en mucosa.

DISCUSIÓN

La ingesta de cuerpos extraños no es infrecuente en la práctica médica habitual y constituye la segunda

indicación de endoscopia alta urgente en niños después de la hemorragia digestiva ⁽¹²⁾ y su presencia en las vías digestivas es una emergencia real que requiere la rápida resolución ya que se acompaña de alta morbimortalidad.

Las baterías se han convertido en un artículo de la casa cada vez más común a los que los niños tienen fácil acceso. En una serie pediátrica las pilas de los audífonos fueron el tipo más comúnmente ingerido, siendo casi un tercio de estas baterías, procedente de dispositivos propios del niño ⁽⁸⁾. Datos recientes indican una prevalencia cada vez mayor de ingesta de baterías de botón, con un aumento de casi 7 veces en la incidencia de la ingestión asociados con resultados graves o fatales y con la mayoría de los resultados adversos que ocurren en niños menores de cuatro años de edad ⁽¹³⁾. El alarmante aumento de la morbilidad se atribuye a la creciente prevalencia de uso de pilas de litio de mayor tamaño (<22 mm).

La ingesta de baterías cilíndricas, sin embargo, ha sido reportada en muy pocos casos, siendo los datos disponibles en la literatura los de una serie pediátrica de 2382 pacientes, donde se reportó 62 casos de ingesta de baterías cilíndricas (33 de tipo AA, 26 AAA uno tipo C y dos de tipo N). En los restantes 2320 casos se reportó ingesta de baterías de botón ⁽⁸⁾.

Las baterías cilíndricas son típicamente alcalinas de manganeso o de níquel-cadmio (recargables) y cuando se ingieren son capaces de provocar daño tóxico y corrosivo. Tal daño podría ocurrir como resultado del efecto ácido sostenido del contenido gástrico durante un período de días o semanas ⁽¹⁴⁾. Tal no fue el caso de nuestro paciente en el cual la extracción se realizó a las 6 horas, evidenciándose ausencia de lesión en la mucosa esofágica y gástrica a la endoscopia. El contenido alcalino de la batería puede causar lesiones cáusticas graves y teóricamente el níquel y cadmio pueden tener importantes efectos sistémicos. Las quemaduras eléctricas de las baterías *in vivo* son aparentemente mucho menos probables con las pilas cilíndricas que con las de variedad botón ⁽¹⁴⁾.

En su estudio Litovitz & Schmitz (1992) ⁽⁸⁾ no observó ningún efecto significativo sobre el resultado ejercido por el estado de descarga de la batería (es decir, ya sea nueva o gastada) y esto puede ser atribuible al efecto del jugo gástrico.

El manejo de las baterías de botón en la cavidad gástrica no es tan claro en la literatura. Algunos autores afirman que las baterías progresan sin dificultad desde el estómago al resto de tracto gastrointestinal, con 80% de los casos que pasan dentro de las primeras 48 horas ⁽¹¹⁾. Esto sugiere la posibilidad del manejo expectante de los pacientes y que la batería sólo necesita ser removida si existe sintomatología o si la batería no pasa el píloro en 48 horas, lo que puede ocurrir si la batería es mayor que 15 mm ^(11,15,16). Otros médicos, sin embargo, recomiendan

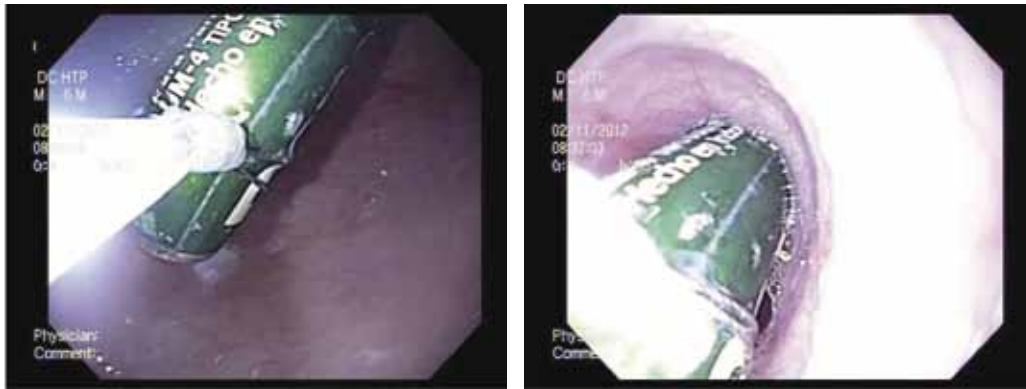


Figura 3. (a) Se procede a la extracción utilizando una canastilla de Dormia, (b) lográndose su pasaje a través del esófago sin ninguna complicación inmediata.

que las baterías ingeridas deban ser removidas de inmediato ^(5,17).

La ingesta de objetos afilados o grandes (por ejemplo, en nuestro caso baterías cilíndricas) tiene más probabilidades de lesionar el tracto gastrointestinal. Se estima que objetos mayores de 2,5 cm de ancho o más de 6 cm de largo en adultos y los objetos mayores de 2 cm de ancho y más de 4 cm de largo en los niños, son más propensos a ser retenidos en el estómago. Aunque sería muy importante que las guías actuales diferencien el tema por grupos etarios restringidos, ya que definitivamente no es lo mismo encontrar a un niño de 6 años de edad con ingesta de dicho elemento en el cual se podría esperar los 4 días que sugieren las guías, a un caso como el nuestro de dos años ya que la posibilidad de que esta pase el píloro y luego la válvula ileocecal se hacía remota ⁽¹⁸⁾. Recordemos además, que en niños pequeños, el contacto de estos elementos cilíndricos con contenidos químicos puede contribuir aún más al daño del tejido. El fracaso de pasaje o aparición de síntomas y signos tales como dolor abdominal, obstrucción, sangrado o perforación indican una intervención invasiva, ya sea endoscópica o incluso quirúrgica ⁽⁹⁾.

Una vez sugerido el diagnóstico de la ingestión de baterías se debería confirmar con una radiografía de las regiones cervical, torácica y abdominal, ya que son radio-opacas. Si esto no se realiza puede retrasarse el diagnóstico y el tratamiento con la consiguiente lesión del tracto digestivo incluyendo la perforación, conforme se prolonga el tiempo de permanencia del objeto y su contacto con la mucosa digestiva.

La prevención es un punto muy importante, definitivamente en el caso de cualquier cuerpo extraño, la prevención primaria de la ingestión es preferible al tratamiento. Asimismo se debe educar tanto a los niños, como a los adultos responsables de ellos, sobre los peligros de la ingesta de baterías planas o cilíndricas.

Algunas medidas que se recomiendan son las siguientes ⁽¹⁹⁾: verificar y mantener tapados, los

compartimientos de las baterías de los productos, guardar las pilas fuera del alcance de los niños y no permitir que los niños jueguen con las baterías.

Además, los cambios en el diseño de las pilas de botón y/o de los productos que las utilizan podrían prevenir la morbilidad por la ingesta. Estos incluyen ^(8,19-21):

Desarrollo de la unidad de almacenaje de las baterías a prueba de niños, o que tengan la necesidad de utilizar una herramienta para abrirla, colocar advertencias claras en los empaques con respecto a la posibilidad de lesiones graves o incluso la muerte, si una pila de botón es ingerida, cambiar el diseño de los audífonos y otros productos que contienen baterías que son utilizados por los niños para que estén menos accesibles y eliminar las pilas de botón mayor que 15 mm de diámetro (ya que éstos son más propensos a retenerse en el esófago luego de la ingesta).

Nuestro pequeño paciente evolucionó en forma favorable y figura un control un mes después por consultorios externos donde no se refería ningún síntoma posterior.

En conclusión, se presenta el caso infrecuente de ingesta accidental de una batería cilíndrica, la cual se alojó en el estómago, sin producir sintomatología en el paciente y que requirió extracción endoscópica ya que por sus dimensiones hubiera sido imposible que progrese a través del píloro y sea posteriormente eliminado de la vía digestiva.

BIBLIOGRAFÍA

1. Litovitz TL, Klein-Schwartz W, White S, Cobaugh DJ, Youniss J, Omslaer JC, et al. [2000 Annual report of the American Association of Poison Control Centers Toxic Exposure Surveillance System](#). Am J Emerg Med. 2001;19(5):337-95 5.
2. Webb WA. [Management of foreign bodies of the upper gastrointestinal tract](#). Gastroenterology. 1988;94(1):204-16.
3. Webb WA. [Management of foreign bodies of the upper gastrointestinal tract: update](#). Gastrointest Endosc. 1995;41(1):39-51.
4. Ginsberg GG. [Management of ingested foreign objects and food bolus impactions](#). Gastrointest Endosc. 1995;41(1):33-8.

5. Arana A, Hauser B, Hachimi-Idrissi S, Vandenplas Y. [Management of ingested foreign bodies in childhood and review of the literature](#). Eur J Pediatr. 2001;160(8):468-72.
6. Guzmán F, Morales JA, Chacín Z. [Evaluación, diagnóstico y manejo de los cuerpos extraños en esófago en pacientes pediátricos. Experiencia en el Hospital Universitario de Maracaibo. Marzo 1996-marzo 2000](#). Arch Venez Pueri Pediatr. 2001;64(3):148-52.
7. Reilly JS, Cook SP, Stool D, Rider G. [Prevention and management of aerodigestive foreign body injuries in childhood](#). Pediatr Clin North Am. 1996;43(6):1403-11.
8. Litovitz T, Schmitz BF. [Ingestion of cylindrical and button batteries: an analysis of 2382 cases](#). Pediatrics. 1992;89(4 Pt 2):747-57.
9. Lim JK, Kaltenbach TR, Sirinian E, Marcus SN. [Endoscopic removal of two leaking alkaline batteries](#). Gastrointest Endosc. 2006;63(3):497.
10. Eisen GM, Baron TH, Dominitz JA, Faigel DO, Goldstein JL, Johanson JF, et al. [Guideline for the management of ingested foreign bodies](#). Gastrointest Endosc. 2002;55(7):802-6.
11. Kay M, Wyllie R. [Pediatric foreign bodies and their management](#). Curr Gastroenterol Rep. 2005;7(3):212-8.
12. Daza W, Sanchez E, Urueña M. [Urgencias pediátricas: cuerpos extraños en el tracto digestivo alto](#). Temas Pediátr. 2008;25(1):5-12.
13. Litovitz T, Whitaker N, Clark L, White NC, Marsolek M. [Emerging battery-ingestion hazard: clinical implications](#). Pediatrics. 2010;125(6):1168-77.
14. Hindley N, Gordon H, Newrith C, Mohan D. [The management of cylindrical battery ingestion in psychiatric settings](#). Psychiatric Bulletin. 1999;23:224-6.
15. Louie MC, Bradin S. [Foreign body ingestion and aspiration](#). Pediatr Rev. 2009;30(8):295-301.
16. Wahbeh G, Wyllie R, Kay M. [Foreign body ingestion in infants and children: location, location, location](#). Clin Pediatr (Phila). 2002;41(9):633-40.
17. Hachimi-Idrissi S, Corne L, Vandenplas Y. [Management of ingested foreign bodies in childhood: our experience and review of the literature](#). Eur J Emerg Med. 1998;5(3):319-23.
18. Williams C, McHenry CR. [Unrecognized foreign body ingestion: an unusual cause for abdominal pain in a healthy adult](#). Am Surg. 2004;70(11):982-4.
19. Litovitz T, Whitaker N, Clark L. [Preventing battery ingestions: an analysis of 8648 cases](#). Pediatrics. 2010;125(6):1178-83.
20. Litovitz TL. [Button battery ingestions. A review of 56 cases](#). JAMA. 1983;249(18):2495-500.
21. Maves MD, Carithers JS, Birck HG. [Esophageal burns secondary to disc battery ingestion](#). Ann Otol Rhinol Laryngol. 1984;93(4 Pt 1):364-9.

Correspondencia:

César Alarcón Olivera.

E-mail: anibal_alarcon1008@yahoo.es