REPORTE DE CASO

Hemorragia digestiva alta secundaria a várices downhill en un paciente con enfermedad renal crónica: reporte de un caso

Upper gastrointestinal bleeding secondary to downhill varices in a patient with chronic kidney disease: a case report

Gonzalo David Layza-Reyes[1,a], **Elizabeth Omayra Lara-Romo**[1,a], **Andrea Angibette Laureano-Colca**[2,b], **Eloy Maier Valencia Reyes**[3,c], **Alvaro Bellido-Caparó**[3,4,d,e]

[1] Facultad de Medicina, Universidad Peruana Cayetano Heredia, Lima, Perú.
[2] Servicio de Radiología, Hospital Cayetano Heredia, Lima, Perú.
[3] Servicio de Gastroenterología, Hospital Cayetano Heredia, Lima, Perú.
[4] Facultad de Medicina Alberto Hurtado, Universidad Peruana Cayetano Heredia, Lima, Perú.
[a] Estudiante de medicina, [b] Médico radiólogo, [c] Médico residente de gastroenterología, [d] Médico gastroenterólogo, [e] Docente

Recibido: 16/04/2026
Arbitrado por pares
Aprobado: 14/09/2026
En línea: 24/09/2026

Contribución de los autores
GDLR: Conceptualización, metodología, redacción - borrador original, visualización. EOLR: Conceptualización, metodología, redacción - borrador original, visualización. AALC: Conceptualización, recursos, redacción - revisión y edición, visualización.
EMVR: Conceptualización, recursos y visualización. ABC: Redacción - revisión y edición, administración del proyecto, metodología, supervisión y visualización.

Conflicto de intereses
Los autores declaran no tener ningún conflicto de interés.

Financiamiento
Los autores declaran no haber recibido financiación económica de ningún tipo.

Citar como
Layza-Reyes GD, Lara-Romo EO, Laureano-Colca AA, Valencia Reyes EM, Bellido-Caparó A. Hemorragia digestiva alta secundaria a várices downhill en un paciente con enfermedad renal crónica: reporte de un caso. Rev Gastroenterol Peru. 2026;46(3):345-50. doi: 10.47892/rgp.2026.463.2249.

RESUMEN
Las várices downhill son un subtipo infrecuente de varices esofágicas, generalmente asociadas a obstrucción del retorno venoso superior. A diferencia de las várices por hipertensión portal, no existen guías clínicas específicas que lo describan, por lo que la información disponible se basa principalmente en reportes de casos aislados y series limitadas. Presentamos el caso de una mujer de 31 años con ERC, en hemodiálisis desde hace 17 años y con antecedente de múltiples accesos venosos centrales. La paciente ingresó por emergencia con un cuadro de hematemesis y melena, el estudio endoscópico identificó las varices downhill. Tras su manejo con endoligadura y polidocanol, estudios posteriores evidenciaron una obstrucción venosa central causante de esta patología. Este caso resalta la importancia de considerar esta entidad en pacientes con factores de riesgo similares, así como la necesidad de generar mayor evidencia que contribuya al desarrollo de recomendaciones específicas para su diagnóstico y manejo adecuado.
Palabras clave: *Hemorragia Gastrointestinal; Várices Esofágicas; Trombosis de la Vena (fuente: DeCS Bireme).*

ABSTRACT
Downhill varices are an uncommon subtype of esophageal varices, generally associated with obstruction of upper venous return. Unlike varices caused by portal hypertension, there are no specific clinical guidelines describing them, so the available information is based mainly on isolated case reports and limited series. We present the case of a 31-year-old woman with chronic kidney disease (CKD), on hemodialysis for 17 years, and with a history of multiple central venous access devices. The patient was admitted to the emergency department with hematemesis and melena. Endoscopic examination identified downhill varices. After treatment with endoscopic ligation and polidocanol, subsequent studies revealed a central venous obstruction causing this condition. This case highlights the importance of considering this entity in patients with similar risk factors, as well as the need to generate more evidence to contribute to the development of specific recommendations for its diagnosis and appropriate management.
Keywords: *Gastrointestinal Hemorrhage; Esophageal Varices; Venous Thrombosis(source: MeSH NLM).*

Correspondencia:
Gonzalo David Layza Reyes
E-mail: gonzalo.layza08@gmail.com

Esta es un artículo bajo la licencia de Creative Commons Atribución 4.0 Internacional

INTRODUCCIÓN

Las várices downhill constituyen una forma infrecuente de várices esofágicas cuya fisiopatología difiere de aquellas secundarias a hipertensión portal. En estos casos, la dilatación venosa se produce como consecuencia de una obstrucción del flujo a nivel de la vena cava superior (VCS), lo que genera una derivación sanguínea hacia las venas del tercio superior y medio del esófago. Aunque se trata de una entidad poco frecuente, y más aún su presentación con sangrado, esta suele observarse en pacientes en hemodiálisis, particularmente en aquellos con uso prolongado de catéteres venosos centrales (CVCs) [1]. A continuación, se presenta el caso de una paciente con enfermedad renal crónica (ERC) en hemodiálisis, cuya evolución se complicó con hemorragia secundaria a várices esofágicas downhill.

REPORTE DE CASO

Se presenta el caso de una paciente de 31 años con antecedente de ERC secundaria a hipoplasia renal congénita en hemodiálisis desde hace 17 años. Durante este periodo, la paciente requirió múltiples accesos venosos centrales para hemodiálisis. Inicialmente se colocó un CVC en vena subclavia izquierda durante 3 años, cuya evolución se complicó con la formación de un granuloma en el sitio de inserción. Posteriormente, portó un catéter tunelizado en vena subclavia derecha durante aproximadamente 7 años, el cual fue retirado por desplazamiento. Más adelante, requirió catéteres femorales izquierdo y derecho, con tiempos de permanencia de 3 años y 2 años, respectivamente. En conjunto, estos accesos venosos centrales fueron utilizados de manera sucesiva y presentaron complicaciones locales, infecciosas y mecánicas relacionadas con el acceso vascular, de los cuales, destacó el catéter en vena subclavia derecha por su permanencia prolongada, antecedente de especial relevancia por su asociación con estenosis u obstrucción venosa central secundaria a cateterización prolongada. Posteriormente, se logró la creación de una fístula arteriovenosa, la cual constituyó el acceso funcional al momento de su ingreso hospitalario.

La paciente acude a la emergencia de un hospital del tercer nivel por debilidad general, hiporexia, mareos y melena de 10 días de evolución. Posteriormente, presenta 2 episodios de hematemesis de 15 cc y 300 cc, respectivamente que se autolimitan, asociado a epigastralgia de 4/10 que aumenta de intensidad progresivamente. El día del ingreso, presenta un nuevo episodio de hematemesis de 400 cc. Al examen físico, registró PA 176/110 mmHg y FC 88. En observación, presentó otro episodio de hematemesis de 1000 cc con descenso de la PA a 139/77 mmHg y FC 103.

Al examen físico, el abdomen tenía ruidos hidroaéreos presentes, era blando y depresible, doloroso a la palpación superficial y profunda difusa, sin masas ni visceromegalias. Además, se observó circulación colateral en tórax, abdomen y región lumbar izquierda (Figura 1). En exámenes auxiliares se evidenció anemia severa normocítica normocrómica (Hb 6,8), por lo que requirió transfusión de dos paquetes globulares.

La paciente fue sometida a una endoscopía digestiva alta, donde se observaron tres cordones varicosos tortuosos desde el esfínter esofágico superior hasta los 32 cm de la arcada dentaria, predominando en esófago superior, disminuían de tamaño hacia esófago medio y eran casi inexistentes a nivel distal, los cuales presentaban signos rojos y colapsaban parcialmente con la insuflación. Uno de ellos presentaba un "white nipple" de 3 mm, localizado a 26 cm de la arcada dentaria constituyendo un estigma de sangrado reciente y un hallazgo sugestivo del origen variceal del sangrado. No se identificaron otras lesiones endoscópicas que explicaran el cuadro hemorrágico (Figura 2 A-B). Se procedió a realizar ligadura

Figure 1. Circulación colateral presente en región torácica lumbar izquierda.

 https://doi.org/10.47892/rgp.2026.463.2249

Figure 2. Estudio de endoscopia alta. **(A)** Esófago proximal con signo de "white nipple". **(B)** Várices más pequeñas en esófago distal. **(C)** Ligadura de várices.

endoscópica de várices con bandas elásticas en tres puntos distintos, incluyendo el sitio correspondiente al "white nipple". Dos semanas después, la paciente presentó un nuevo episodio de hematemesis de aproximadamente 500 mL, por lo que se realizó una segunda endoscopía digestiva alta. En esta se evidenciaron nuevamente las várices previamente descritas y una úlcera redondeada de aproximadamente 8 mm, con bordes planos y base de fibrina laxa, localizada en uno de los sitios de ligadura previa. Ante la persistencia del sangrado y considerando los hallazgos endoscópicos iniciales, se consideró probable que el resangrado proviniera nuevamente del mismo cordón varicoso identificado previamente mediante el white nipple sign. Se realizó escleroterapia mediante inyección de polidocanol al 1% en tres puntos alrededor de la várice, con un volumen total de 10 mL, seguida de ligadura endoscópica adicional en dos segmentos más proximales, logrando finalmente el control del sangrado activo. Posteriormente, la paciente no presentó nuevos episodios de hematemesis ni melena durante el seguimiento (Figura 2C).

Se solicitó una angiotomografía de tórax, donde se mostraba oclusión de la VCS en toda su extensión así como oclusión de la vena braquiocefálica derecha con derivación de su flujo a través de colaterales venosas cervicales tortuosas hacia vena hemiácigos izquierda, oclusión de la unión yugulo subclavia izquierda con vena colateral accesoria tortuosa la cual drena su flujo a través de múltiples colaterales cervicales derechas y oclusión de la vena braquiocefálica izquierda que deriva su flujo hacia hemiácigos del mismo lado (Figura 3).

Además, se muestra vena ácigos, hemiácigos y accesoria permeables de trayecto tortuoso y de calibre marcadamente incrementado (Figura 4). Además, se

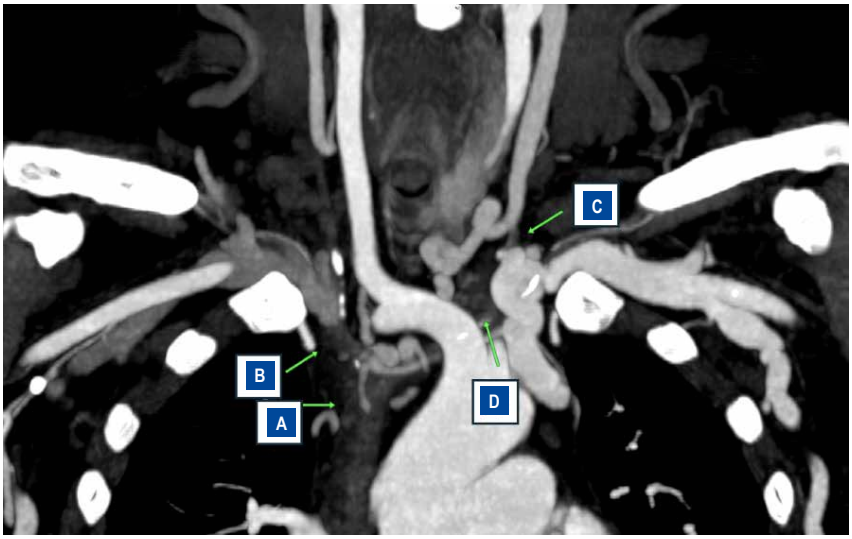

Figure 3. (A) Angiotomografía de tórax en fase arterial en corte coronal con reconstrucción MIP de 10mm, donde se evidencia oclusión de VCS. **(B)** Oclusión de vena braquiocefálica derecha. **(C)** Oclusión de la unión yugulosubclavia izquierda. **(D)** Oclusión de la vena braquiocefálica izquierda.

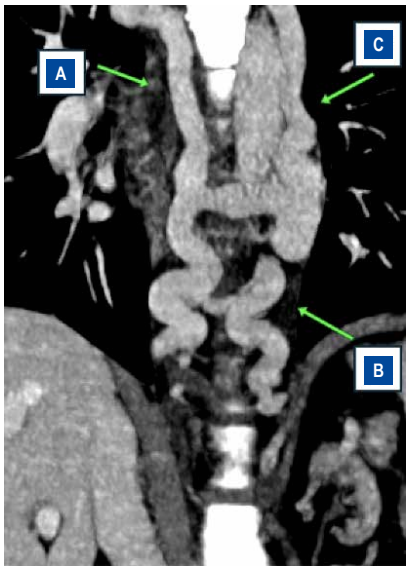

Figure 4. Angiotomografía de tórax en fase venosa en corte coronal con reconstrucción MIP de 4mm, donde se evidencia vena ácigos **(A)**, hemiácigos **(B)** y vena accesoria **(C)** de trayecto tortuoso y de calibre incrementado.

evidencia múltiples vasos venosos tortuosos que discurren a la derecha del tercio superior del esófago cuyo drenaje asciende hacia vena ácigos y hacia vena yugular interna derecha.

En la venografía periférica, la vena axilar derecha muestra colaterales en el plano del TCSC de la pared torácica anterior que derivan su flujo hacia vena epigástrica superficial, así como pudendas y circunflejas hacia vena femoral superficial. Las colaterales en pared torácica posterior derivan su flujo hacia plexo lumbar (Figura 5).

Estos hallazgos evidenciaron una extensa red de circulación colateral secundaria a la obstrucción crónica del sistema venoso central, con derivación del flujo a través del sistema ácigos-hemiácigos y del plexo venoso esofágico superior, mecanismo fisiopatológico que explica el desarrollo de las várices esofágicas tipo downhill observadas en la endoscopía. Adicionalmente, se añade un estudio de ecografía doppler del sistema portal donde no se evidencian signos de trombosis del eje esplenoportal ni en suprahepáticas.

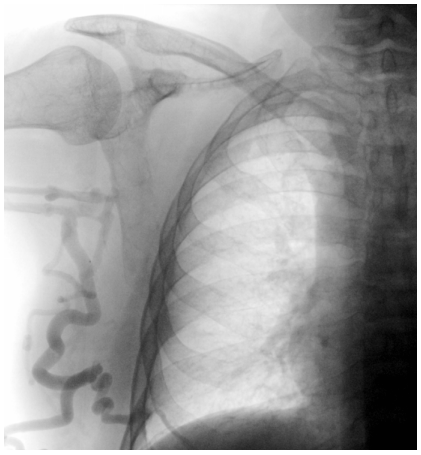

Figure 5. Venografía periférica de miembro superior derecho que muestra ausencia de opacificación de la vena axilar y subclavia con derivación de flujo hacia colaterales en la pared torácica.

Finalmente, considerando la obstrucción extensa del sistema venoso central evidenciada en la angiotomografía, la paciente fue evaluada por los servicios de Radiología Intervencionista y Cirugía Cardiovascular. Se planteó como tratamiento definitivo la recanalización endovascular de la vena cava superior y del eje venoso central comprometido, con angioplastia y eventual colocación de stent según los hallazgos venográficos. El objetivo de este procedimiento era restablecer el drenaje venoso central, disminuir la hipertensión venosa responsable del desarrollo de las várices y reducir el riesgo de recurrencia hemorrágica. Sin embargo, la paciente no aceptó el tratamiento propuesto debido a la ausencia de síntomas al momento de la evaluación y solicitó el alta voluntaria.

DISCUSIÓN

El término várices downhill fue utilizado por primera vez en 1964 por Felson y Lessure [2] en un reporte de caso y revisión de otros casos. Estas várices se originan por obstrucciones del retorno venoso en la circulación venosa superior, particularmente a nivel de la VCS y/o del sistema ácigos [3]. Esta obstrucción desvía el flujo sanguíneo desde la VCS hacia el sistema ácigos-hemiácigos, transmitiendo el incremento de presión al plexo venoso esofágico superior y favoreciendo la dilatación de las venas submucosas del esófago cervical y torácico [1,4]. Como mecanismo compensatorio, se desarrolla circulación colateral a través del plexo venoso submucoso esofágico, originando várices en el tercio proximal del esófago [3], a diferencia de las várices por hipertensión portal que predominan en el tercio distal [5].

En prevalencia, las várices esofágicas downhill representan entre 0,4% y 11% de todas las várices esofágicas y se asocian principalmente a obstrucción de la VCS por diversas etiologías [6]. Entre ellas, destaca el uso de CVCs para hemodiálisis en pacientes con ERC, responsable de hasta 43,9% de los casos según Ali *et al.*, como en el caso presentado [1]. Específicamente, el CVC se ha asociado con una incidencia de complicaciones de hasta el 30%, entre las que destacan la estenosis y la obstrucción venosa central, las cuales constituyen causas importantes en el desarrollo de várices esofágicas downhill [3]. En orden de frecuencia, le siguen el bocio retroesternal y las neoplasias mediastínicas (carcinoma bronquial, pulmonar o linfomas), que representan 12,2-14% de los casos. Otras causas mucho menos frecuentes incluyen enfermedad de Behçet, hipertensión pulmonar, fibrosis mediastínica, timoma y marcapasos. En la mayoría de los casos, estas condiciones

 https://doi.org/10.47892/rgp.2026.463.2249

conducen a un síndrome de VCS, factor determinante en la formación de várices downhill [1].

En general, el riesgo de hemorragia por várices esofágicas downhill es considerablemente menor en comparación a las várices secundarias a hipertensión portal, representando el 0,1% de todos los casos de hemorragia variceal [7]. Su menor frecuencia de sangrado se explica por varios factores. En primer lugar, las várices downhill suelen ser de menor tamaño y se localizan en la submucosa esofágica, lo que reduce su exposición al ácido gástrico. En contraste, las várices esofágicas inferiores asociadas a hipertensión portal, se ubican de forma más superficial (subepitelial), lo que las hace más susceptibles a la erosión y ruptura [6]. Por otro lado, la presión en la VCS, implicada en la formación de las várices downhill, es generalmente menor que la presión en el sistema portal, reduciendo su probabilidad de ruptura [3]. Finalmente, las várices esofágicas inferiores suelen presentarse en pacientes con cirrosis e hipertensión portal, quienes con frecuencia presentan trombocitopenia y alteraciones de la coagulación, factores que aumentan el riesgo de sangrado [8,9]. Además, cuando el sangrado por várices downhill ocurre, suele estar directamente relacionado con complicaciones relacionadas al uso de CVC, las cuales constituyen la principal causa de hemorragia en este contexto, llegando a representar aproximadamente el 27% de los casos reportados [3].

Hasta el momento, no se ha descrito una sintomatología específica que pueda atribuirse exclusivamente a las várices downhill, por lo que suelen pasar desapercibidas hasta su ruptura. Las manifestaciones de sangrado más frecuentes son hematemesis y melena, reportadas hasta en el 80,5% de los casos, presentándose predominantemente en pacientes con ERC y uso de CVC. Otros hallazgos incluyen la anemia sintomática derivada del sangrado, dolor abdominal y disfagia. Además, los signos de síndrome de VCS, como edema en esclavina, circulación colateral torácica e ingurgitación yugular se presentan en aproximadamente 19,5% de pacientes [1]. Por lo tanto, la ausencia de signos de síndrome de VCS no excluye esta patología, y deben considerarse como diagnóstico diferencial incluso en pacientes asintomáticos con factores de riesgo.

Respecto al diagnóstico, la endoscopía representa una herramienta de gran utilidad para identificar várices downhill, además, puede tener un rol terapéutico [9], tal como se presentó en el caso. Para detectar la etiología de la obstrucción, la venografía resulta ser el gold standard [10], aunque la tomografía computarizada y resonancia magnética se utilizan con amplia frecuencia debido a su mayor disponibilidad y acceso. Además, se recomienda la angiotomografía para evaluar detalladamente la presencia de estenosis o aneurismas vasculares [11]. En general, la elección del estudio de imágenes dependerá de la disponibilidad y tolerancia de contraste del paciente.

En el manejo agudo de la hemorragia variceal por hipertensión portal, las guías Baveno VII y de la European Society of Gastrointestinal Endoscopy recomiendan iniciar de forma inmediata fármacos vasoactivos como terlipresina, somatostatina u octreotide, y mantenerlos hasta 5 días después para reducir la presión portal y el riesgo de resangrado, además de inhibidores de la bomba de protones previo a la endoscopia [12,13]. Sin embargo, estas recomendaciones no son aplicables a la hemorragia por várices downhill, ya que estos fármacos actúan sobre la hipertensión portal, escenario ausente en la hemorragia por varices downhill [3]. Para el tratamiento endoscópico de la hemorragia activa en este tipo de várices, no existe consenso sobre la terapia más adecuada entre ligadura con banda o escleroterapia, ambos casos se consideran como medida temporal, mas no definitiva [3], como se evidenció en el caso de la paciente, quien presentó un episodio de resangrado días después de la endoligadura. El manejo definitivo de las várices downhill se basa en corregir la obstrucción venosa tratando la causa subyacente. Como tratamiento definitivo, se recomienda la descompresión de la VCS, con el objetivo de prevenir recurrencias de sangrado y mantener el acceso para continuar diálisis futuras [9]; en ese contexto, la angioplastia percutánea transluminal (APT) con stent se considera la intervención endovascular de preferencia, dado su eficacia y seguridad demostrada [14].

Como se ha señalado, los pacientes con ERC constituyen la población con mayor prevalencia de várices downhill y riesgo de sangrado. No obstante, la evidencia disponible hasta la fecha es limitada y se basa principalmente en reportes y series de casos. Por lo tanto, resulta pertinente promover el desarrollo de estudios adicionales y guías de manejo específicas que orienten el diagnóstico precoz, tratamiento etiológico y prevención de recurrencias en esta patología.

En conclusión, la hemorragia digestiva alta en pacientes en hemodiálisis mediante CVC debe suscitar la sospecha de várices downhill, especialmente ante uso prolongado, múltiples recambios y ausencia de signos de hipertensión portal. En el caso presentado, la paciente permaneció libre de nuevos episodios hemorrágicos durante los 12 meses posteriores al tratamiento endoscópico. Sin embargo, este desenlace clínico favorable no implica necesariamente la resolución de la obstrucción venosa central subyacente ni permite descartar el riesgo de recurrencia, dado que no se realizó una reevaluación imagenológica que permitiera confirmar la resolución de la obstrucción. Por último, se requieren estudios que permitan establecer recomendaciones claras para el manejo agudo y definitivo de estas várices, particularmente en pacientes con ERC, quienes constituyen la población más afectada.

Agradecimientos
Los autores agradecen al Hospital Cayetano Heredia por las facilidades brindadas en la atención del paciente, así como al paciente y su familia por su consentimiento para la publicación de este caso clínico.

Consentimiento informado
Se obtuvo el consentimiento informado de la paciente, así como la autorización institucional para la difusión del caso.

REFERENCIAS BIBLIOGRÁFICAS

1. Ali H, Pamarthy R, Bolick NL, Ali E, Paleti S, Kapuria D. Downhill esophageal varices: a systematic review of the case reports. Explor Med. 2022;3(4):317-330. doi: 10.37349/emed.2022.00096.
2. Felson B, Lessure AP. "Downhill" varices of the esophagus. Dis Chest. 1964;46:740-6. doi: 10.1378/chest.46.6.740.
3. Wang D, Ma Z. An overview of downhill esophageal varices: a challenge for medical practice. Ann Med. 2025;57(1):2462452. doi: 10.1080/07853890.2025.2462452.
4. Ayvaz MA, Rakici H, Allescher HD. Are Downhill Varices an Overlooked Entity of Upper Gastrointestinal Bleedings? Gastroenterol Res Pract. 2018;2018:7638496. doi: 10.1155/2018/7638496.
5. Garcia-Tsao G, Abraldes JG, Berzigotti A, Bosch J. Portal hypertensive bleeding in cirrhosis: Risk stratification, diagnosis, and management: 2016 practice guidance by the American Association for the study of liver diseases. Hepatology. 2017;65(1):310-335. doi: 10.1002/hep.28906.
6. Nguyen LP, Sriratanaviriyakul N, Sandrock C. A Rare but Reversible Cause of Hematemesis: "Downhill" Esophageal Varices. Case Rep Crit Care. 2016;2016:2370109. doi: 10.1155/2016/2370109.
7. Raghavapuram S, George N, Girotra M, Siddique S, Tharian B. Downhill esophageal varices: unusual cause of hematemesis. VideoGIE. 2017;2(9):231-232. doi: 10.1016/j.vgie.2017.02.005.
8. Ángel Arango LA, Donado Moré AF. Várices esofágicas superiores (Downhill varices). Presentación de casos y revisión de la literatura. Rev Col Gastroenterol. 2020;35:43-53. doi: 10.22516/25007440.381.
9. Chakinala RC, Kumar A, Barsa JE, Mehta D, Haq KF, Solanki S, *et al*. Downhill esophageal varices: a therapeutic dilemma. Ann Transl Med. 2018;6(23):463. doi: 10.21037/atm.2018.11.13.
10. Hussein FA, Mawla N, Befeler AS, Martin KJ, Lentine KL. Formation of downhill esophageal varices as a rare but serious complication of hemodialysis access: a case report and comprehensive literature review. Clin Exp Nephrol. 2008;12(5):407-415. doi: 10.1007/s10157-008-0055-4.
11. Gebreselassie A, Awan A, Yaqoob H, Laiyemo A. Superior Vena Cava Obstruction: A Rare Cause of Recurrent Esophageal Variceal Bleeding. Cureus. 2018;10(2):e2226. doi: 10.7759/cureus.2226.
12. Gralnek IM, Camus Duboc M, Garcia-Pagan JC, Fuccio L, Karstensen JG, Hucl T, *et al*. Endoscopic diagnosis and management of esophagogastric variceal hemorrhage: European Society of Gastrointestinal Endoscopy (ESGE) Guideline. Endoscopy. 2022;54(11):1094-1120. doi: 10.1055/a-1939-4887.
13. de Franchis R, Bosch J, Garcia-Tsao G, Reiberger T, Ripoll C; Baveno VII Faculty. Baveno VII - Renewing consensus in portal hypertension. J Hepatol. 2022;76(4):959-974. doi: 10.1016/j.jhep.2021.12.022.
14. Nayudu SK, Dev A, Kanneganti K. "Downhill" Esophageal Varices due to Dialysis Catheter-Induced Superior Vena Caval Occlusion: A Rare Cause of Upper Gastrointestinal Bleeding. Case Rep Gastrointest Med. 2013;2013:830796. doi: 10.1155/2013/830796.