

## ***Pancreatoyeyunostomía en Asa Desfuncionalizada en Y de Roux y Una Alternativa para Hospitales de Bajo Volumen***

\* Pedro J Ríos, \*Eduardo Montoya, \*Cesar Romero

### **RESUMEN**

El presente caso corresponde a una paciente obesa sometida a duodenopancreatectomía por quiste sólido pseudopapilar de cabeza de páncreas, considerada en cirugía pancreática como de alto riesgo por presentar páncreas blando, wirsung menor de 2 mm, y vías biliares no dilatadas. La pancreatoyeyunostomía realizada fue término-término con invaginación del muñón pancreático, con sutura en bolsa de tabaco para sellar la anastomosis y en asa desfuncionalizada en Y de Roux para evitar el medio alcalino de la anastomosis biliyeyunal.

**PALABRAS CLAVE:** Pancreatoyeyunostomía en Y de Roux

*Rev. Gastroenterol. Perú; 2012; 32-3: 312-316*

### **ABSTRACT**

This case is about a one obesity patient to carry out pancreaticoduodenectomy for solid pseudopapillary cyst of the pancreatic head, considerate in pancreatic surgery like high risk for to present soft pancreatic, wirsung smaller to 2mm and not bile duct dilatation. The pancreaticojejunostomy was performed end to end with invagination of the pancreatic stump with suture in tobacco bag to a defunctionalized jejunal loop Y the Roux to avoid middle alkali of the bile duct – jejunostomy.

**KEY WORDS:** Pancreaticojejunostomy Y-Roux loop

### **INTRODUCCIÓN**

**E**n décadas recientes, avances en la técnica quirúrgica y manejo perioperatorio han reducido dramáticamente la tasa de mortalidad después de duodenopancreatectomía a menos del 5%, sin embargo aun en hospitales de alto volumen la morbilidad continúa siendo alta 30-50%<sup>(1)</sup>.

La dehiscencia de la pancreatoyeyunostomía, con subsecuente fistula, formación de absceso, sepsis o sangrado continúa siendo la causa más importante de morbilidad y muerte después de duodenopancreatectomía. La incidencia de esta complicación oscila entre el 8% al 20% y su mortalidad puede llegar al 60%<sup>(2, 3)</sup>.

La anastomosis pancreatoyeyunal clásica, siempre esta cerca de la anastomosis biliyeyunal y como conse-

cuencia el peligro de erosión por las enzimas pancreáticas activadas en un medio alcalino biliar, siempre esta latente<sup>(4,5)</sup>.

Monge reporto una mortalidad operatoria del 12% y la mitad de las muertes fueron debido a sangrado, así concluyeron que el peligro post operatorio era la auto digestión de los tejidos cerca de la anastomosis pancreatoyeyunal con la hemorragia resultante<sup>(6)</sup>.

Los factores intrínsecos más importantes relacionados al desarrollo de fístula pancreática son: textura blanda pancreática, diámetro del conducto pancreático menor de 2 mm, alto volumen de la secreción por el páncreas blando<sup>(7)</sup>.

Para proteger la anastomosis pancreática varias medidas perioperatorias han sido propuestas: ligadura del conducto, oclusión del conducto con prolamina, sellado con fibrin glue, administración de octeotride para inhibir

\* Departamento de Cirugía del Hospital Nacional Edgardo Rebagliati Martins

la producción de secreción pancreática, técnicas de drenaje externo del asa yeyunal, stent interno del conducto pancreático, stent externo del conducto pancreático y una variedad de modificaciones técnicas de la anastomosis pancreatoyeyunal<sup>(8,9,10,11, 12)</sup>.

Mucha atención ha sido puesta en el manejo de la anastomosis pancreatoenterica para prevenir la fístula pancreática, siendo la anastomosis pancreatoyeyunal la forma de reconstrucción mas frecuentemente utilizada después de duodenopancreatectomia. Esta puede ser termino-terminal, termino-lateral, conducto a mucosa y tecnicas invaginantes<sup>(13,14)</sup>.

La pancreatoyeyunostomia termino-terminal invaginante con sutura en bolsa de tabaco que sella la anastomosis es una reconstrucción atraumatica que no desgarrar el muñón pancreatico, fue descrito por Spivack y modificado por Celis y Peng<sup>(15, 16, 17)</sup>.

El año 2003 A. Kleespies introduce una nueva técnica en la pancreatoyeyunostomia termino lateral con el objeto de disminuir la tasa de fístulas pancreáticas, con suturas en U transpancreáticas, que reduce el numero total de puntos y no produce desgarrar del muñón pancreático. Esta técnica fue originalmente descrita por L. H. Blumgart en el Memorial Sloan-Kettering Cancer Center<sup>(18,19)</sup>.

Algunos autores recomiendan la pancreatogastrotomia para evitar la activación del tripsinogeno a tripsina por estar la anastomosis en contacto con un medio acido, sin embargo un estudio prospectivo comparativo realizado por Yeo<sup>(20)</sup>, demostró que la incidencia de fistula no es mas baja comparada con la pancreatoyeyunostomia. (11.7% -12.3%)

El efecto del volumen Institucional, en duodenopancreatectomias realizadas por año, influyen en la mortalidad, así hospitales de muy bajo volumen (0-1 procedimientos por año) y de bajo volumen ( 1-2 procedimientos por año) tienen una mortalidad de 16.3% y 12% comparado con hospitales de alto volumen (6-16 procedimientos por año) y de muy alto volumen (> de 16 procedimientos por año) que tienen una mortalidad de 3.8%<sup>(21, 22, 23, 24, 25, 26,27)</sup>.

Papadimitriou en su trabajo logro una mejora significativa en la tasa de mortalidad en un hospital de bajo volumen, lograda por la anastomosis del muñón pancreático a un asa yeyunal desfuncionalizada en Y de Roux<sup>(28,29,30,31, 32,33,34)</sup>.

## CASO CLÍNICO

Paciente GSC, sexo F, 57 años de edad, con tiempo de enfermedad de 1 año, de inicio insidioso caracterizado por dolor abdominal localizado en epigastrio e irradiado al hipocondrio derecho y a la espalda, de leve a moderado. Evaluada en la Clínica San Gabriel con TEM y RMN de abdomen fue referida al Hospital Rebagliati con el diagnóstico de cistoadenoma seroso.

Análisis pre operatorios. Hb: 13.6 g/dl, Htc: 39.7 %, plaquetas: 263,000, Leucocitos: 6,690, Glucosa: 104 mg/dl, Urea: 30 mg/dl, Creatinina: 0.65 mg/dl, PT: 7.36 g/dl, Globulinas: 3.13 g/dl, Albumina: 4.23 g/dl, BT:1.05 mg/dl, BD:0.25, BI:0.80, TP: 11.26 seg, TTP: 29.08 seg, amilasa: 50, lipasa:25, CA 19-9: 15.3 U/ml, AFP: 4.3 ng/ml, CEA: 0.9 ng/ml, Inmunoblot para hidatidosis: negativo, RQ: II, Peso: 76 Kgr, Talla. 1.50 M IMC:33.7. TEM: Páncreas muestra cabeza prominente con presencia de tumoración hipodensa de bordes lobulados que mide 39x33 mm, con escaso realce en la fase arterial y se torna isodensos en fase tardia, (Fig 1). RMN: Presencia de una tumoración en la cabeza pancreatica, bien definida, no infiltrante, con características muy sugerente de cistoadenoma seroso.

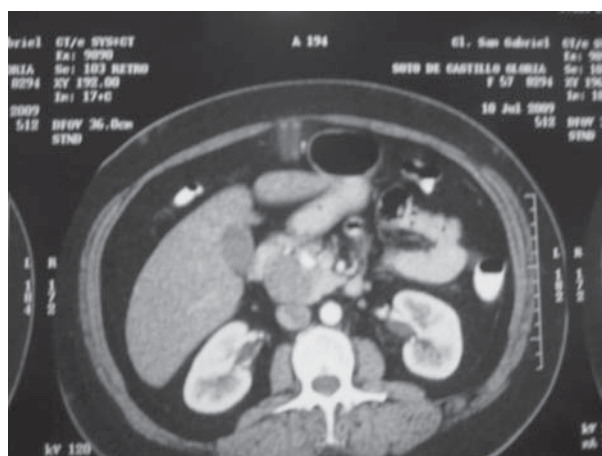


Fig. 1, tumoración hipodensa localizada en la cabeza del páncreas, no infiltra los vasos mesentéricos

Operación. Duodenopancreatectomia, pancreatoyeyunostomia t-t con invaginacion del muñón pancreatico ,en asa yeyunal desfuncionalizada, hepatoyeyunostomia t-l, gastroyeyunostomia, t-l, entero-enteroanastomosis t-l, yeyunostomia con sonda de foley N° 14 (drenaje externo de asa yeyunal pancreatica), drenaje Jacson Pratt. Hallazgos: tumor de consistencia indurada de 4x4 cm dependiente de cabeza de páncreas. En el postoperatorio pasa a UCI, en el P01: recibe enoxaparina 60 mg sc, ciprofloxacino 400 mg c/12h, metronidazol 500 mg c/8h, presenta sangrado del muñón pancreático que se objetiva por la sonda de yeyunostomia, P02 se suspende enoxaparina, sangrado por el muñón pancreático sede. P0 3 – P0 9 buena evolución, P0 10 subfebril, tolerancia oral moderada, cultivo de cateter + a stafilococo epidermidis, inicia Imepenem – vancomicina, P0 17 secreción lechosa por drenaje Jacson Pratt. P0 22 alta, tolerancia oral adecuada, afebril. Control en consultorio externo P027, Ecografía abdominal, no liquido libre en cavidad, se retira yeyunostomia, continua con drenaje Jacson Pratt, escasa secreción lechosa. El AP tumor quístico sólido pseudopapilar, (Foto 1, Fig 2, Foto 2).

## DISCUSIÓN

En el postoperatorio el paciente presento fístula pancreática tipo A de acuerdo a la definición del grupo de estudio

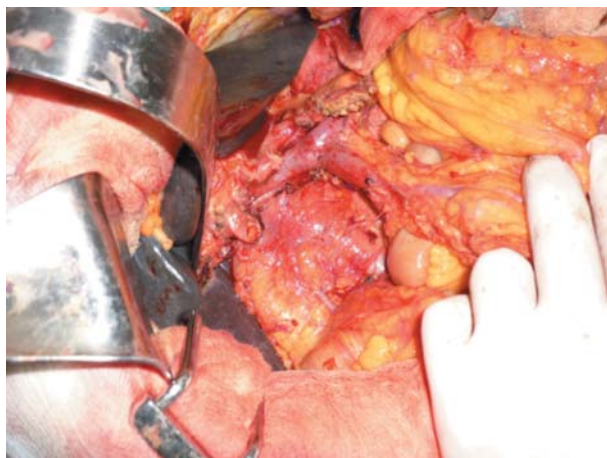


Foto 1, Imagen del área operatoria, luego de realizada la duodenopancreatectomía

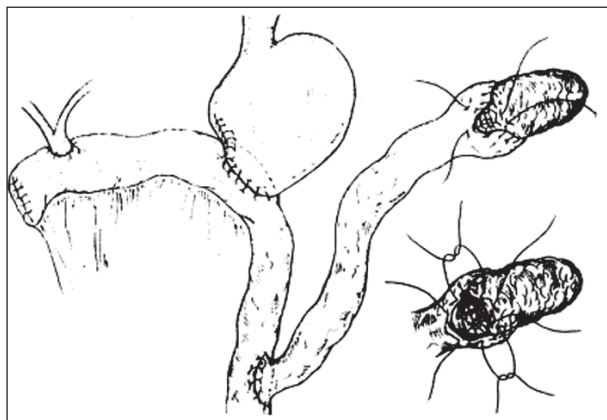


Fig 2, Esquema de la pancreatoyeyunostomía en asa desfuncionalizada en Y de Roux

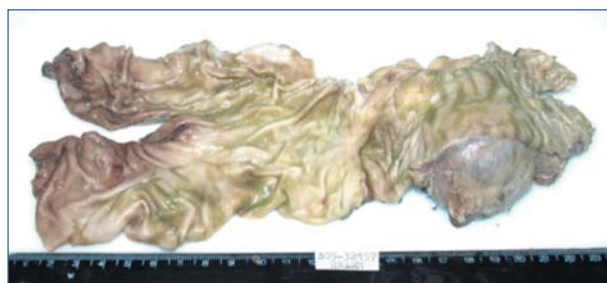

Foto 2, Pieza operatoria, se aprecia la tumoración, que no infiltra el duodeno.

Internacional de fístula pancreática, fístula que cerro espontáneamente y no tuvo repercusión clínica<sup>(36)</sup>.

La regla de oro de la cirugía es anticiparse y no tratar las complicaciones, así el manejo operatorio del muñón pancreático es el factor más importante en la prevención de las complicaciones, después de duodenopancreatectomía<sup>(4,5,6,7)</sup>.

Además del sangrado, la fístula pancreática también está implicada en complicaciones infecciosas, sepsis intra-abdominales, relacionada a dehiscencia pancreática y/o biliar, siendo responsable de la mayoría de fatalidades después de duodenopancreatectomía<sup>(6)</sup>.

La mortalidad de la pancreatoduodenectomía en hospitales de bajo volumen son significativamente superiores a las de hospitales de alto volumen y esto es fundamentalmente por falla en la anastomosis pancreatoyeyunal<sup>(21, 22)</sup>.

En la mayoría de las reconstrucciones la anastomosis pancreatoyeyunal está cerca de la biliyeyunal y como consecuencia el peligro de erosión de las enzimas pancreáticas activadas siempre está latente<sup>(28)</sup>.

Un importante punto acerca de la técnica de reconstrucción después de duodenopancreatectomía es la potenciación química que puede ocurrir con la mezcla de secreción biliar y pancreática, así la lecitina biliar en presencia de la fosfolipasa A pancreática se transforma en lysolecitina que es un agente caustico, además el tripsinógeno se transforma en tripsina, que es una proteasa activa<sup>(28,30, 31)</sup>.

La separación de la secreción pancreática de la biliar, para prevenir su potenciación recíproca, puede prevenir la digestión química enzimática del muñón pancreático, así en caso de presentarse una dehiscencia de la anastomosis pancreatoyeyunal esta sería una fístula pura con un mejor pronóstico que una fístula mixta con enzimas activadas<sup>(32,33,34)</sup>.

El uso del asa yeyunal desfuncionalizada en Y de Roux previene que las secreciones pancreáticas puedan ser activadas por la bilis, por estar lejos de la anastomosis hepaticoyeyunal y así la anastomosis pancreatoyeyunal puede cicatrizar en ausencia de efectos corrosivos de las proteasas activadas y aun si se presentara fístula pancreática esta sería controlable, porque no tiene enzimas activadas<sup>(28-35)</sup>, Fig 2.

Otro de los factores para prevenir la fístula de la anastomosis pancreatoyeyunal, es la precisión en la técnica y la fineza con la que se maneje el muñón pancreático, así la anastomosis ideal debe ser simple, rápida, poco traumática para el páncreas, evitar las suturas tangenciales que laceran el frágil parénquima pancreático como se observa en la técnica de Catell-Warren y además lo más importante, la anastomosis debe estar lejos de la anastomosis biliyeyunal, es decir no debe estar en contacto con un medio alcalino biliar que active las enzimas pancreáticas<sup>(15,18,28)</sup>.

#### Correspondencia:

Dr. Pedro Ríos Canturín, E-mail: prioscanturin@yahoo.com, celular: 995236011, teléfono: 2637488

## REFERENCIAS

1. CRIST DW, SITZMSNN JV, CAMERON JL. Improved hospital morbidity, mortality, and survival after the Whipple procedure. *Ann Surg* 1987; 206: 2284-2303.
2. YEO CJ, CAMERON JL, SOHN TA, et al. Six hundred fifty consecutive pancreaticoduodenectomies in the 1990s: pathology, complications, and outcomes. *Ann Surg* 1997 ; 226: 248-257.
3. BALCOM JH, RATTNER DW, WARSHAW AL, et al. Ten-year experience with 733 pancreatic resections: changing indications, older patients, and decreasing length of hospitalization. *Arch Surg* 2001;236:391-398.
4. MARCUS SG, COHEN H, RANSON JH. Optimal management of the pancreatic remnant after pancreaticoduodenectomy. *Ann Surg* 1995;221: 635-645.
5. SIKORA SS, POSNER MC. Management of the pancreatic stump following pancreaticoduodenectomy. *Br J Surg* 1995;82:1590-1597.
6. MONGE JJ, JUDD ES, GAGE RP. Radical pancreaticoduodenectomy: a 22 -years experience with complications ,mortality rate and survival rate. *Ann Surg* 1964; 160: 711-719.
7. SUZUKI Y, FUJINO Y, TANIOKA Y, et al. Selection of pancreaticojejunostomy techniques according to pancreatic texture and duct size. *Arch Surg* 2002; 137: 1044-1047.
8. TRAN K, VAN EIJCK C, DI CARLO V, et al. Occlusion of the pancreatic Duch versus pancreaticojejunostomy: a prospective randomized trial. *Ann Surg* 2002; 236: 422-428.
9. LILLEMÖE KD, CAMERON JL, KIM MP, et al. Does fibrin glue sealant decrease the rate of pancreatic fistula after pancreaticoduodenectomy? Results of a prospective randomized trial. *J Gastrointest Surg* 2004; 8:766-772.
10. YEO CJ, CAMERON JL, LILLEMÖE KD, et al. Does prophylactic octreotide decrease the rates of pancreatic fistula and other complications after pancreaticoduodenectomy? Results of a prospective randomized placebo-controlled trial. *Ann Surg* 2000;232: 419-429.
11. JACOB DA, BAHRA M, LANGREHR LM. Jejunal loop drainage versus direct pancreatic duct drainage after pancreatic head resections. *Surg Today* 2006; 36: 898-907.
12. WINTER JM, CAMERON JL, CAMPBELL KA, et al. Does pancreatic duct stenting decrease the rate of pancreatic fistula following pancreaticoduodenectomy ? Results of a prospective randomized trial. *J Gastrointest Surg* 2006; 10:1280-1290.
13. BASSI C, FALCONI M, MOLINARI E, et al. Duct- to-mucosa versus end- to-side pancreaticojejunostomy reconstruction after pancreaticoduodenectomy: results of a prospective randomized trial. *Surgery* 2003;134:766-771.
14. SIKORA SS, POSNER MC. Management of the pancreatic stump following pancreaticoduodenectomy. *Br J Surg* 1995;82:1590-1597.
15. STRASBERG SM, DREBIN JA, MOKADAM NA, et al. Prospective trial of a blood supply-based technique of pancreaticojejunostomy: effect on anastomotic failure in the Whipple procedure. *J Am Coll Surg* 2002;194: 746-758.
15. SPIVACK B, WIDE AG. Purse-string modification of the dunking pancreaticojejunostomy. *Br J Surg* 1994;81: 431-432.
16. CELIS J, BERROSPI F, RUIZ E, PAYET E. How I do it .Safe pancreaticojejunostomy after Whipple procedure: Modified technique. *J of Surg Oncol* 2001;76: 138-140.
17. PENG SY, WANG JW, LAU WY, et al. Conventional versus binding pancreaticojejunostomy after pancreaticoduodenectomy: a prospective randomized trial. *Ann Surg* 2007;245:692-698.
18. KLEESPIES A, RENTSCH M, SEELIGER H, et al. Blumgart anastomosis for pancreaticojejunostomy minimizes severe complications after pancreatic head resection. *British Journal of Surgery* 2009; 96: 741-750.
19. LANGREHR JM, BAHRA M, JACOB D, et al. Prospective randomized comparison of a new matres technique and Catetell (Duch-to-mucosa) pancreaticojejunostomy por pancreatic resection. *World J. Surg* 2005;29:1111-1119.
20. YEO CJ, CAMERON JL, MAHER MM, ET AL. A prospective randomized trial of pancreaticogastrostomy versus pancreaticojejunostomy alter pancreaticoduodenectomy. *Ann Surg* 1995;222:580-588.
21. LIEBERMAN MD, KILBURN H, BRENNAN MF. Relation of perioperative deaths to hospital volume among patients undergoing pancreatic resection for malignancy. *Ann Surg* 1995;222:638-645.
22. BIRKMEYER JD, SIEWERS AE, FINLAYSON EVA, et al. Hospital volume and surgical mortality in the United States. *N Engl J Med* 2002;346:1128-1137.
23. VAN HEEK NT, KUKLMANN KF, SCHOLTEN RJ ,et al. Hospital volume and mortality after pancreatic resection :a systematic review and an evaluation of intervention in the Netherlands. *Ann Surg* 2005;242:781-788.
24. HO V, HESLIN MJ. Effect of hospital volume and experience on in hospital mortality for pancreaticoduodenectomy. *Ann Surg* 2003;237:509-514.

25. SOSA JA, BOWMAN HM, GORDON TA, et al. Importance of hospital volume in the overall management of pancreatic cancer. *Ann Surg* 1998;228: 429-438.
26. GOUMA DJ, VAN GEENEN RC, VAN GULIK TM, et al. Rates of complications and death after pancreaticoduodenectomy : risk factors and the impact of hospital volume. *Ann Surg* 2000;232:786-795.
27. SIMUNOVIC M, TO T, THERIAULT M, LANGER B. Relation between hospital surgical volume and outcome for pancreatic resection for neoplasm in a publicly funded health care system. *CMAJ* 1999; 160:643-648.
28. PAPANIMITRIOU JD, FOTOPOULOS AC, SMYRNIOTIS B, et al. Subtotal pancreatoduodenectomy. Use of a defunctionalized loop for pancreatic stump drainage. *Arch Surg* 1999; 134: 135-139.
29. KINGSNORTH AN. Duct to mucosa isolated Roux loop pancreaticojejunostomy as an improved anastomosis after resection of the pancreas. *Surg Gynecol Obstet* 1989; 169:451-453.
30. GROBMYER SR, JARNAGIN WR, COIT DG, BLUMGART LH, BRENNAN MF, FONG Y. Roux-en-y reconstruction after pancreaticoduodenectomy 2008;143 (12): 1184- 1188.
31. PESCIO G, CARIATI E. A new reconstructive method after pancreaticoduodenectomy: the triple roux on a P loop. Rationale and radionuclide scanning evaluation. *Surgery* 1996;9: 223-227.
32. ALBERTSON DA. Pancreaticoduodenectomy with reconstruction by Roux- en-Y pancreaticojejunostomy: no operative mortality in a series of 25 cases. *South Med J* 1994;87(2): 197-201.
33. MEYER C, ROHR S, DE MANZINI N. Pancreaticojejunal anastomosis with invagination on isolated loop after cephalic pancreatoduodenectomy. *Ann Ital Chir* 1997; 68 (5): 613-615.
34. KHAN AW, AGARWAL AK, DAVIDSON BR. Isolated Roux loop duct-to-mucosa pancreaticojejunostomy avoids pancreatic leaks in pancreaticoduodenectomy. *Dig Surg* 2002;19(3): 199-204.
35. MA YG, LI XS, CHEN H, WU MC. Pancreaticoduodenectomy with Roux-Y anastomosis in reconstructing the digestive tract: report of 26 patients. *Hepatobiliary Pancreat Dis Int.* 2002; 1(4):611-613.
36. BASSI C, DERVENIS C, BUTTURINI G, YEO C, et al. Postoperative pancreatic fistula :an international study group (ISGPF) definition .*Surgery* 2005;138:8-13.