

# Infección masiva por *Ancylostoma duodenale* como causa de hemorragia intestinal y anemia severa

Massive hookworm infection as a cause of intestinal bleeding and severe anemia

Gayatri V. Nair<sup>1a</sup>, Ernesto Cazorla<sup>2b</sup>, Henry Choque<sup>3b</sup>, A. Clinton White<sup>1a</sup>, Miguel M. Cabada<sup>1,4a</sup>

<sup>1</sup> Infectious Diseases Division, Department of Internal Medicine, University of Texas. Texas, EE UU.

<sup>2</sup> Departamento de Medicina Interna, Hospital Regional del Cusco. Cusco, Perú.

<sup>3</sup> Clínica MacSalud. Cusco, Perú.

<sup>4</sup> Universidad Peruana Cayetano Heredia. Lima, Perú.

<sup>a</sup> Médico infectólogo, <sup>b</sup> Médico gastroenterólogo

Recibido: 27-05-2015 Aprobado: 2-11-2015

## RESUMEN

El sangrado gastrointestinal masivo causado por uncinarias es raramente reportado. El caso de un paciente varón de 34 años que se presentó con hemorragia digestiva baja con evidencia de infección masiva por uncinarias en la colonoscopia es reportado en este manuscrito. Además, se discute la necesidad de considerar la infección por uncinarias como una posible etiología del sangrado gastrointestinal en áreas endémicas.

**Palabras clave:** *Ancylostoma*; *Uncinarias*; Hemorragia gastrointestinal; Anemia (fuente: DeCS BIREME).

## ABSTRACT

Overt gastrointestinal bleeding caused by hookworm infection is rarely reported. We present a 34 year old male with lower gastrointestinal bleeding with evidence of massive hookworm infection on colonoscopy and discuss the need to consider hookworm infection as a possible etiology of gastrointestinal bleed in endemic areas.

**Key words:** *Ancylostoma*; *Hookworm*; *Gastrointestinal hemorrhage*; *Anemia* (source: MeSH NLM).

## INTRODUCCIÓN

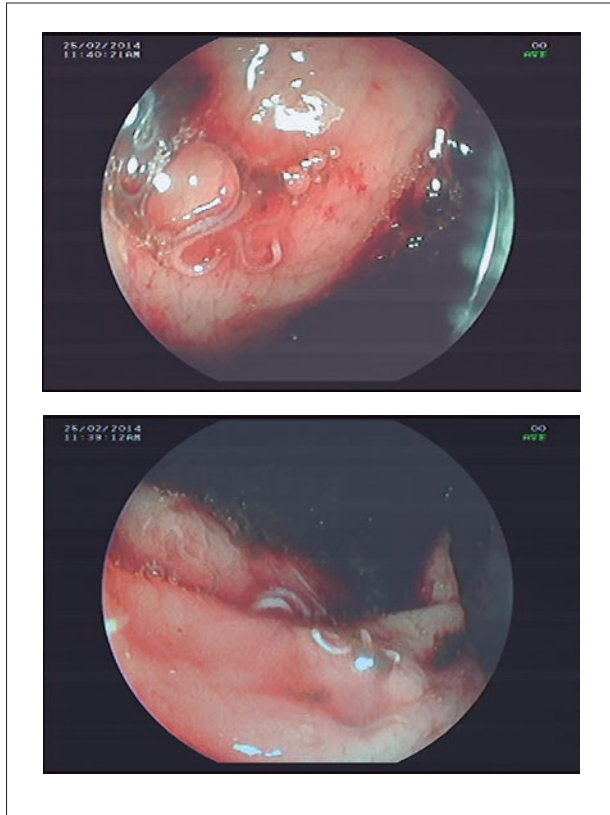
La infección por *Necator americanus* y *Ancylostoma duodenale* es adquirida por el contacto directo de la piel con suelo contaminado. Se estima que 740 millones de personas están infectadas por uncinarias en regiones tropicales y subtropicales del mundo <sup>(1)</sup>. La consecuencia más común de la infección por estos parásitos es el sangrado intestinal crónico que conduce lentamente a anemia ferropénica <sup>(2)</sup>. Infecciones con entre 40 y 160 uncinarias resultan frecuentemente en niveles de hemoglobina por debajo de 11 g/dL dependiendo de las reservas de hierro del individuo y de la especie <sup>(1)</sup>. Suponiéndose que *A. duodenale* tiende a causar una pérdida de sangre mayor que *N. americanus*. Sin embargo, la hemorragia intestinal severa como causante de anemia aguda se ha descrito raramente con infecciones por uncinarias <sup>(3)</sup>. En este estudio, reportamos un caso de infección masiva por uncinarias que resultó en hemorragia digestiva baja causando anemia con una hemoglobina sérica de 6,6 g/dl y con resolución de los síntomas después del tratamiento antiparasitario.

## CASO CLÍNICO

Un paciente varón de 34 años se presentó al Hospital Regional del Cusco con 14 días de diarrea severa

caracterizada por tener más de 10 cámaras de heces acuosas por día, que empeoraron al poco tiempo para convertirse en heces líquidas de color rojo oscuro. Estos síntomas se acompañaron de fatiga, malestar y palidez progresivos. El paciente estuvo previamente sano y su historia médica era irrelevante. El paciente vive en la ciudad de Puerto Maldonado, en la selva sur del Perú y trabajaba en un taller de reparación de maquinaria. El paciente admitió contacto con lodo y agua estancada en el sitio donde laboraba. En el momento de la admisión su presión sanguínea fue 90/50 mmHg, la frecuencia cardiaca 107 latidos/minuto y su saturación de oxígeno 88% (FiO<sub>2</sub> 0,21). Al examen, la piel estaba severamente pálida, pero no había exantema o rash. No había incremento de volumen de ganglios linfáticos o hepatoesplenomegalia. Los exámenes de laboratorio revelaron una hemoglobina de 6,6 g/dL, hematocrito 20%, leucocitos totales 13x10<sup>3</sup>/uL con 12% de eosinófilos, y plaquetas 460x10<sup>3</sup>/uL. La TGO, TGP, fosfatasa alcalina, bilirrubina total, RIN, proteínas totales y albumina se encontraron dentro de los rangos normales. La prueba rápida para VIH y ELISA para HTLV-1 fueron no reactivos. La endoscopia superior solo mostró múltiples parásitos pequeños adheridos a la mucosa duodenal y las biopsias tomadas de esa área mostraron una duodenitis moderada. La colonoscopia mostró los mismos parásitos en la mayoría del intestino grueso con

Citar como: Nair GV, Cazorla E, Choque H, White AC, Cabada MM. Infección masiva por *Ancylostoma duodenale* como causa de hemorragia intestinal y anemia severa. *Rev Gastroenterol Peru.* 2016;36(1):90-2.

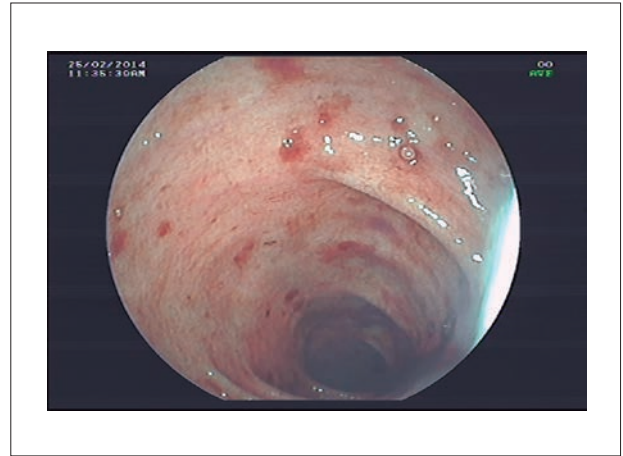


**Figura 1.** Imágenes de la colonoscopia mostrando el área del intestino grueso con múltiples parásitos adheridos a la mucosa.

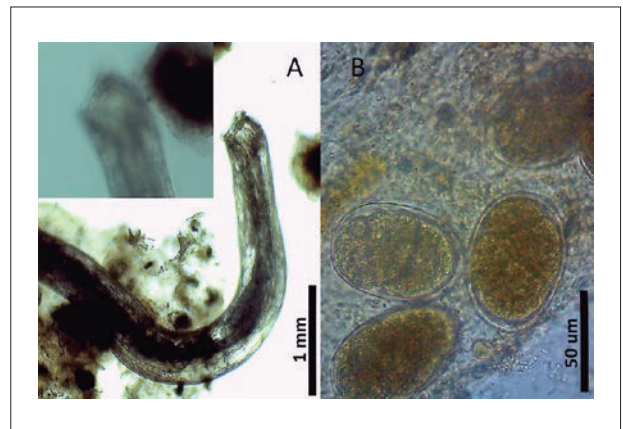
áreas de erosión y sangrado lento de la mucosa (Figuras 1 y 2). Las heces del paciente se examinaron por sedimentación rápida de Lumbreras mostrando huevos de uncinaria y escasos parásitos adultos (Figura 3). La prueba de Kato-Katz no se realizó porque la técnica no está estandarizada para heces líquidas. La prueba de PCR en tiempo real usando cebadores específicos para la secuencia *ITS2* de *Ancylostoma duodenale* (Ad125F 5'-GAATGACAGCAAACCTCGTTGTTG-3', Ad195R 5'-ATACTAGCCACTGCCGAAACGT-3') fue positiva. La prueba de PCR en tiempo real para los genes *18S* de *Strongyloides stercoralis* (Stro18S-1530F 5'-GAATTCCTCAAGTAAACGTAAGTCATTAGC-3', Stro18S-1630R 5'-TGCCTCTGGATATTGCTCAGTTC-3') el *TS2* de *Necator americanus* (NA58F 5'-CTGTTTGTGCGAACGGTACTTGC-3', Na158R 5'-ATAACAGCGTGCACATGTTGC-3') fueron negativos (4,5). El paciente recibió una transfusión sanguínea y fue tratado con mebendazol seguido de albendazol vía oral con mejoría inmediata de los síntomas y cese de la diarrea.

## DISCUSIÓN

La manifestación clínica mejor conocida de la infección por uncinarias es la pérdida crónica de sangre en el tracto intestinal que lleva lentamente a la anemia ferropénica (2,6).



**Figura 2.** Imagen de colonoscopia mostrando áreas de la mucosa con erosiones y sangrado.



**Figura 3.** (A) Parásito adulto preservado en formol al 10% mostrando las placas bucales y (B) huevos de uncinaria encontrados en el examen de sedimentación rápida de heces.

Cuando el número de parásitos alcanza un punto crítico, la pérdida gastrointestinal de hierro supera la ingesta del mismo, las reservas se consumen y se desarrolla anemia ferropénica (1). El sangrado gastrointestinal manifiesto con anemia aguda es raramente visto en infección por uncinarias. Para que esto ocurra se requieren infecciones masivas con números muy altos de parásitos como en nuestro paciente. Barakat y colaboradores estudiaron mediante endoscopia la conducta de alimentación de uncinarias adultas en sujetos que presentaron sangrado gastrointestinal y anemia. Se demostró que los parásitos se adhieren a la mucosa y submucosa usando la cápsula bucal para alimentarse. Un mismo parásito se alimentó en múltiples ocasiones y en diferentes lugares de la mucosa en periodos cortos de tiempo resultando en numerosas lesiones de la mucosa y en sangrado visible (6). En infecciones masivas, como la evidenciada en nuestro paciente, este patrón de injurias múltiples de la mucosa por un número grande de uncinarias, podría llevar a un sangrado agudo de la mucosa intestinal y anemia severa.

Las porciones superiores del intestino delgado son el hábitat normal para las uncinarias. Sin embargo, en infecciones severas, se han encontrado uncinarias habitando en otras áreas del tracto gastrointestinal, incluyendo el estómago, duodeno, yeyuno y el íleo proximal <sup>(7,8)</sup>. En nuestro paciente se encontraron estos parásitos en el colon, lo que no se ha reportado previamente.

Dependiendo de su presentación, la evaluación del sangrado digestivo puede requerir endoscopías del tracto gastrointestinal superior e inferior. Además, cuando estos exámenes no son concluyentes, otros procedimientos pueden ser necesarios llegando en algunos casos a la laparotomía exploratoria <sup>(9)</sup>. En países con alta prevalencia de helmintos intestinales los procedimientos endoscópicos revelan ocasionalmente nemátodos que se alimentan de sangre en la mucosa intestinal. Los nemátodos endémicos en el Perú que podrían identificarse macroscópicamente durante procedimientos endoscópicos incluyen *Ascaris lumbricoides*, *Trichuris trichura*, *Ancylostoma/Necator*, y *Enterobius vermicularis*. Sin embargo, dada su simplicidad y bajo costo, los exámenes de heces para detectar huevos y larvas de nemátodos que se han asociado a sangrado gastrointestinal como *Trichuris*, *Ancylostoma/Necator* y *Strongyloides stercoralis* deberían considerarse en la evaluación de hemorragia digestiva <sup>(8-11)</sup>. La terapia anti-helmíntica en estos casos causa una respuesta rápida en el sangrado, como se observó en nuestro paciente <sup>(6)</sup>.

En conclusión la infección por *Ancylostoma duodenale* puede causar anemia debido a pérdida crónica de sangre y excepcionalmente de sangrado digestivo evidente. Las infecciones masivas pueden causar anemia aguda en países con endemias a este parásito. Los exámenes de heces para buscar los huevos o larvas de estos parásitos pueden proveer pistas sobre la etiología del sangrado gastrointestinal que pone en riesgo la vida.

**Conflicto de Intereses:** Los autores declaran no tener conflictos de intereses.

## BIBLIOGRAFÍA

1. Hotez PJ, Brooker S, Bethony JM, Bottazzi ME, Loukas A, Xiao S. [Hookworm infection](#). N Engl J Med. 2004;351(8):799-807.
2. Loukas A, Bethony J, Brooker S, Hotez P. [Hookworm vaccines: past, present, and future](#). Lancet Infect Dis. 2006;6(11):733-41.
3. Rana SS. [Endoscopic diagnosis of chronic severe upper GI bleeding due to helminthic infection](#). Gastrointest Endosc. 2008;67(6):990-2.
4. Verweij JJ, Brienen EAT, Ziem J, Yelifari L, Polderman AM, Van Lieshout L. [Simultaneous detection and quantification of \*Ancylostomaduodenale\*, \*Necatoramericanus\*, and \*Oesophagostomumbifurcum\* in fecal samples using multiplex real-time PCR](#). Am J Trop Med Hyg. 2007;77(4):685-90.
5. Verweij JJ, Canales M, Polman K, Ziem J, Brienen EAT, Polderman AM, et al. [Molecular diagnosis of \*Strongyloidesstercoralis\* in faecal samples using real-time PCR](#). Trans R Soc Trop Med Hyg. 2009;103(4):342-6.
6. Barakat M, Ibrahim N, Nasr A. [In vivo endoscopic imaging of ancylostomiasis-induced gastrointestinal bleeding: clinical and biological profiles](#). Am J Trop Med Hyg. 2012;87(4):701-5.
7. Wu IC, Lu CY, Wu DC. [Acute hookworm infection revealed by capsule endoscopy](#). Endoscopy. 2007;39 Suppl 1:E306.
8. Chen J-M, Zhang X-M, Wang L-J, Chen Y, Du Q, Cai J-T. [Overt gastrointestinal bleeding because of hookworm infection](#). Asian Pac J Trop Med. 2012;5(4):331-2.
9. Lintermans JP. [Severe intestinal bleeding leading to exploratory laparotomy in an infant with hookworm infection](#). Clin Pediatr (Phila). 1976;15(11):1073-4.
10. Nimir AR, Aziz MS, Tan GC, Shaker AR. [Massive lower gastrointestinal bleeding attributable to heavy whipworm infection and Salmonella typhi co-infection: a case report](#). Cases J. 2009;2:8285.
11. Seas C, Legua P. [A 56-year-old woman with rash, paralytic ileus, and massive gastrointestinal bleeding](#). Clin Infect Dis. 2009;49(7):1094-5.

**Correspondencia:** Miguel M Cabada MD MSc

Centro Colaborativo de Investigación de la Universidad Peruana Cayetano Heredia y The University of Texas Medical Branch – Cusco

Calle José Carlos Mariátegui J-6, Wanchaq. Cusco, Perú

E-mail: [micabada@utmb.edu](mailto:micabada@utmb.edu)