

PANCREATITIS Y COLECISTITIS ALITIÁSICA AGUDAS ASOCIADAS A HEPATITIS VIRAL A

Ronald Arcana* y Oscar Frisancho*

RESUMEN

Presentamos el caso de un paciente varón de 14 años, natural y procedente de Lima, estudiante, con antecedente de asma bronquial: desde los 4 años recibe salbutamol condicional y usa corticoides durante sus crisis (una crisis el 2010, hace un mes). Niega cirugía o transfusiones. Refiere desde hace dos semanas dolor epigástrico tipo cólico irradiado a hipocondrio derecho y espalda; refiere además náusea y fiebre; diez días antes de su ingreso presenta ictericia de piel y escleras. Al examen físico el paciente estaba lúcido, en regular estado general, con ictericia de piel y mucosas. No se palparon adenopatías; el abdomen tenía ruidos hidroaéreos normales, era blando, depresible, span hepático de 15cm, Murphy positivo, no peritonismo. Los exámenes auxiliares mostraron glucosa 89 mg%, urea 19 mg%, creatinina 0,5 mg%, hemoglobina 13gr%, VCM 90, plaquetas 461.000/mm³, WBC 4320/mm, linfocitos 1700 (39%). bilirrubina total 8,8 mg/dl, Bilirrubina Directa : 7,6 mg/dl TGP : 3016 U/L TGO : 984 U/L Fosfatasa alcalina 250 U/L , albumina 3,34 gr%, globulina 2,8 gr% , amilasa 589 U/L, Tiempo de protrombina 17 segundos, INR: 1,6 , VHA Ig M positivo, anticuerpos de hepatitis B y C negativos, serología TORCH y virus EB negativos. La colangiografía magnética nuclear mostraba hepatomegalia asociada a engrosamiento de la vesícula biliar con pared de hasta 11mm sin litiasis en su interior. No dilatación de vías biliares, colédoco de 4mm, páncreas aumentado de tamaño a predominio de cuerpo. Leve esplenomegalia y líquido libre en el espacio de Morrison y flanco derecho. En la ecografía abdominal resaltaba la vesícula biliar de 83x35mm pared de 9mm sin litiasis en su luz, edema peri portal, páncreas con incremento de su volumen, con líquido libre peripancreático y perivesicular con volumen de 430cc. Hallazgos consistentes con colecistitis aguda y pancreatitis aguda. La Tomografía axial computarizada mostraba el páncreas aumentado de tamaño, con edema peripancreático; La vesícula biliar lucía engrosada y edematosa. Reportamos el presente caso, porque las manifestaciones extrahepáticas de la hepatitis viral aguda tipo A no son frecuentes, especialmente la colecistitis alitiásica aguda y la pancreatitis aguda simultáneas.

PALABRAS CLAVE: hepatitis viral aguda, manifestaciones extrahepáticas de la hepatitis viral aguda

Rev. Gastroenterol. Perú; 2011; 31-2: 178-182

ABSTRACT

We report the case of a 14 year-old male from Lima. He is a student with a history of bronchial asthma since age 4 receives conditional salbutamol, corticosteroids used for asthma attacks (a crisis in 2010, 1 month ago) Refuses surgery or transfusions. He presented with a two weeks for abdominal pain, nausea, fever, and jaundice. Epigastric pain is colicky and radiated back to right upper quadrant, refers in addition to nausea and fever, for ten days notice jaundice of skin and sclera. On examen he was lucid, with jaundice of skin and mucous membranes. There was no palpable lymph nodes, abdomen with bowel sounds, soft, depressible, liver span of 15cm, positive Murphy, no peritonitis. The laboratory findings showed hemoglobin 13gr, MCV 90, platelets 461.000/mm³, WBC 4320/mm, lymphocytes 1700 (39%). total bilirubin: 8.8, B Direct: 7.6, ALT (alanine aminotransferase): 3016, AST (aspartate aminotransferase): 984, alkaline phosphatase: 250, albumin: 3.34gr%, globulin: 2.8, amylase: 589 (high serum amylase), TP: 17, INR: 1.6,

* Departamento del Aparato Digestivo, Hospital Nacional Edgardo Rebagliati Martins, EsSALUD, Lima, Perú.

VHA IgM positive. 89 mg glucose, urea 19 mg%, creatinine 0.5 mg Hemoglobin 13gr, MCV 90 Platelet 461000/mm³, WBC 4320/mm, Lymphocytes 1700 (39%). The nuclear magnetic resonance showed hepatomegaly associated with thickening of gallbladder wall without stones up to 11mm inside. No bile duct dilatation, bile duct 4mm, pancreas increased prevalence of body size. Mild splenomegaly and free fluid in the space of Morrison and right flank. Abdominal ultrasound revealed a gallbladder wall thickness (11mm), without stones in his light. Pancreas to increase volume with peripancreatic fluid free perivesicular with a volume of 430 cc. Findings consistent with acute acalculous cholecystitis and acute pancreatitis. CT-scan showed enlarged pancreas with predominance of body and tail with peripancreatic edema; the gallbladder was thickening. We report this case because the extrahepatic manifestations of viral hepatitis A infection are uncommon, specially the associated with acute acalculous cholecystitis and acute pancreatitis simultaneous.

KEY WORDS: acute viral hepatitis, extrahepatic manifestations of viral hepatitis

INTRODUCCIÓN

El virus de la hepatitis A (VHA) es un picornavirus RNA, que tiene un periodo de incubación corto, su transmisión es entérica (fecal-oral) y es altamente endémico en los países en desarrollo como el nuestro.

Las manifestaciones extrahepáticas de la hepatitis viral aguda no son comunes, su prevalencia no supera el 7% (1); y están más asociadas a los virus B o C, y menos al VHA.

Las manifestaciones extrahepáticas pueden deberse al efecto citopático directo del virus o como consecuencia de la respuesta inmune (2); las más frecuentemente descritas son: glomerulonefritis, vasculitis, crioglobulinemia, poliarteritis nodosa, trombocitopenia, agranulocitosis, anemia aplásica, pancreatitis y colecistitis alitiásica (1-2).

En el presente trabajo reportamos el caso de un paciente adolescente con hepatitis viral aguda tipo A que presentó simultáneamente colecistitis aguda alitiásica y pancreatitis aguda.

CASO CLÍNICO

Presentamos el caso de un paciente varón de 14 años, natural y procedente de Lima, estudiante, con antecedente de asma bronquial desde los 4 años recibe salbutamol condicional y usa corticoides durante las crisis de asma (una crisis durante el 2010, hace 1 mes). Niega cirugías o transfusiones.

Refiere desde hace dos semanas dolor abdominal de tipo cólico, localizado en epigástrico e irradiado al hipocondrio derecho y espalda, intensidad 5/10; náuseas, fiebre, y además desde hace diez días presenta ictericia de piel y mucosas.

En el examen físico estaba lúcido, en regular estado general y nutricional, con ictericia de piel y mucosas. No se palparon adenopatías, el abdomen con ruidos hidroaéreos presentes, blando depresible, span hepático de 15cm, Murphy positivo, no signos de irritación peritoneal.

Los exámenes auxiliares al ingreso mostraron glucosa 89 mg%, urea 19 mg%, creatinina 0,5 mg%, hemoglobina 13gr%, VCM 90, plaquetas 461.000/mm³, WBC 4320/mm, linfocitos 1700 (39%). bilirrubina total 8,8 mg/dl, Bilirrubina directa : 7,6 mg/dl TGP : 3016 U/L TGO : 984 U/L Fosfatasa alcalina 250 U/L, albumina 3,34 gr%, globulina 2,8 gr%, amilasa 589 U/L (más de 3 veces el valor máximo), Tiempo de protrombina 17 segundos, INR: 1,6, Ig M positivo para virus de hepatitis A (VHA), test de hepatitis B y C negativos, serología TORCH y virus EB negativos

La colangiografía magnética nuclear mostraba hepatomegalia sin dilatación de vías biliares (colédoco de 4mm), engrosamiento de la pared de la vesícula biliar alitiásica de hasta 11mm, había leve esplenomegalia y el páncreas estaba aumentado de tamaño difusamente, asimismo se detectó líquido libre en el espacio de Morrison y flanco derecho (Ver figura 1).

En la ecografía abdominal resaltaba la vesícula biliar alitiásica de 83x35mm, con la pared engrosada de 9mm y además signos de edema periportal. El páncreas mostraba incremento de su volumen, con líquido libre peripancreático y perivesicular con volumen de 430cc. Estos hallazgos estaban en relación con una colecistitis alitiásica y pancreatitis agudas.

La tomografía axial computarizada mostraba el páncreas aumentado de tamaño a predominio de cuerpo y cola,

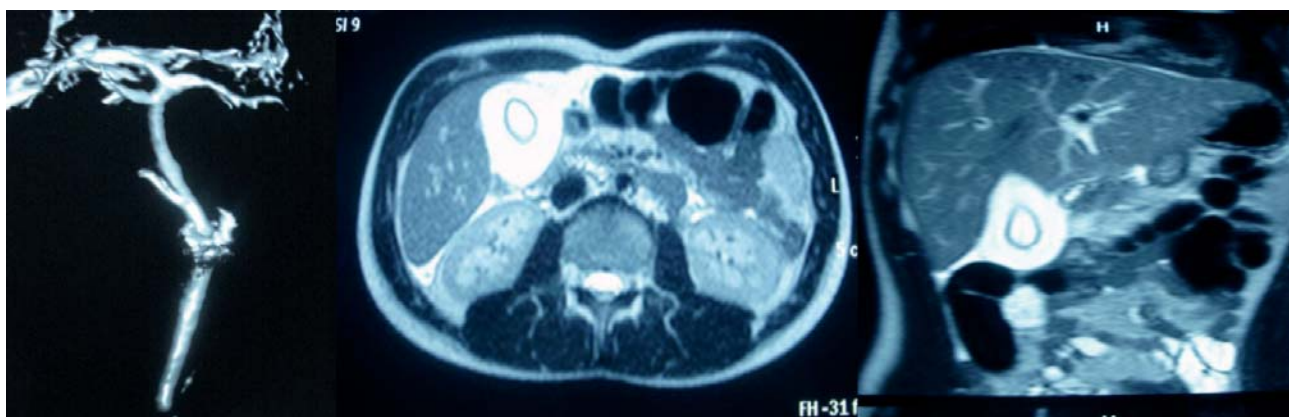


Figura 1.- La colangiorensonancia magnética nuclear no demuestra dilatación de vías biliares. Es evidente la hepatomegalia asociada a engrosamiento de la pared de la vesícula biliar alitiásica (11mm). El páncreas está aumentado de tamaño y hay líquido libre escaso en el espacio de Morrison y flanco derecho.

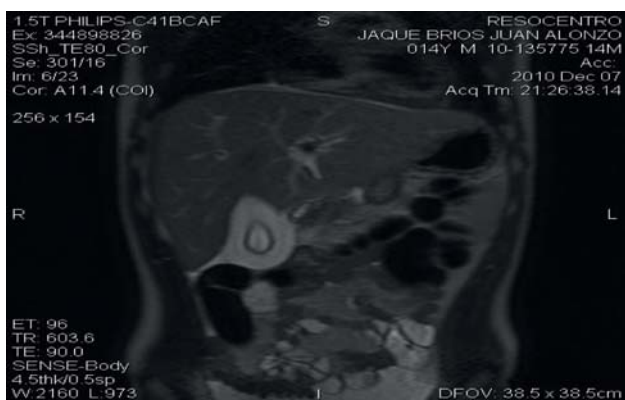

Figura 2.- Corte coronal de la resonancia magnetica que muestra la hepatomegalia y el notable engrosamiento y edema de la pared de la vesícula biliar

con edema peripancreático. La vesícula biliar estaba notablemente engrosada (ver figuras 2 y 3).

La evolución fue favorable, remitiendo las molestias de manera espontánea con manejo conservador, salió de alta en buen estado.

DISCUSIÓN

Las hepatitis virales se pueden asociar con varias manifestaciones extrahepáticas (1) que se observan en el 6,4% de los casos, siendo las manifestaciones más frecuentes los casos de glomerulonefritis, vasculitis, crioglobulinemia, trombocitopenia, agranulocitosis, anemia aplásica, pancreatitis y colecistitis alitiásica.

La colecistitis aguda alitiásica es la inflamación de la vesícula biliar libre de cálculos, clínicamente se caracteriza por un estado de dolor biliar típico de la ictericia, y una masa en el hipocondrio derecho, que muchas veces simula el dolor abdominal agudo (2). El diagnóstico se sospecha clínicamente y se confirma a través del ultrasonido. Los criterios ecográficos para el diagnóstico son: distensión de la vesícula biliar, engrosamiento de la pared vesicular ($> 3,5$ mm), sin sombra acústica o barro biliar. El tratamiento es inicialmente

conservador, con indicaciones para la colecistectomía urgente en los casos de gangrena o perforación de la pared de la vesícula biliar.

Es de mencionar que las colecistitis agudas alitiásicas, comprende solo un pequeño porcentaje de 2-5% del total de las colecistitis agudas y la mayoría de casos suelen deberse a un proceso infeccioso que afecta a la pared de la vesícula, y el agente patógeno más común es *Salmonella typhi*. Existen algunos artículos (3-6) que sugieren un compromiso

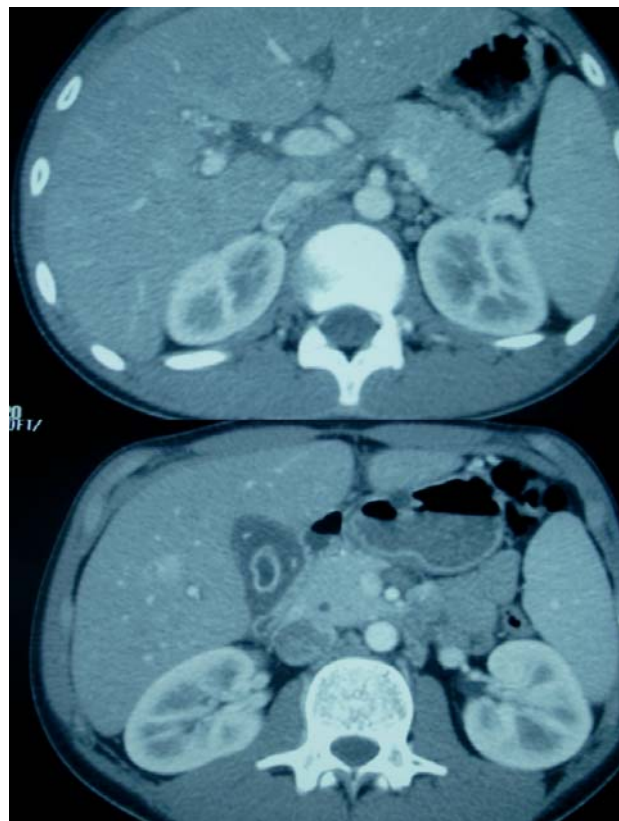


Figura 3.- Los cortes axiales de la tomografía axial computarizada muestran el páncreas aumentado de tamaño (edema peripancreático) y la vesícula biliar considerablemente engrosada.

de la vesícula biliar en las hepatitis virales, aun en ausencia de colecistitis clínica; entre ellos, sólo hay pocos casos de colecistitis aguda causada por el virus de hepatitis A (VHA).

Aunque la mayoría de los casos documentados corresponden a pacientes menores de 30 años, el desarrollo de esta complicación no parece relacionarse con la edad, ya que los casos reportados son de diferentes grupos etáreos (desde 6 a 68 años).

El VHA se replica en el citoplasma de los hepatocitos infectados; también existen evidencias de que podría infectar directamente al epitelio de la vesícula y de los conductos biliares (7); esta situación explicaría por qué la hepatitis viral aguda A cursa frecuentemente con colestasis. La excreción del VHA a través de la vía biliar y por las heces caracteriza su fácil transmisión fecal-oral.

La etiología de la pancreatitis aguda es diversa, entre las causas inusuales está incluido el VHA. La asociación entre hepatitis viral aguda y pancreatitis aguda es rara, Lisney (8) fue el primero en declarar que la pancreatitis puede ser una complicación de la hepatitis infecciosa; desde entonces existen referencias de su asociación. Joshi et al (9) en una serie de 2,559 autopsias reportó que 3,7% de los pacientes con pancreatitis aguda también tuvieron hepatitis viral, en comparación con una incidencia global de pancreatitis en las autopsias de pacientes con hepatitis viral de 0,9%.

Entre los virus de hepatitis, el tipo B es el que se ha asociado con mayor frecuencia a la pancreatitis aguda. Sin embargo, en la literatura médica existen pocos casos publicados de pancreatitis aguda en asociación con hepatitis viral no fulminante y aun más rara en hepatitis por virus A siendo la prevalencia de esta asociación desconocida.

La pancreatitis suele presentarse entre la primera y la segunda semana de iniciada la hepatitis y los casos publicados han sido leves con resolución completa, similares a nuestro caso que se presentó con dos semanas de evolución y el curso fue benigno. En los seis casos reportados por Mishra et al (10) y el caso de Garty (11) los exámenes por imágenes encontraron derrame pleural y ascitis escasa en la cavidad abdominal, en todos ellos se descartaron otras causas de pancreatitis aguda, todos fueron leves y recibieron manejo conservador (12). Sin embargo, existen publicaciones de evoluciones fatales,

sobre todo en casos de hepatitis fulminante (13).

Hasta la fecha la patogénesis de la pancreatitis asociada a infecciones virales es desconocida. Una de las primeras hipótesis propuestas es la de Tsui (14), la cual implica el desarrollo de edema en la ampolla de Vater con obstrucción del flujo pancreático; otra hipótesis refiere que existe una acción citopática viral de las células acinares del páncreas.

La colecistitis aguda alitiásica y la pancreatitis aguda de presentación simultánea en el contexto de una hepatitis aguda A es una combinación aun más rara, pero que ya ha sido descrita previamente por Basaranoglu et al (15) en una mujer joven con características similares al de nuestro paciente, llegando al diagnóstico con apoyo de la resonancia magnética nuclear.

Dado que las hepatitis agudas A se manejan típicamente de forma ambulatoria y no suelen requerir pruebas de imagen y laboratorio complementarias, es difícil determinar la prevalencia real de estas complicaciones. De hecho, probablemente se resuelvan de forma espontánea junto con el resto del proceso viral.

Si se hospitalizaran a todos los pacientes con hepatitis A y se solicitaran más pruebas diagnósticas, el número de casos detectados similares al nuestro quizá podrían ser mayores. Otro factor que debemos tener en cuenta, es que la prevalencia de la infección por el VHA en países desarrollados ha ido declinando lo que hace rara su publicación.

En los países menos desarrollados la tasa de adultos seropositivos que han tenido VHA puede llegar al 90%; en cambio en los países desarrollados no supera el 30% (16); por consiguiente las manifestaciones atípicas de la infección por el VHA se van a ver con más frecuencia en países como el nuestro con alta tasa seropositivos para VHA.

Se conoce poco de las manifestaciones extrahepáticas de la infección por el virus de la hepatitis A (VHA), es por eso que reportamos el presente caso de presentación simultánea de pancreatitis y colecistitis alitiásica agudas en un paciente joven con hepatitis viral A de evolución favorable.

REFERENCIAS

1. AMARAPURKAR DN, AMARAPURKAR AD. Extrahepatic manifestations of viral hepatitis. *Ann Hepatol* 2002;1(4):192-5.
2. BASAR O, KISACIK B, BOZDOGAN E, YOLCU OF, ERTUGRUL I, KOKLU S. An unusual cause of acalculous cholecystitis during pregnancy: hepatitis A virus. *Dig Dis Sci* 2005;50:1532.
3. VAIDYA P, KADAM C. Hepatitis A: an unusual presentation. *Indian Pediatr* 2003; 40:910-1.
4. OZARAS R, MERT A, YILMAZ MH, CELIK AD, TABAK F, BILIR M, et al. Acute viral cholecystitis due to hepatitis A virus infection. *J Clin Gastroenterol.* 2003; 37:79-81.
5. SOUZA LJ, BRAGA LC, ROCHANDE S, TAVARES RR. Acute acalculous cholecystitis in a teenager with hepatitis a virus infection: a case report. *Braz J Infect Dis* 2009; 13(1):74-6.
6. MELERO FERRER JL, ORTUÑO CORTÉS J, NEVÁREZ HEREDIA A. Acute acalculous cholecystitis associated with acute hepatitis A virus infection. *Gastroenterol Hepatol* 2008; 31(7):433-5.
7. KOFF RS. Immunologically mediated extra hepatic manifestations of viral hepatitis. In: Krawitt EL, Wisner RH Eds. *Autoimmune liver diseases*. New York: Raven press, 1991: 233-245.
8. LISNEY, AA. La hepatitis infecciosa en Leicestershire: Una encuesta de 1062 casos. *Actas R Soc Med* 1944; 37: 165.
9. JOSHI, RA, PROBSTERIN, JG, BLUMENTHAL, HT. A survey of experiences with three hundred clinical and one hundred and eight autopsy cases of acute pancreatitis. *Am Surg* 1957; 23: 24.
10. MISHRA A, SAIGAL S, SARIN SK. Acute pancreatitis associated with viral hepatitis: a report of six cases with review of literature. *Am J Gastroenterology* 1999; 94 (8): 2292-5.
11. GARTY BZ, KANNER D, DANON YL. Pancreatitis associated with hepatitis A viral infection. *J Pediatr* 1995; 127: 669
12. DAVIS TV, KEEFFE EB. Acute pancreatitis associated with acute hepatitis A. *Am J Gastroenterol* 1992 Nov; 87(11):1648-50.
13. PRUNET B, PONS F, PONS S, D'ARANDA E, LA-CROIX G. Fatal fulminant viral hepatitis A complicated by acute pancreatitis. *Med Mal Infect* 2010; 40(12):721-3.
14. TSUI CY, BURCH GE, HARB JM. Pancreatitis in mice infected with Coxsackie virus B1. *Arch Pathol* 1972; 93: 379-89
15. BASARANOGU M, BALCI NC, KLOR HU. Gallbladder sludge and acute pancreatitis induced by acute hepatitis A. *Pancreatology* 2006; 6(1-2):141-4.
16. CARRILHO FJ, MENDES CLEMENTE C, SILVA LC. Epidemiology of hepatitis A and E virus infection in Brazil. *Gastroenterol Hepatol* 2005; 28:118-25.