

## Esfinterotomía seguida de dilatación con balón de gran tamaño en el manejo de coledocolitiasis. Eficacia y seguridad en un hospital de Lima-Perú

Sphincterotomy followed by papillary large balloon in the management of choledocholithiasis. Therapeutic success and safety in a Lima-Peru hospital

Jorge Espinoza-Ríos<sup>1a</sup>, Miluska Aliaga Ramos<sup>2b</sup>, Jenny Rodríguez Borda<sup>2b</sup>, Eduardo Miraval Wong<sup>2b</sup>, Arturo Zegarra Chang<sup>1c,2d</sup>, Eduar Bravo Paredes<sup>1c,2d</sup>, Ricardo Prochazka Zárata<sup>1c,2d</sup>

<sup>1</sup> Hospital Nacional Cayetano Heredia. Lima, Perú.

<sup>2</sup> Universidad Peruana Cayetano Heredia. Lima, Perú.

<sup>a</sup> Médico residente de gastroenterología, <sup>b</sup> Médico-cirujano, <sup>c</sup> Gastroenterólogo, <sup>d</sup> Docente

Recibido: 10-9-2015

Aprobado 21-03-2016

### RESUMEN

**Objetivo:** Realizamos el análisis descriptivo de nuestra casuística en esfinterotomía seguida de dilatación de la papila con balón de gran tamaño en una sola sesión (EE-DBGT) en el manejo de coledocolitiasis de difícil extracción, con el objetivo de determinar las tasas de éxito terapéutico y complicaciones en la experiencia local. **Material y métodos:** Se seleccionó del registro del Servicio de Gastroenterología del Hospital Nacional Cayetano Heredia los procedimientos de CPRE con EE-DBGT indicados por coledocolitiasis entre enero 2009 y diciembre 2014 en pacientes mayores de 18 años, sin esfinterotomía preexistente. Se realizó el análisis descriptivo del éxito terapéutico y complicaciones. **Resultados:** Se incluyó 73 procedimientos realizados en 73 pacientes, con edad  $59,4 \pm 19,8$  años (65,8% mujeres, 34,2% varones). El diámetro de los cálculos fue  $14,6 \pm 3,3$  mm. El diámetro de las dilataciones fue  $14,6 \pm 2,27$  mm. En 8 casos se realizó litotripsia mecánica. Se logró extraer completamente los cálculos en 56 procedimientos (76,7%). En 4 casos (5,5%) se produjo alguna complicación. No hubo fallecimientos. **Conclusión:** Nuestras cifras de éxito terapéutico y complicaciones con EE-DBGT en cálculos de difícil extracción son similares a lo descrito en la literatura. La técnica de esfinterotomía combinada con dilatación hidrostática es efectiva y segura para el tratamiento de coledocolitiasis.

**Palabras clave:** Coledocolitiasis; Pancreatocolangiografía retrógrada endoscópica; Esfinterotomía endoscópica (fuente: DeCS BIREME).

### ABSTRACT

**Objective:** We present a descriptive analysis of our cases of sphincterotomy followed by papillary large balloon dilation in a single session (ES-LBD) in the management of difficult to extract calculi, with the objective of assessing rates of therapeutic success and complications in local experience. **Material and methods:** ERCP procedures with ES-LBD performed for choledocholithiasis between January 2009 and December 2014 in patients older than 18 years and without preexistent sphincterotomy were selected from records of the Gastroenterology Service at Cayetano Heredia National Hospital. A descriptive analysis of therapeutic success and complications was performed. **Results:** 73 procedures in 73 patients were included (65.8% female, 34.2% male). Patient's average age was  $59.4 \pm 19.8$  years. Average diameter of calculi was  $14.6 \pm 3.3$  mm. Average diameter of dilations was  $14.6 \pm 2.27$  mm. In 8 cases mechanical lithotripsy was performed. Complete calculi extraction was achieved in 56 procedures (76.7%). Complications occurred in 4 cases (5.5%). There were no deaths. **Conclusion:** Our figures of therapeutic success and complications with ES-LBD for difficult to extract calculi are similar to those reported in literature. ES-LBD is an effective and safe technique for management of choledocholithiasis.

**Keywords:** Choledocholithiasis; Cholangiopancreatography, endoscopic retrograde; Sphincterotomy, endoscopic (source: MeSH NLM).

## INTRODUCCIÓN

La litiasis biliar es una de las patologías más frecuentes en la práctica clínica. Hasta 10% de la población general puede estar afectada. Se estima que 10 a 20% de los pacientes con coledocolitiasis desarrollan coledocolitiasis, y entre 3 y 10% de los pacientes llevados a colecistectomía tienen cálculos en el colédoco<sup>(1)</sup>. La coledocolitiasis puede causar complicaciones como colangitis, ictericia obstructiva, pancreatitis y cirrosis biliar secundaria<sup>(2)</sup>.

El manejo de la coledocolitiasis según las recomendaciones vigentes se hace a través de la

colangiopancreatografía retrógrada endoscópica (CPRE), que permite observar la anatomía de la vía biliar y retirar los cálculos<sup>(3,4)</sup>. Durante la CPRE los procedimientos que permiten la remoción de los cálculos del colédoco son la esfinterotomía endoscópica (EE) y la dilatación de la papila con balón pequeño (DB), aunque este último es de uso controversial porque se asocia a un riesgo aumentado de pancreatitis<sup>(5)</sup>. En ocasiones la remoción de cálculos con estos métodos puede ser difícil o infructuosa debido a la presencia de cálculos de gran tamaño, tortuosidad o adelgazamiento del colédoco distal, divertículos periampulares etc. En estos casos la combinación de la esfinterotomía

combinada con dilatación hidrostática de la papila con balón de gran tamaño en una sola sesión (EE-DBGT) puede ser de utilidad <sup>(6,7)</sup>. Varios estudios han mostrado que este método es efectivo y seguro en la extracción de cálculos y disminuye la necesidad de procedimientos adicionales como la litotripsia mecánica <sup>(4,8-10)</sup>.

En el presente artículo analizamos nuestra experiencia con EE-DBGT en pacientes con cálculos de difícil extracción con el objetivo de determinar nuestras tasas de éxito y complicaciones. También revisamos literatura relevante sobre dicha técnica que se está consolidando cada vez con mayor claridad en el tratamiento del cálculo coledociano difícil.

## MATERIALES Y MÉTODOS

El Servicio de Gastroenterología del Hospital Nacional Cayetano Heredia mantiene prospectivamente desde enero de 2009 un registro de todos los procedimientos de CPRE en el cual se recopila información concerniente al cuadro clínico del paciente, los hallazgos endoscópicos y radiológicos, las maniobras terapéuticas realizadas, los logros terapéuticos obtenidos y los eventos adversos ocurridos. La identificación de eventos adversos se realiza mediante evaluación antes del alta en los pacientes hospitalizados, seguimiento en consultorio, llamadas telefónicas hasta 30 días posteriores a la CPRE a todos los pacientes, y revisión de las historias clínicas en los pacientes que no pueden ser contactados. De este registro se seleccionaron los procedimientos realizados entre enero de 2009 y diciembre de 2014 que cumplieran los siguientes requisitos: a) edad del paciente mayor a 18 años, b) coledocolitiasis confirmada durante la CPRE y c) uso de la técnica de EE-DBGT para extraer los cálculos. El único criterio de exclusión fue la presencia de una esfinterotomía preexistente, sea esta un antecedente conocido o evidenciada como hallazgo durante la CPRE.

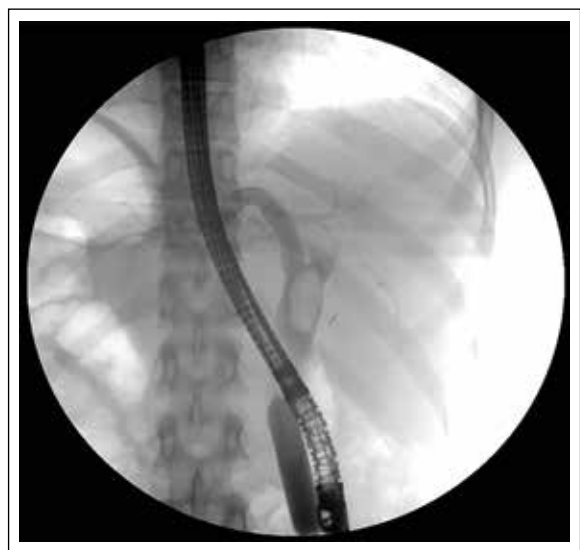Los procedimientos se realizaron con un duodenoscopio convencional. Después de canular la vía biliar y confirmar la presencia de cálculos se efectuaba una esfinterotomía completa. Si la remoción mediante maniobras convencionales con canastilla o balón resultaba fallida se procedía a la dilatación hidrostática de la papila con balón de gran tamaño y nuevos intentos de extracción con canastilla o balón en el mismo procedimiento.

Para las dilataciones se utilizó balones de expansión radial controlada (CRE™ *Wire guided Balloon Dilators*, Boston Scientific). Estos balones miden 5,5 centímetros de longitud y su diámetro de expansión depende de la presión de inflado, según instrucciones del fabricante. Los diámetros disponibles medidos en milímetros son: 10, 11, 12, 13.5, 15, 16.5, 18, 19, y 20. En cada procedimiento se seleccionaba un balón de diámetro

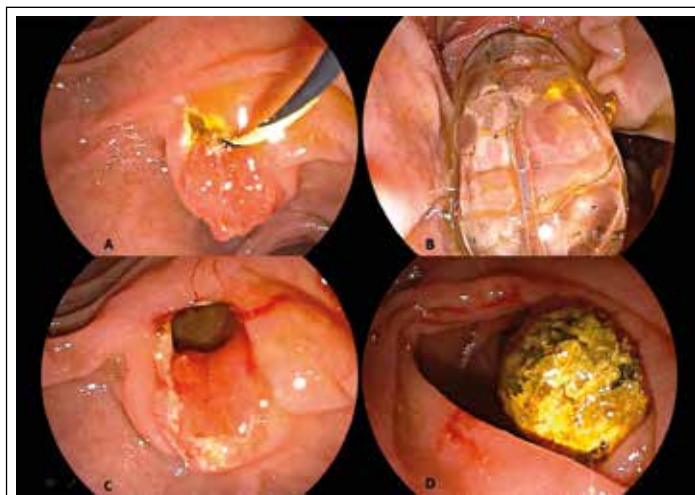
similar o ligeramente mayor al tamaño de los cálculos. Los balones eran insertados de manera que su porción central se ubicaba en la papila y se inflaban con medio de contraste a la presión requerida durante 30 a 45 segundos verificando mediante fluoroscopia el inflado correcto con desaparición de la "cintura" en la silueta del balón (Figuras 1 y 2). Luego se retiraba el balón de dilatación y se intentaba nuevamente remover los cálculos con balones o canastillas de extracción. En los casos en que después de la dilatación aún no era posible remover los cálculos era decisión del endoscopista proceder a litotripsia mecánica, insertar una prótesis biliar o terminar el procedimiento.

Al final de la CPRE, para verificar la extracción completa de los cálculos, el endoscopista realizaba una inyección de contraste mientras ocluía con un balón el orificio papilar. Cuando se había extraído todos los cálculos se consideraba que se logró el éxito terapéutico, independientemente de la necesidad de procedimientos complementarios como litotripsia mecánica. Si la extracción resultaba infructuosa o incompleta, o si en la evolución posterior se demostraban cálculos residuales, se consideraba falla terapéutica. No se analizó la necesidad de CPREs subsiguientes ni la tasa de éxito o complicaciones en procedimientos repetidos de CPRE.

La información se introdujo en una base de datos confeccionada en el programa Microsoft Excel para Windows versión 2010 y para el análisis se utilizó Stata versión 12.0. Se realizó un análisis descriptivo de la población incluyendo edad, sexo, cuadro clínico de presentación, número y tamaño de los cálculos, diámetro de las dilataciones, éxito terapéutico, complicaciones en general y complicaciones específicas. Se reportan el promedio, desviación estándar y rango del mínimo



**Figura 1.** Imagen fluoroscópica de la insuflación del balón de dilatación en la papila. Nótese la ubicación de la guía en uno de los conductos intrahepáticos.



**Figura 2.** A) Orificio papilar luego de la esfinterotomía endoscópica. B) Insuflación del balón dilatador en la papila. C) Orificio papilar luego de la esfinterotomía y dilatación. D) Cálculo extraído en la luz duodenal.

al máximo valor de las variables numéricas, y las frecuencias de las variables categóricas. Las asociaciones entre variables se exploraron mediante la prueba exacta de Fisher para las variables categóricas y análisis de varianza (ANOVA) para las variables continuas.

**RESULTADOS**

Durante el periodo de estudio se efectuaron 993 procedimientos de CPRE. En 443 de ellos se encontró coledocolitiasis y se procedió a esfinterotomía con la intención de extraer los cálculos. De éstos, setenta y tres procedimientos requirieron EE-DBGT, cuarenta y ocho (65,8%) en pacientes femeninos y 25 (34,2%) en varones. La edad promedio de los pacientes fue de 59,4±19,8 años, con un rango de 22 a 99 años. Todos los procedimientos fueron indicados por coledocolitiasis con el objetivo extraer los cálculos. Ningún paciente había sido sometido con anterioridad a CPRE ni esfinterotomía. Los síntomas de presentación más frecuentes fueron cólico biliar en 69 (94,5%) e ictericia en 50 (68,5%) pacientes (Tabla 1).

En todos los casos se encontró dilatación de la vía biliar común con un diámetro promedio de 16,85±5,15 mm y un rango de 8,4 a 32 milímetros. Del total de pacientes, 27 (37%) presentaron un cálculo, 15 (20,5%) dos cálculos, 4 (5,5%) tres cálculos, 6 (8,2%) cuatro cálculos,

**Tabla 1.** Presentación clínica de los pacientes sometidos a EE- DHP.

Síntoma o condición clínica de presentación	Número (%)
Cólico biliar	69 (94,5%)
Ictericia	50 (68,5%)
Colangitis	26 (35,6%)
Pancreatitis	10 (13,7%)

**Tabla 2.** Relación del número de cálculos con el diámetro de los cálculos.

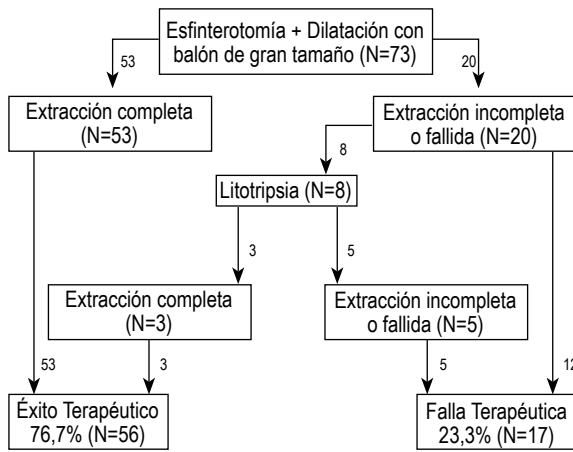
Número de cálculos	Número de pacientes (%)	Diámetro promedio de los cálculos (mm)
Uno-dos	42 (57,5%)	15,03 ± 4,86
Tres-cuatro	10 (13,7%)	13,08 ± 4,33
Múltiples (≥ 5)	21 (28,8%)	14,3 ± 5,6
Total	73 (100%)	14,6 ± 3,3

*p*=0,63 (ANOVA)

y 21 (28,8%) pacientes presentaron 5 o más cálculos. El diámetro promedio de los cálculos fue 14,6±3,3 mm con un rango de 5 a 25 milímetros. No hubo asociación entre el número de cálculos presentes en la vía biliar y el tamaño de los mismos (*p*=0,63) (Tabla 2).

El diámetro promedio de las dilataciones fue 14,6±2,27 mm con un rango de 12 a 18 mm. Luego de la EE-DBGT se logró la extracción completa de los cálculos en 53 de los 73 pacientes (72,6%). En 20 casos la extracción fue incompleta o fallida y de ellos en 8 casos se realizó litotripsia mecánica, completando la extracción de cálculos en 3 pacientes adicionales. Esto hace un total de 56 procedimientos en los que se logró el éxito terapéutico, con una tasa de éxito del 76,7% en una sola sesión (Figura 3). No hubo asociación entre el número de cálculos y la tasa de éxito terapéutico (*p*=0,33) (Tabla 3). En pacientes con cálculos de 10 mm o menos la tasa de éxito fue del 95% mientras que cuando los cálculos fueron de más de 20 mm la tasa de éxito se redujo a 66.6%, aunque esta relación no alcanzó significación estadística (*p*=0,12) (Tabla 4).

Cuatro de los 73 pacientes (5,5%) presentaron alguna complicación: dos pacientes tuvieron pancreatitis leve, uno tuvo pancreatitis, abscesos hepáticos y perforación del colédoco distal, y uno tuvo colangitis, haciendo una



**Figura 3.** Logros terapéuticos en los procedimientos de CPRE con EE-DBGT.

**Tabla 3.** Relación entre el número de cálculos y el éxito terapéutico.

Número de cálculos	Número de pacientes N (%)	Éxito terapéutico N (%)
Uno-dos	42 (57,5%)	34 (80,9%)
Tres-cuatro	10 (13,7%)	6 (60,0%)
Múltiples (≥ 5)	21 (28,8%)	16 (76,2%)
Total	73 (100%)	56 (76,7%)

*p=0,33 (prueba exacta de Fisher).*

tasa de 4,1% de pancreatitis, 1,4% de colangitis y 1,4% de perforación de víscera hueca. Ningún paciente falleció por complicaciones del procedimiento.

La paciente en quien se produjo pancreatitis, abscesos hepáticos y perforación del colédoco distal fue una mujer de 56 años a la que se extrajo un cálculo de 17x14 mm. Se usó un balón de 15 mm. Después del procedimiento presentó neumoperitoneo, neumoretroperitoneo, neumomediastino y abscesos hepáticos por lo que requirió hospitalización prolongada con antibióticos y soporte nutricional enteral. Las complicaciones se resolvieron con el manejo conservador y posteriormente se realizó colecistectomía con exploración de vía biliar. Fue dada de alta una semana después de la cirugía. La perforación fue atribuida a desproporción entre el diámetro del balón de dilatación y el segmento final del colédoco. El paciente que presentó colangitis fue un varón de 34 años con un cálculo de 13,5 mm. Se usó un balón de 13,5 mm y se logró extraer el cálculo. El cuadro de colangitis respondió rápidamente antibióticos. En una CPRE posterior se extrajeron múltiples cálculos residuales pequeños que habían pasado desapercibidos. En los 2 pacientes que presentaron pancreatitis leve se hallaron cálculos de 10 y 14 mm y se usaron balones de 12 y 15 mm respectivamente.

## DISCUSIÓN

A pesar del desarrollo desde que se reportó el primer abordaje endoscópico terapéutico de la vía biliar en 1974, cálculos de difícil extracción son frecuentes y constituyen un reto para el endoscopista. La EE es el procedimiento habitual para facilitar el tratamiento de la coledocolitiasis. Consiste en realizar un corte en el esfínter de Oddi para permitir la extracción de cálculos mediante el arrastre con canastillas o balones. Con esta técnica las tasas de éxito reportadas varían entre 87% y 100%<sup>(11)</sup>, pero puede producir complicaciones como pancreatitis (5,4%), hemorragia (2,0%), colangitis (1%), colecistitis (0,5%) y perforación (0,3%), con una mortalidad de 0,4%<sup>(12)</sup>. Los principales factores asociados a falla terapéutica de la EE son los cálculos de gran tamaño y las estrecheces de la parte distal del colédoco<sup>(13)</sup>. En estos casos son necesarias técnicas adicionales como la litotripsia mecánica, resultando en procedimientos prolongados y complejos y en algunos casos requiriendo varias sesiones para extraer los cálculos en su totalidad.

El primer reporte de DB fue publicado por Staritz en 1982<sup>(14)</sup>. Este procedimiento consiste en la dilatación del esfínter biliar con balones de hasta 10 mm de diámetro sin la realización previa de una esfinterotomía, y su objetivo es reemplazar a la EE para la extracción de cálculos<sup>(15)</sup>. Se creía que tenía ventajas sobre la EE ya que preserva la función del esfínter de Oddi<sup>(16,17)</sup>. Sin embargo, en el año 2004 en un estudio randomizado la incidencia de pancreatitis fue 15,4% al realizar DB en comparación con 0,8% si se hacía EE, con fatalidades en el grupo de DB<sup>(5)</sup>. Meta-análisis publicados posteriormente hallaron que el uso de DB para extracción de cálculos en comparación a EE se asocia a una menor tasa de éxito terapéutico y a una mayor necesidad de litotripsia mecánica. Asimismo, se asocia a un riesgo mayor de pancreatitis, aunque éste se presenta sólo en estudios occidentales a diferencia de los estudios asiáticos en los cuales la tasa de pancreatitis es baja. El riesgo de colecistitis, infecciones agudas y crónicas, complicaciones tardías y recurrencia de cálculos es menor con la DB, posiblemente debido a una mejor preservación de la función del esfínter de Oddi<sup>(18-22,15)</sup>. El riesgo de hemorragia también es menor con la DB y se ha demostrado la seguridad de su uso en poblaciones con coagulopatía<sup>(18-20,23,24)</sup> o con alteraciones anatómicas que incrementan el riesgo de la EE como divertículos periampulares y cirugía Billroth II<sup>(25,26)</sup>. Por todos estos motivos la DB no está recomendada como método rutinario para la extracción de cálculos, pero es una opción razonable en pacientes con coagulopatía, divertículo periampular o antecedente de cirugía Billroth II<sup>(11)</sup>.

En el año 2003 Esroz reportó por primera vez el uso de EE-DBGT para cálculos de difícil extracción en 58 pacientes, logrando el éxito terapéutico en el 89% de los pacientes con estrechez distal del colédoco y en el 95% de los pacientes con cálculos grandes difíciles<sup>(13)</sup>. El procedimiento consiste realizar una esfinterotomía y posteriormente dilatar el orificio papilar con un balón entre 12 y 20 mm de diámetro, y su objetivo es producir

una gran apertura del orificio papilar para extraer cálculos grandes o que ofrecen una dificultad inusual <sup>(15)</sup>.

A la fecha se han publicado varias series de casos que muestran la efectividad y seguridad de la EE-DBGT en la extracción de cálculos de gran tamaño. Es particularmente importante saber si esta técnica muestra ventajas sobre el manejo convencional con EE. Al respecto se han publicado trabajos retrospectivos, estudios randomizados, y posteriormente meta-análisis. En estos meta-análisis se muestra que la extracción completa de los cálculos se logra entre el 93% y 98% de los casos, la extracción completa en una sola sesión entre el 82% y 87% de los casos, la extracción completa de cálculos de más de 15 mm en 97% de los casos, y la extracción completa de cálculos mayores de 15 mm en una sola sesión en el 77% de los casos. No se encontró diferencia significativa entre EE-DBGT y EE en ninguna de estas variables y se considera que ambas técnicas son equivalentes en su tasa de éxito terapéutico <sup>(8-10)</sup>. Sin embargo, sí se ha demostrado una menor necesidad de usar litotripsia tanto para los cálculos en general como para los cálculos de más de 15 mm. En un meta-análisis el requerimiento de litotripsia para cálculos mayores de 15 mm fue 37% en los pacientes sometidos a EE-DBGT y 52% si se usaba EE, mientras otro meta-análisis mostró 24% vs 40% <sup>(8-10)</sup>. Esto se traduce en un menor tiempo de exposición a fluoroscopia <sup>(10)</sup>. En cuanto a las complicaciones, no se demuestran diferencias entre EE-DBGT y EE en la ocurrencia de eventos adversos en general ni en ninguna de las complicaciones específicas. La tasa global de eventos adversos de EE-DBGT es de 7,9%, la de hemorragia clínicamente significativa entre 0,3% y 1,7%, la de pancreatitis entre 3% y 4%, la de colangitis entre 1,3% y 1,5%, y la de perforación de 0% a 0,3%. Sólo un meta-análisis halló un aumento de los eventos adversos atribuible a una mayor incidencia de sangrado visible durante la CPRE pero sin repercusión clínica en el paciente.

Por lo expuesto la ventaja principal de la EE-DBGT frente a la EE estriba en un menor requerimiento de litotripsia. La litotripsia es una herramienta valiosa en CPRE pero tiene algunos inconvenientes como la dificultad para introducir el litotriptor, dificultad en capturar piedras, necesidad de barridos repetidos y necesidad potencial de insertar prótesis biliar, y en ocasiones puede resultar engorrosa e inefectiva. La EE-DBGT evita esos inconvenientes permitiendo una resolución más rápida, lo que simplifica el procedimiento con menor trauma para el ducto biliar <sup>(8)</sup>, reduciendo la exposición a fluoroscopia, y con ventajas potenciales en el costo.

La EE-DBGT es segura y eficaz para el cálculo coledociano difícil <sup>(27)</sup>. Su tasa de pancreatitis es menor en comparación a la DB, probablemente debido a que los orificios biliar y pancreático quedan separados por la esfinterotomía de modo que la fuerza de la dilatación actúa sobre el colédoco y no sobre el Wirsung <sup>(15,27)</sup>. Sin embargo, complicaciones severas pueden ocurrir, y se han reportado fallecimientos por hemorragia masiva o perforación <sup>(15,28)</sup>. Factores de riesgo para complicaciones

son cirrosis, esfinterotomía completa, cálculo de 16 mm o más, y estenosis del colédoco distal <sup>(28)</sup>. Por este motivo, aunque algunos consideran que la EE-DBGT es una excelente opción para cálculos difíciles <sup>(9)</sup> y debería considerarse como técnica de primera línea en el manejo de los cálculos grandes <sup>(10)</sup>, otros opinan que optar por EE-DBGT sólo para evitar la litotripsia no necesariamente se justifica y debe considerarse juiciosamente en cada paciente. La selección apropiada de los pacientes es de máxima importancia. Los pacientes que tendrían indicación de EE-DBGT son aquellos con cálculos de gran tamaño, colédoco dilatado, y sin estenosis del colédoco distal <sup>(15,28)</sup>.

Aspectos técnicos de la EE-DBGT que influyen en el riesgo de complicaciones son la extensión de la esfinterotomía, el diámetro del balón, y el método de inflado del balón <sup>(15)</sup>. La esfinterotomía completa puede dañar un vaso grande en el techo de la papila, por lo que es preferible una esfinterotomía pequeña para reducir el riesgo de sangrado <sup>(15)</sup>. El diámetro del balón debería ser similar al cálculo más grande, pero nunca excediendo el diámetro del conducto biliar distal ya que esto aumenta el riesgo de perforación <sup>(15,27)</sup>. En cuanto al inflado del balón se recomienda que sea gradual a fin de visualizar la desaparición o persistencia de la cintura. La persistencia de la cintura del balón al aumentar la presión de inflado puede ser indicio de estenosis del colédoco, y debería motivar la suspensión de la dilatación por riesgo de perforación. La duración del inflado no se considera importante en EE-DBGT ya que el riesgo de pancreatitis es bajo <sup>(15,28)</sup>. En caso de sangrado luego de la dilatación, si el origen no se puede visualizar, la inserción de una prótesis autoexpandible totalmente cubierta puede lograr la hemostasia <sup>(15)</sup>. Además, la guía sobre la cual se desliza el balón dilatador debe ser vista claramente en los conductos intrahepáticos para garantizar que no está en el cístico, ya que éste podría perforarse durante la dilatación <sup>(27)</sup>.

En nuestro estudio se incluyó a 73 pacientes en quienes se realizó EE-DBGT. Tuvimos éxito en la extracción de los cálculos en una sola sesión en 76,7% de nuestros pacientes, y complicaciones en el 5,5%. Ambas cifras son similares a lo descrito en la literatura. No fue un objetivo de nuestro estudio determinar la tasa de éxito final en procedimientos sucesivos de CPRE. Nuestra complicación más importante ocurrió en una paciente que tuvo perforación del colédoco, pancreatitis y abscesos hepáticos. La causa fue probablemente multifactorial incluyendo desproporción entre el colédoco distal y el balón dilatador e instrumentación repetida en la vía biliar.

En nuestro hospital restricciones económicas limitan la disponibilidad de instrumental, incluyendo balones dilatadores y canastillas de litotripsia. Eso ha motivado a que en la práctica cotidiana realicemos una esfinterotomía completa e intentemos extraer los cálculos, y sólo cuando la extracción resulta infructuosa utilizamos un balón de dilatación y realizamos EE-DBGT. Sin embargo, cuando se dispone del instrumental, algunas fuentes bibliográficas sugieren que se opte desde

el inicio por realizar EE-DBGT con una esfinterotomía pequeña para reducir los riesgos de hemorragia y perforación. Aún con esta limitante consideramos que en nuestra práctica habitual resulta preferible realizar EE-DBGT antes que litotripsia, en virtud de una mayor simplicidad del procedimiento y menor necesidad de sesiones repetidas de CPRE. Las mismas limitaciones en la disponibilidad de instrumental han motivado que en esta serie, de los 20 pacientes en quienes no se logró la extracción con la EE-DBGT, sólo 8 pacientes recibieran litotripsia en la misma sesión, logrando el éxito terapéutico en 3 de ellos. El equipo que tuvimos disponible en el hospital durante la realización de este estudio fue un duodenoscopio con canal de trabajo de 3,2 mm de diámetro. Sin embargo, el uso de un duodenoscopio terapéutico, con canal de trabajo de 4,2 mm, puede facilitar las maniobras.

En conclusión, la EE-DBGT es un procedimiento efectivo y seguro en el manejo de la coledocolitiasis de difícil extracción, que simplifica el procedimiento al disminuir la necesidad de litotripsia y de sesiones repetidas de CPRE. La selección apropiada de los pacientes y algunas consideraciones técnicas son importantes para reducir el riesgo de complicaciones.

**Conflictos de interés:** Los autores declaramos que no tenemos ningún conflicto de interés.

## BIBLIOGRAFÍA

- Freitas ML, Bell RL, Duffy AJ. [Choledocholithiasis: Evolving standards for diagnosis and management](#). World J Gastroenterol. 2006;12(20):3162-7.
- Llatas Pérez J, Hurtado Roca Y, Frisancho Velarde O. [Coledocolitiasis en el Hospital Edgardo Rebagliati Martins \(2010-2011\): incidencia, factores de riesgo, aspectos diagnósticos y terapéuticos](#). Rev Gastroenterol Peru. 2011;31(4):324-9.
- ASGE Standards of Practice Committee, Maple JT, Ben-Menachem T, Anderson MA, Appalaneni V, Banerjee S, et al. [The role of endoscopy in the evaluation of suspected choledocholithiasis](#). Gastrointest Endosc. 2010;71(1):1-9.
- Rouquette O, Bommelaer G, Abergel A, Poincloux L. [Large balloon dilation post endoscopic sphincterotomy in removal of difficult common bile duct stones: a literature review](#). World J Gastroenterol. 2014;20(24):7760-6.
- Disario JA, Freeman ML, Bjorkman DJ, Macmathuna P, Petersen BT, Jaffe PE, et al. [Endoscopic balloon dilation compared with sphincterotomy for extraction of bile duct stones](#). Gastroenterology. 2004;127(5):1291-9.
- Itoi T, Wang H. [Endoscopic management of bile duct stones](#). Dig Endosc. 2010;22 Suppl 1:S69-75.
- Meine GC, Baron TH. [Endoscopic papillary large-balloon dilation combined with endoscopic biliary sphincterotomy for the removal of bile duct stones \(with video\)](#). Gastrointest Endosc. 2011;74(5):1119-26.
- Xu L, Kyaw MH, Tse YK, Lau JY. [Endoscopic sphincterotomy with large balloon dilation versus endoscopic sphincterotomy for bile duct stones: a systematic review and meta-analysis](#). Biomed Res Int. 2015;2015:673103.
- Jin PP, Cheng JF, Liu D, Mei M, Xu ZQ, Sun LM. [Endoscopic papillary large balloon dilation vs endoscopic sphincterotomy for retrieval of common bile duct stones: a meta-analysis](#). World J Gastroenterol. 2014;20(18):5548-56.
- Madhoun MF, Wani S, Hong S, Tierney WM, Maple JT. [Endoscopic papillary large balloon dilation reduces the need for mechanical lithotripsy in patients with large bile duct stones: a systematic review and meta-analysis](#). Diagn Ther Endosc. 2014;2014:309618.
- ASGE Standards of Practice Committee, Maple JT, Ikenberry SO, Anderson MA, Appalaneni V, Decker GA, et al. [The role of endoscopy in the management of choledocholithiasis](#). Gastrointest Endosc. 2011;74(4):731-44.
- Freeman ML, Nelson DB, Sherman S, Haber GB, Herman ME, Dorsher PJ, et al. [Complications of endoscopic biliary sphincterotomy](#). N Engl J Med. 1996;335(13):909-18.
- Ersoz G, Tekesin O, Ozutemiz AO, Gunsar F. [Biliary sphincterotomy plus dilation with a large balloon for bile duct stones that are difficult to extract](#). Gastrointest Endosc. 2003;57(2):156-9.
- Staritz M, Ewe K, Meyer zum Büschenfelde KH. [\[Endoscopic papillary dilatation: an alternative to papillotomy? \(author's transl\)\]](#). Dtsch Med Wochenschr. 1982;107(23):895-7. [Article in German]
- Jeong SU, Moon SH, Kim MH. [Endoscopic papillary balloon dilation: revival of the old technique](#). World J Gastroenterol. 2013;19(45):8258-68.
- Sugiyama M, Atomi Y. [Endoscopic papillary balloon dilation causes transient pancreatobiliary and duodenobiliary reflux](#). Gastrointest Endosc. 2004;60(2):186-90.
- Isayama H, Komatsu Y, Inoue Y, Toda N, Shiratori Y, Tsujino T, et al. [Preserved function of the Oddi sphincter after endoscopic papillary balloon dilation](#). Hepatogastroenterology. 2003;50(54):1787-91.
- Zhao HC, He L, Zhou DC, Geng XP, Pan FM. [Meta-analysis comparison of endoscopic papillary balloon dilatation and endoscopic sphincterotomy](#). World J Gastroenterol. 2013;19(24):3883-91.
- Weinberg BM, Shindy W, Lo S. [Endoscopic balloon sphincter dilation \(sphincteroplasty\) versus sphincterotomy for common bile duct stones](#). Cochrane Database Syst Rev. 2006;(4):CD004890.
- Baron TH, Harewood GC. [Endoscopic balloon dilation of the biliary sphincter compared to endoscopic biliary sphincterotomy for removal of common bile duct stones during ERCP: a metaanalysis of randomized, controlled trials](#). Am J Gastroenterol. 2004;99(8):1455-60.
- Lu Y, Wu JC, Liu L, Bie LK, Gong B. [Short-term and long-term outcomes after endoscopic sphincterotomy versus endoscopic papillary balloon dilation for bile duct stones](#). Eur J Gastroenterol Hepatol. 2014;26(12):1367-73.
- Yu T, Liu L, Chen J, Li YQ. [\[A comparison of endoscopic papillary balloon dilation and endoscopic sphincterotomy for the removal of common bile duct stones\]](#). Zhonghua Nei Ke Za Zhi. 2011;50(2):116-9. [Article in Chinese]
- Park DH, Kim MH, Lee SK, Lee SS, Choi JS, Song MH, et al. [Endoscopic sphincterotomy vs. endoscopic papillary balloon dilation for choledocholithiasis in patients with liver cirrhosis and coagulopathy](#). Gastrointest Endosc. 2004;60(2):180-5.
- Lin CK, Lai KH, Chan HH, Tsai WL, Wang EM, Wei MC, et al. [Endoscopic balloon dilatation is a safe method in the management of common bile duct stones](#). Dig Liver Dis. 2004;36(1):68-72.
- Espinola J, Muñoz F, Vivas S, Domínguez A, Linares P, Jorquera F, et al. [\[Dilatation of the papilla of Vater in the treatment of choledocholithiasis in selected patients\]](#). Gastroenterol Hepatol. 2004;27(1):6-10. [Article in Spanish].
- Bergman JJ, van Berkel AM, Bruno MJ, Fockens P, Rauws EA, Tijssen JG, et al. [A randomized trial of endoscopic balloon dilation and endoscopic sphincterotomy for removal of bile duct stones in patients with a prior Billroth II gastrectomy](#). Gastrointest Endosc. 2001;53(1):19-26.
- García-Cano J. [Endoscopic biliary sphincterotomy dilation](#). Rev Esp Enferm Dig. 2012;104(7):339-42.
- Choi JH, Lee SK. [Feasibility of endoscopic papillary large balloon dilation after prior Billroth II gastrectomy and considerations for endoscopists](#). Saudi J Gastroenterol. 2014;20(2):79-80.

### Correspondencia:

Jorge Espinoza-Ríos.

Av. Del Río 390 Dpto: H, Pueblo Libre. Lima 21, Perú.

E-mail: [jorge.espinoza@upch.pe](mailto:jorge.espinoza@upch.pe)