

Histoplasmosis Colónica como Manifestación Diagnóstica de Sida

Edgar Alva¹, Jorge Vásquez¹, Oscar Frisancho¹, Max Yoza¹ y Alejandro Yábar².

RESUMEN

Se reporta caso de paciente mujer de 48 años, sin antecedentes importantes (niega transfusión de sangre), con cuatro meses con diarrea y pérdida ponderal de 8 kg. Presenta episodio de hematoquezia y anemia aguda que requirió transfusión. Se realizó colonoscopia intrahemorrágica detectando tres lesiones ulceradas: una a 10 cm del ano, otra en colon transverso distal, otra úlcera de similares características en el transverso proximal. Las biopsias mostraron tejido de granulación de úlcera, abundantes macrófagos con estructuras intracitoplasmáticas consistentes con histoplasmosis. Los exámenes no demostraron tuberculosis, ni parasitosis intestinal. Las pruebas de VIH (ELISA y Western Blot) fueron positivas. El recuento de linfocitos CD4 (78 células) y la histoplasmosis extrapulmonar fueron los criterios que definieron el estadio SIDA. La histoplasmosis extrapulmonar define el estadio IV en pacientes inmunosuprimidos por el VIH.

La hemorragia digestiva baja por úlceras colónicas secundarias a *Histoplasma* es una forma de presentación infrecuente como manifestación diagnóstica de SIDA.

Palabras Clave: histoplasmosis gastrointestinal, histoplasmosis colónica, histoplasmosis y VIH/SIDA

Rev. Gastroenterol. Perú; 2010; 30-2: 163-166

ABSTRACT

We report the case of 48 year old female patient without a history of significance importance. (refuses blood transfusion). She complaint of diarrhea of four months of duration and weight loss of 8 kg. she added episodes of hematochezia and severe anemia requiring transfusion. An Intrahemorrhagic colonoscopy was performed detecting three ulcerated lesions. First at 10 cm from the anus, one in transverse colon distal, another similar ulcer in the proximal transverse The biopsies showed ulcer granulation tissue, abundant macrophages with intracytoplasmic structures consistent with histoplasmosis. Tests showed no tuberculosis or intestinal parasitosis. HIV testing (ELISA and Western Blot) were positive. The CD4 (78 cells) and extrapulmonary histoplasmosis were the criteria defined stage AIDS. The extrapulmonary histoplasmosis defines stage IV in immunosuppressed patients with HIV. Lower gastrointestinal bleeding colonic ulcer secondary to *Histoplasma* is a rare form presentation as a diagnostic manifestation of AIDS.

Key Words: gastrointestinal histoplasmosis, colonic histoplasmosis, histoplasmosis in HIV infection.

1 Departamento Del Aparato Digestivo, Hospital Nacional 'Edgardo Rebagliati Martins', EsSALUD.
2 Servicio de Anatomía Patológica (HNERM), Lima, Perú.

CASO CLÍNICO

Paciente mujer de 48 años de edad, natural del Cusco, procedente de Chorrillos (Lima), estado civil conviviente, grado de instrucción primaria, vendedora ambulante.

Antecedentes.- Colectectomía convencional por litiasis vesicular hace 15 años; no transfusiones de sangre.

Enfermedad actual.- Inició su cuadro clínico hace cuatro meses con deposiciones líquidas, 3 a 4 veces diarias, sin moco, sin sangre y en escasa cantidad; ha perdido peso 8 kg y no ha presentado dolor abdominal; hace 2 meses presentó sensación de alza térmica vespertina que calmó con antipiréticos. Tres semanas antes del ingreso presentó deposiciones mezcladas con sangre roja oscura, motivo por el cual acudió al Hospital de Chorrillos de donde fue referida a nuestro hospital. La paciente llegó a nuestro hospital con anemia aguda (hematocrito 18%) e inestabilidad hemodinámica; recibió transfusión de cuatro unidades de paquete globular.

Examen físico.- La paciente lucía pálida y adelgazada. No se palpaban adenopatías, examen de tórax y cardiovascular sin alteraciones, excepto taquicardia; el abdomen estaba blando depresible, con ruidos hidroaéreos presentes, dolor leve a la palpación profunda en flanco izquierdo, no mostró signos de reacción peritoneal.

Exámenes auxiliares (ingreso).- Hb:5.9 g/dl, Leucocitos: 12,300, abastoados: 4%, VCM:65, HCM:22 y plaquetas:134,000. Los estudios de bioquímica no presentaron alteraciones significativas.

Se realizó colonoscopia intrahemorragica, se lavó y aspiró sangre roja oscura en regular cantidad; a los 10 cm del margen anal se observó úlcera oval de 25 x 30 mm de bordes elevados y lecho con fibrina blanca. En colon transverso distal se apreció una úlcera de forma geográfica, bordes congestivos a manera de rodete, que comprometía el 50% de la circunferencia; en transverso proximal otra úlcera de similares características pero comprometía el 70 % de la circunferencia. Se tomaron biopsias del borde y del lecho de las lesiones ulceradas. La impresión diagnóstica fue de úlceras colónicas probablemente asociadas a infección (citomegalovirus versus tuberculosis).

El informe de Anatomía Patológica indicaba que las biopsias están compuestas por fondo de úlcera con tejido de granulación, y abundantes macrófagos con estructuras intracitoplasmáticas de tipo micosis profunda consistentes con histoplasmosis.

Evolución.- La paciente cursó con inestabilidad hemodinámica, recibió en UCI fluidos inotrópicos y antibióticos. Los exámenes auxiliares adicionales no demostraron tuberculosis (BK en esputo y BK en heces seriados: negativos), ni parasitosis intestinal, Las pruebas de VIH (ELISA y Western Blot) positivas; el conteo de linfocitos CD4 de 78 células/uL y la histoplasmosis extrapulmonar fueron los criterios que definieron la infección por el Virus de la Inmunodeficiencia Humana en estadio SIDA. La radiografía de tórax fue normal,

la TAC (toraco-abdomino-pélvica) mostró discreta opacidad parenquimal en segmento lingular inferior de LSI.

Se inició tratamiento con Anfotericina B 50 mg / día (recibió 600 mg de los 1350 programados) y cotrimoxazol profiláctico. Cursó con resangrado -que se autolimitó- en 2 ocasiones sin descompensación hemodinámica. Actualmente continúa su terapia de mantenimiento con antifúngicos orales en el servicio de infectología.

DISCUSIÓN

La histoplasmosis es una infección sistémica causada por un hongo dimórfico denominado *Histoplasma capsulatum*, descrita por primera vez por Darling en 1906, especialmente endémica en los valles de Ohio, Missisipi y Missouri en los Estados Unidos, y en el Caribe, Centro y Sudamérica⁽¹⁾; en el Perú es endémica en la amazonía, especialmente en Tingo María, Pucallpa e Iquitos⁽²⁾.

La infección se adquiere por inhalación de microconidias que llegan a los alvéolos pulmonares, allí son fagocitadas por los macrófagos formando granulomas que se pueden calcificar. Generalmente causa infecciones autolimitadas en pacientes inmunocompetentes, pero puede diseminarse en pacientes con alteración de la inmunidad^(3,4).

Se desarrolla frecuentemente -no exclusivamente- en pacientes procedentes de áreas endémicas, generalmente como reactivación de una infección latente más que una infección exógena. La histoplasmosis intestinal es secundaria a la diseminación hematológica⁽⁵⁾. Existen pocos informes de casos de histoplasmosis intestinal en la literatura mundial y puede ocurrir como manifestación única aislada.

Afecta principalmente al íleon terminal y al colon, aunque puede comprometer cualquier segmento del tubo digestivo, presentándose como lesiones únicas o múltiples, ulceradas, granulomatosas o pseudopolipoides que pueden producir dolor abdominal, sangrado digestivo, perforación u obstrucción intestinal. Las lesiones pueden ser parecidas a las producidas por otras enfermedades como la tuberculosis o las neoplasias^(5,6).

Un estudio de 52 pacientes con histoplasmosis gastrointestinal reportó las siguientes hallazgos: úlceras (49%), nódulos (21%), hemorragia (13%), masa obstructiva (6%) y mucosa normal (23%); los hallazgos microscópicos incluyeron: infiltración linfohistiocítica (83%), úlceras (45%), nódulos linfohistiocíticos (25%) o reacción inflamatoria mínima (15%), raramente granulomas bien definidos (8.5%)⁽⁷⁾.

La histoplasmosis diseminada o extrapulmonar es una micosis oportunista que define el estadio IV en pacientes inmunosuprimidos por el Virus de la Inmunodeficiencia Adquirida. Nuestra paciente presentó hemorragia digestiva baja consecutiva a úlceras colónicas producidas por *Histoplasma*, esta forma de presentación extrapulmonar no es frecuente como manifestación diagnóstica de SIDA⁽³⁾.

La histoplasmosis en SIDA frecuentemente se disemina en el sistema retículoendotelial y compromete una variedad de

órganos, incluyendo al tracto gastrointestinal. Esta infección después de la candidiasis y el citomegalovirus, es la tercera infección oportunista en SIDA, aunque en algunas series ocupa el cuarto lugar después de la neurocriptococosis⁽⁸⁾.

Una revisión de 25 casos de histoplasmosis gastrointestinal en pacientes con SIDA⁽⁸⁾ mostró que dos tercios de los casos ocurrieron en varones, la mitad de ellos provenían de zona endémica, el recuento de CD4 estuvo entre 6 a 200 cel/mm y la histoplasmosis fue criterio diagnóstico de SIDA en 8 casos (31%).

En el mismo reporte⁽⁸⁾ mencionan que los síntomas más frecuentes de la histoplasmosis gastrointestinal fueron dolor abdominal, fiebre, pérdida de peso y diarrea, sin embargo la hemorragia y la obstrucción fueron raras; las lesiones gastrointestinales se localizaron en intestino grueso (61%), intestino delgado (25%) y en ambos (11%).

El diagnóstico de la histoplasmosis colónica se basa en el estudio endoscópico e histopatológico⁽⁹⁻¹²⁾. El diagnóstico diferencial se debe hacer con tuberculosis, Crohn, colitis infecciosa, colitis ulcerativa, cáncer y amiloidosis⁽⁹⁻¹⁰⁾; en nuestra paciente inicialmente se pensó en tuberculosis.

La enfermedad sistémica alcanza 100% y 30% de mortalidad en los pacientes no tratados y tratados (con anfotericina B y ketoconazol) respectivamente⁽¹¹⁻¹³⁾, afortunadamente nuestra paciente ha superado esta primera etapa. Esperamos se pueda instaurar los antirretrovirales (TARGA) para evitar los índices de recaída de la histoplasmosis en SIDA, que se mantienen altos (10-50%) a pesar de la terapia de mantenimiento antifúngica⁽¹⁴⁻¹⁵⁾.

Correspondencia:

Edgar Alva
Paul Dubois 111 – Dpto. 503 Córpac. San Borja
alva.edgar@gmail.com

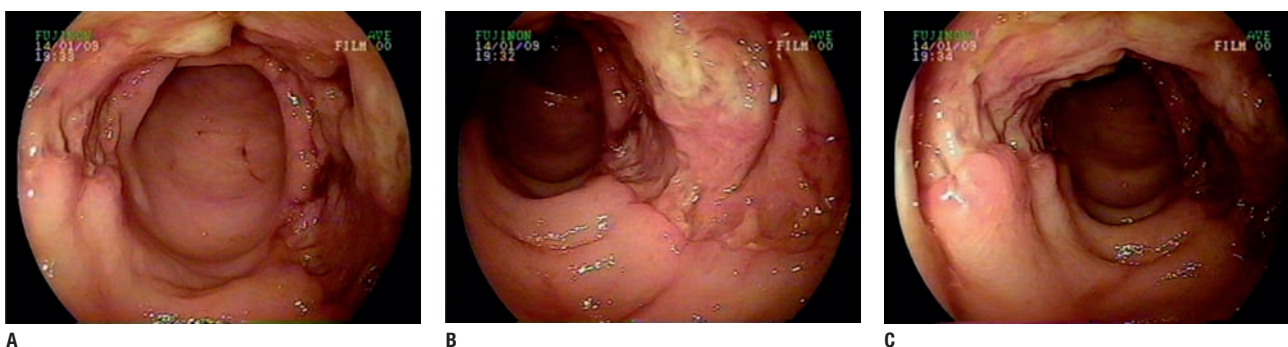


Figura 1.- En colon transverso distal se apreció una lesión ulcerada (fotografías A, B y C), irregular, profunda, de bordes congestivos, que comprometía el 50% de la circunferencia. Se tomaron biopsias del borde y del lecho de la lesión. Lesiones similares se encontraron en rectosigmoides y colon transverso proximal.

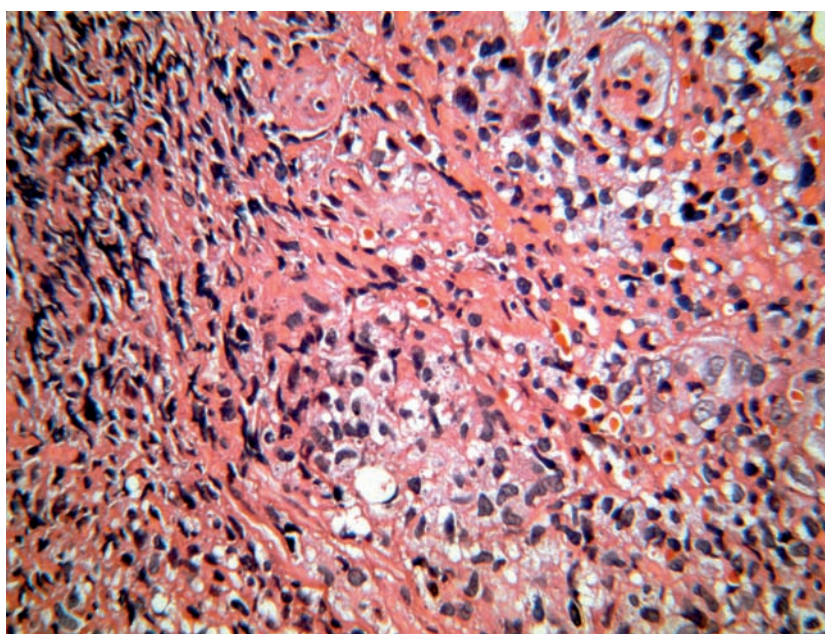


Figura 2.- En la biopsia de fondo de úlcera (40 x) se observa tejido de granulación con macrófagos en cuyo citoplasma se identifican unas estructuras con una zona central oscura y pequeño halo periférico característicos de histoplasmosis.

REFERENCIAS

1. WHEAT LJ, SLAMA TG, EOTZEN HE, KOHLER RB, FRENCH ML, BIESECKER JL. A large urban outbreak of histoplasmosis. *Ann Intern Med* 1981; 94: 331-7.
2. CAÑARI L, FRISANCHO O, PALACIOS F, PALOMINO A, CARRERA D y YÁBAR A. Hemorragia Digestiva Baja en Histoplasmosis Sistémica. *Enfermedades del Aparato Digestivo* 2002; 5(3):24-26.
3. BONNEN JA, ALEXANDER WJ, DISMUKAS WE, et al. Disseminated histoplasmosis in patients with the acquired immune deficiency syndrome. *Arch Intern Med* 1984;144:2178-2181.
4. WHEAT LJ, SLAMA TG, ZECKEL ML. Histoplasmosis in the acquired immune deficiency syndrome. *Am J Med* 1985; 78: 203-10.
5. MILLER DP, EVERETT ED. Gastrointestinal histoplasmosis. *J Clin Gastroenterol* 1979; 1: 233-236.
6. SUAREZ G, MENDIVELSON E, VELEZ JR, ROJAS E, VELANDIA F. Histoplasmosis intestinal en el síndrome de inmunodeficiencia adquirida: presentación de un caso. Hospital Simón Bolívar, Santa Fe de Bogotá. *Revista colombiana de Gastroenterología* 1999; 14(3):187-192.
7. SOTO A, MEZA J, RIVADENEYRA D, COK J. Histoplasmosis gástrica simulando una úlcera gástrica maligna. *Rev Gastroenterol Peru* 2003; 23(1): 221 – 224.
8. KATHRYN NS, THANOMSAK A, AND PETER RM. Gastrointestinal Histoplasmosis in Patients with AIDS: Case Report and Review. *CID* 2001;32 (1):483 – 491.
9. GRAHAM B, MCKINSEY D, DRIKS M, et al. Colonic histoplasmosis in acquired immunodeficiency syndrome, report of two cases. *Dis Colon Rectum* 1991; 34: 185-90.
10. CIMPONERIU D, LOPRESTI P, LAVALANET M, et al. Gastrointestinal histoplasmosis in HIV infection: two cases of colonic pseudocancer and review of literature. *Am J Gastroenterol* 1993; 89: 129-31.
11. WHEAT U, CONNOLLY-STRINGFIELD PA, BAKER AL et al. Disseminated histoplasmosis in the acquired immune deficiency syndrome: clinical findings, diagnosis and treatment, and review of the literature. *Medicine* 1990; 69:361-373.
12. BALTHAZAR EJ, MEGIBOW AJ, BARRY M, OPULENCIA JF. Histoplasmosis of the Colon in Patients with AIDS: Imaging Findings in Four Cases. *AJR* 1993;161:585-587.
13. PISCOYA A, CEDRÓN H, HUERTA-MERCADO J, et al. Gastrointestinal tuberculosis and histoplasmosis in an HIV positive patient presenting with lower gastrointestinal bleeding. *Am J Gastroenterol* 2005; 100(8):1896-1897.
14. WHEAT J. Histoplasmosis: recognition and treatment. *Clin Infect Dis* 1994; 1(Suppl):S19-S27
15. CHRETIEN JH, GARAGUSI VG. Current management of fungal enteritis. *Med Clin North Am* 1982; 66: 675-87.