

## REPORTE DE CASOS CLINICOS

### Tratamiento endoscópico con Argón plasma en sangrado refractario post-esfinterotomía: Reporte de dos casos

Luis Valdez P.\*, Luis Barreda B.\*\*

#### RESUMEN :

Se reportan dos casos de tratamiento endoscópico con Argón Plasma, en hemorragia digestiva alta como complicación post esfinterotomía endoscópica; refractaria a inyector-terapia, lográndose cohibir el sangrado de manera exitosa y sin complicaciones.

PALABRA CLAVE: Argón Plasma, sangrado digestivo, esfinterotomía endoscópica.

#### SUMMARY

We report two cases of successfully endoscopy therapy with argon plasma in upper gastrointestinal bleeding secondary a complication of endoscopic sphyncterotomy, who fails to previous injectotherapy attempts. The bleeding control was complete and without complications.

KEY WORDS: Argon Plasma, Digestive bleeding, endoscopic sphyncterotomy

\* Médico Residente de Gastroenterología. Universidad Nacional Mayor de San Marcos  
\* Médico Asistente del Servicio de Gastroenterología del Instituto Nacional de Enfermedades Neoplásicas (INEN).

## INTRODUCCIÓN

La primera publicación sobre esfinterotomía endoscópica (ES) en litiasis coledociana fue reportada en 1974, siendo en la actualidad una técnica bien establecida y aceptada. Sus principales indicaciones son la remoción de cálculos del colédoco, el manejo de la estenosis orgánica de la papila y en casos de obstrucción biliar por tumores de la misma; su finalidad radica en aliviar la ictericia como medida preoperatoria o como medida paliativa en pacientes no aptos para la cirugía o con enfermedad avanzada.

En manos experimentadas la ES es un procedimiento seguro, con bajo porcentaje de complicaciones, siendo las más frecuentes la hemorragia digestiva, la pancreatitis y la perforación (1,2).

El sangrado post ES a menudo se detiene de manera espontánea y raramente compromete la vida. La frecuencia de sangrado post ES varía ampliamente entre las series de 10% a 48% (4,5). Se define por hemorragia post ES a la presencia de melena, hematoquezia o hematemesis asociada a un descenso de hemoglobina de al menos 2g/dl. Esta complicación es reportada en un rango de 0.65% a 4% (4,10,14, 15, 17, 19,20) y se estima el riesgo de hemorragia severa de 0.1% a 0.5% (15). La mayoría de casos con sangrado importante responden a la terapia médica o endoscópica, siendo muy raro que el paciente requiera tratamiento por radiología intervencionista o quirúrgico.

Se suele emplear tres modalidades de terapia endoscópica para el control de sangrado post ES: 1) inyección de epinefrina (5,6,17) (epinefrina al 1:10,000, también descrito epinefrina con agente esclerosante); 2) electrocauterio (7,8) y 3) compresión con balón (9). Nosotros reportamos 2 casos con sangrado post ES, en los cuales la terapia convencional no logró cohibir el sangrado y se trató con Argón Plasma (APC), logrando detenerse el sangrado en forma exitosa.

## CASO CLÍNICO 1

Paciente varón 67 años, natural y procedente de Huánuco, que ingresa con un tiempo de enfermedad de 3 semanas, caracterizado por dolor abdominal en hipocondrio derecho, ictericia y prurito. Los estudios de laboratorio al ingreso mostraron bioquímica hepática alterada con patrón predominante colestásico: bilirrubina total 300  $\mu\text{mol/L}$ ; bilirrubina directa 212  $\mu\text{mol/L}$ ; bilirrubina indirecta 88  $\mu\text{mol/L}$ ; TGO 84U/L; TGP 54U/L; hemoglobina 13.1gr/L; hematocrito 38%; tiempo de protrombina 23.8seg; plaquetas 276.500. Ecografía abdominal realizada tres semanas previas al ingreso revela vesícula biliar con imagen hiperecoica. La tomografía computarizada de abdomen tomada posteriormente y complementaria a la ecografía, muestra dilatación de vías biliares intra y extrahepáticas, lesión hipodensa a nivel de segunda porción de duodeno, sugiere proceso neoplasia de la ampolla de vater, lesión a nivel del músculo psoas iliaco, cuya posibilidad diagnóstica incluye sarcoma de partes blandas versus absceso.

Con estos resultados fue evaluado por gastroenterología, se administró vitamina K para corregir el tiempo de protrombina y se realizó colangiopancreatografía retrógrada endoscópica (CPRE), encontrándose la papila protruida, con el poro excéntrico, el cual lució con nodulaciones y friabilidad al roce instrumental, se intentó canular al colédoco con el canulótomo, siendo este fallido; se procedió a precorte con Needle-Knife sobre el lomo de la papila, observándose sangrado venoso escaso (Fig 1), se ingresó directamente al colédoco, luego se hizo corte ampliado con el canulótomo de aproximadamente 15mm hasta el pliegue transversal (Fig 2). El colédoco tuvo 25mm de diámetro, se pasó balón de 3cm y se realizó limpieza del mismo, quedando pequeño cálculo de 6mm. Se tomó biopsia tanto del poro de la papila como del área distal del corte. El estudio histológico fue de un adenocarcinoma tubular medianamente diferenciado de papila.

Fig 1. Precorte de papila con Needle - Knife.

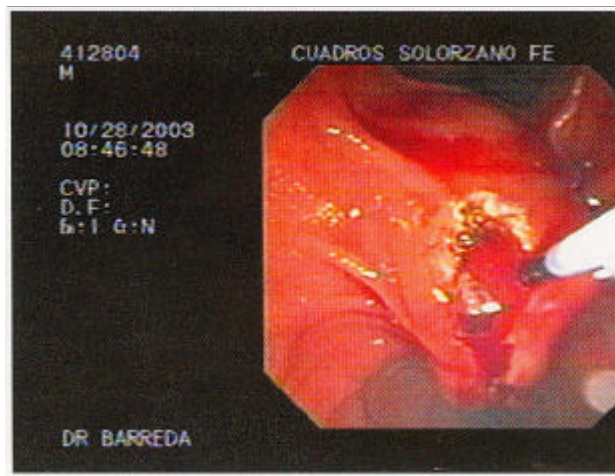
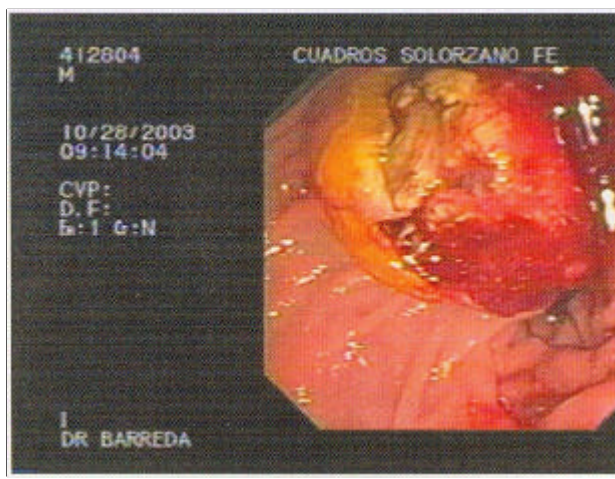


Fig 2. Corte ampliado con canulótomo de aproximadamente 15mm, observándose colédoco dilatado, con buen flujo de bilis.



### Evolución

A las 24 horas del procedimiento el paciente ingresa a la emergencia, presentando desvanecimiento, melena, descenso de hemoglobina de más de 2gr/dl (de 13.1gr/dl a 8.7gr/dl), se le estabiliza hemodinámicamente, se realiza transfusión sanguínea y se procede a realizar endoscopia alta con duodenoscopio, observándose sangrado arteriolar en la base del corte de papilotomía (Fig 3), se procede a inyectoterapia con adrenalina (1/10,000) (14, 15 17) no lográndose detener el sangrado (Fig 4), se procede luego a tratamiento con Argón Plasma (APC) (Fig 5), lográndose detener el sangrado de manera completa (Fig 6). El control con el duodenoscopio a las 24 horas, mostró en el área de la papilotomía presencia de sangrado intermitente tipo venoso, se procedió a nuevo tratamiento con APC con buena respuesta. Paciente evolucionó favorablemente, sin nuevo episodio de sangrado digestivo.

Fig 3. Duodenoscopia a las 24hr del procedimiento. Se observa sangrado arteriolar en la base del corte de la papilotomía.

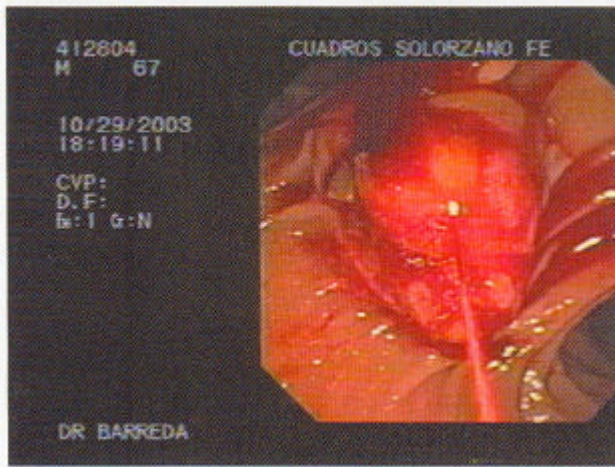


Fig 4. Inyectoterapia con adrenalina al 1/10000, no se logró cohibir el sangrado en su totalidad.

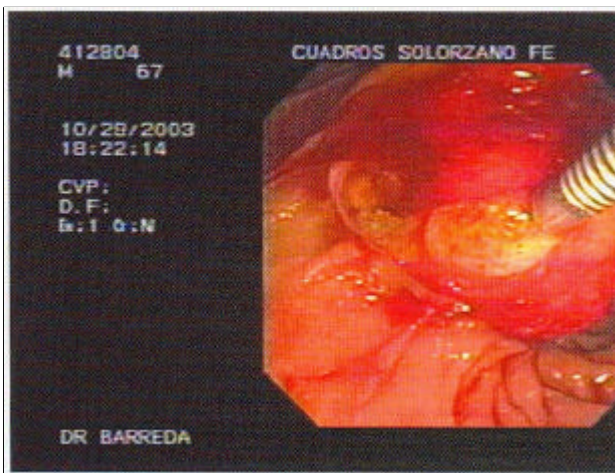


Fig 5. Tratamiento con Argón Plasma (APC). Muestra aplicación con cateter de APC, lográndose hemostasia inmediata.

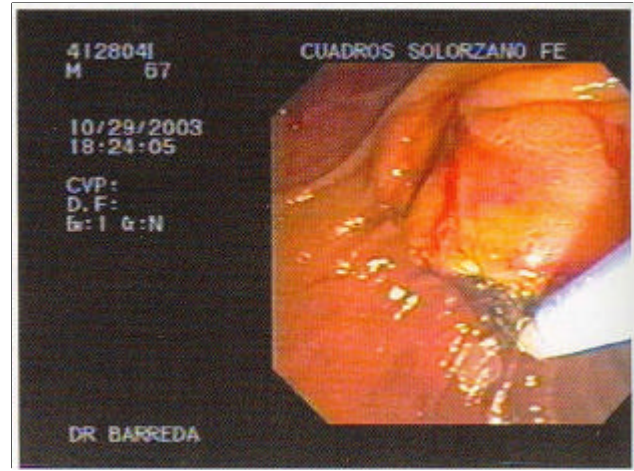
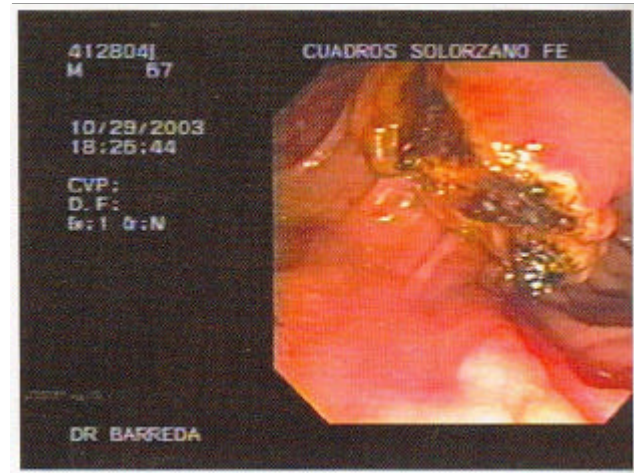


Fig 6. Post tratamiento con APC. Se muestra hemostasia completa.



### CASO CLINICO 2

Paciente varón de 80 años con diagnóstico de adenocarcinoma de próstata, se le realizó orquiectomía bilateral, tratamiento hormonal y radioterapia, ingresó por emergencia por presentar fiebre, escalofríos, ictericia y coluria de cuatro días de evolución, al examen preferencial se objetivó ictericia de piel y escleras, Murphy positivo. Los exámenes de laboratorio mostraron alteración de la bioquímica hepática con patrón colestásico: bilirrubina total 83  $\mu\text{mol/L}$ ; bilirrubina directa 43  $\mu\text{mol/L}$ ; bilirrubina indirecta 34  $\mu\text{mol/L}$ ; fosfatasa alcalina 884 U/L; TGO 39U/L; tiempo de protrombina 23 seg.

La ecografía abdominal mostró dilatación de la vía biliar intrahepática, aerobilia, formación hiperecogénica en colédoco distal que podría corresponder a cálculo. Paciente evolucionó con sepsis por colangitis, evaluado por gastroenterología, y previa corrección del tiempo de protrombina se procedió a CPRE, encontrándose la papila protruida, con el poro excéntrico a manera de un dedo de guante, se canula con el canulótomo y se realiza corte de 15mm extrayéndose material purulento, barro biliar y 3 cálculos facetados. Se observó

además cálculogigante enclavado en el tercio distal coledociano que no puede ser movilizado a pesar de intentos repetidos con canastilla y balón. El colédoco se encuentra dilatado hasta 28mm con múltiples cálculos en su interior de 15mm a 20mm.

El paciente fue programado para laparotomía exploratoria de emergencia por cálculo enclavado en vía biliar externa, encontrándose líquido ascítico con tinte icterico, múltiples adherencias, vesícula biliar escleroatrófica, de 3cmx2cm con fístula a colon transverso, contenido biliar, colédoco dilatado de 20mm con cálculos, se realizó colecistectomía, extirpación de fístula colecisto colónica, exploración de vías biliares, colocación de dren Kehr, rafia de ángulo hepático de colon en 2 planos y colocación de drenes laminares y se administra antibiocioterapia. Con evolución estacionaria. cinco días después presentó melena, taquicardia, hipotensión con descenso de hemoglobina más de 2gr/dl (8 a 5.4gr/dl), se le transfundió 2 unidades de glóbulos rojos, se compensó hemodinámicamente y se procedió a CPRE, apreciándose en el borde distal de la papila sangrado de tipo arteriolar (Fig. 7). Se procedió a inyectoterapia con adrenalina (1/10,000) y luego tratamiento complementario con APC, cohibiéndose el sangrado por completo. Paciente evolucionó favorablemente, fue dado de alta con hemoglobina en 8.2g/dl, los últimos controles de PSA de enero de este año, están dentro de rangos normales.

Fig 7. Se observa sangrado arteriolar del borde distal de papila.

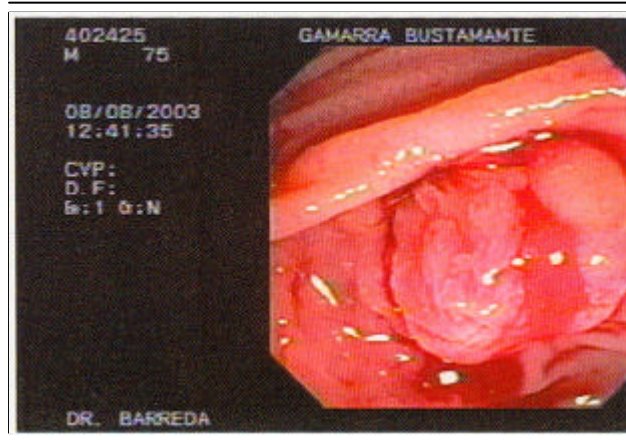


Fig 8. Inyectoterapia con adrenalina al 1/10,000

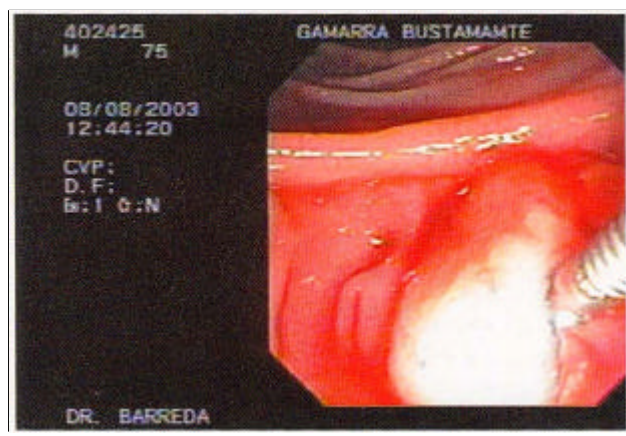


Fig 9. Tratamiento con Argón Plasma cohibiéndose completamente el sangrado.

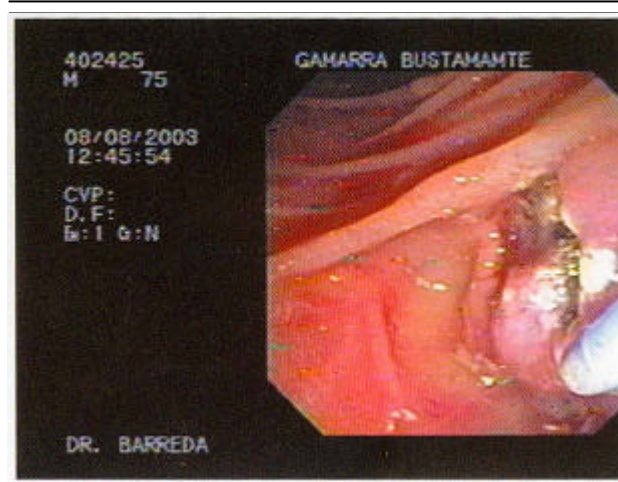
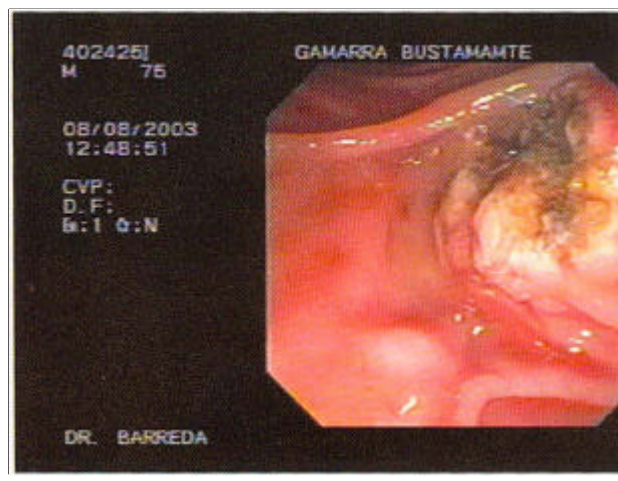


Fig 10. Post tratamiento con APC, se observa que se ha controlado por completo el sangrado.



## DISCUSIÓN

Recientes estudios (9,10,17) muestran que con el avance en la tecnología y mejora en la técnica y experiencia de los endoscopistas, se ha reducido notablemente el sangrado post ES de 12% a 1 - 2%. Cuando el sangrado post ES no se detiene espontáneamente, la terapia endoscópica disponible en sus diversas modalidades ha logrado controlar el sangrado en la mayoría de casos. La causa de sangrado post ES es multifactorial: la coagulopatía, y la terapia de anticoagulación dentro los 3 últimos días inciden frecuentemente.

El uso de AINES a dosis recomendadas y la cirrosis, no han demostrado incrementar el riesgo de hemorragia post ES en forma independiente (9,10,18,20). Series que comparan pre corte con needle-Knife y esfinterotomía estándar no han encontrado diferencias significativas en complicaciones asociadas a hemorragia post ES con las dos técnicas (3,4,17). Algunos investigadores han postulado que el sangrado significativo post ES resulta de la incisión de una arteria aberrante retroduodenal (11,20), sin embargo, la teoría más aceptada es

que la hemorragia ocurre por alteración en la coagulación (9,14,20). Otros estudios (16,18,20), muestran que la hemorragia post CPRE es generalmente tardía, lo que sugiere que la causa primaria sería la formación incompleta del coágulo, mas que la transección de la arteria aberrante retroduodenal. Al respecto, nosotros hemos apreciado en ambos casos clínicos, que la localización del sangrado ha estado mas bien en la base de la papila y no hacia el ápice de la misma, lugar este, donde se reporta la mayoría de las complicaciones, por lo que pensamos que dentro de la génesis de la hemorragia digestiva en ambos casos, es consistente con la presencia de vasos arteriolares aberrantes retroduodenales. No descartamos sin embargo, el componente mixto de la coagulopatía por colestasis, también presente en nuestros dos pacientes. Es de recalcar que, ambos pacientes presentaron un sangrado severo que requirió múltiples transfusiones sanguíneas.

El sangrado Post CPRE puede clasificarse como leve, moderado y severo, en base al siguiente consenso (12): leve, evidencia clínica de sangrado con caída de hemoglobina menos de 3 gr/dl y no requiere transfusión sanguínea; moderado, requiere transfusión sanguínea (menos de 4 unidades), no requiere cirugía ni angiografía terapéutica y severo, transfusión de 5 unidades de sangre o más, requiere tratamiento quirúrgico o angiografía terapéutica. El manejo del sangrado post ES depende de la gravedad del mismo. En el sangrado moderado, la mejor opción es observar por algunos minutos si el sangrado se detiene espontáneamente. Si el sangrado no se detuviera espontáneamente, existen diversas técnicas hemostáticas endoscópicas que pueden ser empleadas: desde aplicar spray con solución de adrenalina (1/10,000) en el área expuesta, la inyección con adrenalina o solución esclerosante, la electrocoagulación, el taponamiento con balón, el uso de hemoclips o el sello con inyección de fibrina. Si la terapia endoscópica no es efectiva, la angiografía con embolización de la arcada pancreatoduodenal es un tratamiento alternativo y de fallar esta terapia, la cirugía puede ser necesaria (1,2,14-20).

El APC es un método de coagulación de no contacto que emplea corriente monopolar alterna de alta frecuencia, que es conducido al tejido blanco a través del gas argón ionizado. Ha sido empleado con éxito en diversos tratamientos como: el sangrado de úlcera péptica, malformaciones vasculares gástricas y del colon, proctitis actínica, sangrado post polipectomía, ablación de esófago de Barrett y para el sangrado en las neoplasias gastrointestinales, entre otras indicaciones (13,21).

Nosotros reportamos el empleo de APC en dos pacientes con sangrado post ES, que no remitieron con la terapia convencional de inyección de solución salina y adrenalina. Al respecto, en el INEN tenemos experiencia dentro del manejo de diversas patologías con APC, habiendo nuestro grupo comunicado inclusive la ablación del esófago de Barrett con APC, con resultados preliminares interesantes (22).

Apesar de la doble aplicación del APC al primero de nuestros pacientes por recurrencia de sangrado, no detectamos ninguna complicación de pancreatitis o perforación intestinal, probablemente con relación a la protección dada por la inyección de solución salina y adrenalina en la submucosa y al hecho adicional de que, la penetración del

APC es convenientemente superficial, lo que sin duda, lo convierte en un procedimiento bastante seguro, como el que se reporta con nuestros dos pacientes. La terapia aplicada fue del tipo barrido por lo profuso del sangrado. Hemos encontrado un reporte de dos casos similares, en los que el tratamiento con APC de sangrado post ES, también fue exitoso y no se describe ninguna complicación (4).

En conclusión, si bien estamos dentro de los primeros reportes para el tratamiento con APC post ES complicada con sangrado digestivo, es probable que el Argón Plasma, por sus ventajas comparativas tales como la penetración en profundidad limitada (2 a 3mm) y su fácil aplicación, tenga un rol importante como una nueva opción, dentro del tratamiento del sangrado post ES.

#### BIBLIOGRAFÍA

1. COTTON PB, WILLIAMS, CHRISTOPHER B. Tratado práctico de endoscopia digestiva. Oxford, Blackwell Scientific Publications. Tercera edición, 1990.
2. SOEHENDRAN, BINMOELLER K F, SEIFERT H et al. Therapeutic Endoscopy. Thieme Medical Publishers. Stuttgart- New York 1998.
3. BINMOELLER KF, SEIFERT H, G HENNING et al. Papillary roof incision using the Erlangen - type pre cut papillotome to achieve selective bile duct cannulation. Gastrointestinal endoscopy 1996;44(6):689-95
4. OVIEDO J A, BARRISON A, et al. Endoscopy argon plasma coagulation for refractory postsphincterotomy bleeding: report of two cases. Gastrointestinal Endoscopy 2003, 58: 148-51
5. BOUJAUODÉ, J, PELLETIER, G, FRITSCH, et al. Management of clinically relevant bleeding following endoscopic sphincterotomy. Endoscopy 1994; 26: 217
6. VASCONEZ, C, LLACH, J, BORDAS, JM, et al. Injection treatment of hemorrhage induced by endoscopic sphincterotomy. Endoscopy 1998; 30:37
7. COTTON PB, LEHMANN G, VENNES J, et al. Endoscopic, esphincterotomy complications and their management. An attempt at consensus. Gastrointestinal endoscopy 1991;37:383
8. LEESE T, NEOPTOLEMOS JP, CARR LOCK DL. Success, failures, early complications and their management following endoscopic, sphincterotomy, Result in 394 consecutive patients from a single centro. B. J. Surg. 29852:215
9. FREEMAN ML, NELSON DB, SHERMAN S, et al. complications of endoscopy sphincterotomy. N Engl J Med. 1996;335:909
10. LOPERFIDO S, ANGELINI G, BENEDETTI G, CHILOVI F, COSTAN F, DE BERARDINIS F, et al. Major early

- complication from diagnostic an therapeutic ERCP: a prospective multicenter study. *Gastrointest Endosc* 1998; 48: 1-10.
11. LEUNG JW, CHAN FK, SUNG JJ, CHUNG S. Endoscopic sphincterotomy - induced hemorrhage: a study of risk factors and the role of epinephrine injection. *Gastrointest Endosc* 1995; 42: 550 - 4.
  12. COTTON PB, LEHMAN G, VENNES J, GEENEN JE, RUSSELL RC, MEYERS WC, et al. Endoscopic sphincterotomy complications and their management: an attempt at consensus. *Gastrointest Endosc* 1991; 37: 383-93.
  13. NORTHFIELD TC, KIRKHAM JS, SWAIN CP, STOREY DW, BONWYN S, SALMON P, BLAND S. Argon Laser Photocoagulation in Bleeding peptic Ulcers . *Lancet* 1982; 1:172
  14. G.T DEANS, P. SEDMAN, D.F. MARTIN. Are complications of endoscopic sphincterotomy age related?. *Gut* 1997; 41:4.
  15. MALLERY J., BARON H, DOMINITZ A. et al. Complications of ERCP. *Gastrointestinal Endoscopy* 2003; 57:6
  16. ARONSON N, FLAMM C R. Et al. Evidence based assessment: Patient , produce, or operator factors associated with ERCP complications. *Gastrointestinal Endoscopy* 2002; 56:6(suppl)
  17. FOUTCH P. G. A prospective assessment of result for needle knife papillotomy and standard endoscopic sphincterotomy. *Gastrointestinal Endoscopy* 1995; 41:1.
  18. FREEMAN M L. Adverse events of ERCP. *Gastrointestinal Endoscopy* 2002; 56:6 (suppl.)
  19. RABENSTEIN T, RUPPERT T et al. Benefits and risk of needle Knife papillotomy. *Gastrointestinal Endoscopy* 1997; 46:3
  20. FREEMAN M L. Toward improving outcomes of ERCP *Gastrointestinal Endoscopy* 1998; 48:1
  21. COSTAMAGNA G. Argon Plasma Coagulation. *Gastroenterological Endoscopy*. Editoreal Thieme. Año 2002: 290-301.
  22. BARREDA B F, SÁNCHEZ L J, MISAD N O y col. Esófago de Barrett. *Rev. Gastroent. Peru* 2002;22:45-68.23.