

## Síndrome de Peutz-Jeghers y adenocarcinoma de colon

Juan Francisco Pinto Sánchez\*, Segundo Rebaza Vásquez\*\*, Samuel Muñoz Mendoza.\*\*\*, Vicente Maco Cárdenas. \*\*\*

### RESUMEN

El síndrome de Peutz-Jeghers es un desorden autosómico dominante, caracterizado por la presencia de pólipos hamartomatosos intestinales y pigmentaciones mucocutáneas características. Es un síndrome raro y se halla asociado a un alto riesgo de malignidad gastrointestinal y no gastrointestinal. Presentamos el caso de una paciente de 32 años con historia de dolor abdominal y sangrado rectal. La endoscopia digestiva alta y colonoscopia revelaron pólipos hamartomatosos y una tumoración en el colon, informada como pólipo tubular con displasia severa, por lo que fue indicado el tratamiento quirúrgico. El diagnóstico anátomo-patológico final fue un adenocarcinoma de colon.

**PALABRAS CLAVE:** síndrome de Peutz-Jeghers, adenocarcinoma de colon, pólipo hamartomatoso.

### SUMMARY

The Peutz-Jeghers syndrome is an autosomal dominant disorder characterized by the presence of hamartomatous polyps and characteristic mucocutaneous pigmentations. It is a rare syndrome and its associated to high risk for both gastrointestinal and non-gastrointestinal malignancies. The case of a patient, 32 years old, with symptoms of abdominal pain and rectal bleeding is reported. The upper gastric endoscopy and colonoscopy showed hamartomatous polyps and a tumor in the colon. Reported as a tubular polyp with severe dysplasia, the patient underwent surgical treatment. The final anatomopathologic diagnosis was colon adenocarcinoma.

**KEY WORDS:** Peutz-Jeghers syndrome, colon adenocarcinoma, hamartomatous polyp.

\* Médico Gastroenterólogo. Ex-Residente UNMSM. Hospital Central de la Sanidad de la PNP

\*\* Médico Gastroenterólogo. Hospital Central de la Sanidad de la PNP.

\*\*\* Médico Patólogo. Hospital Central de la Sanidad de la PNP.

## INTRODUCCIÓN

El Síndrome de Peutz Jeghers (SPJ) es una condición rara en la cual múltiples pólipos hamartomatosos están presentes en el tracto gastrointestinal en asociación con pigmentaciones mucocutáneas distintivas. La enfermedad fue reconocida por vez primera en 1921 por Peutz en una familia holandesa, siendo la publicación de Jeghers 28 años después<sup>1,2</sup> y el pedigrée de ésta familia original aún continúa en estudio<sup>3</sup>.

Es un desorden autosómico dominante y el gen relacionado ha sido mapeado en el cromosoma 19p13.3, el defecto involucra mutaciones en un gen que codifica una kinasa serina treonina<sup>4-6</sup> siendo el rol de ésta protein-kinasa, desconocido. Adicionalmente, en tres familias afectadas no ha sido posible establecer tal relación, lo que sugiere que existe un segundo locus<sup>4</sup>.

El SPJ está asociado con un riesgo incrementado de malignidades gastrointestinales y no gastrointestinales<sup>7-12</sup>, siendo la distribución de los cánceres en el tubo digestivo, similar a aquella de los pólipos hamartomatosos; y existiendo numerosos reportes de cánceres en pacientes con SPJ.

Se reporta el caso de una paciente con SPJ con historia de dolor abdominal y sangrado digestivo bajo, que fue sometida a cirugía por un cáncer de colon.

## REPORTE DE CASO.

Paciente mujer de 32 años, natural y procedente de Sullana, Piura.

**Antecedentes:** hace aproximadamente 12 años tuvo dolor abdominal tipo cólico y sangrado rectal, los cuales eran recurrentes, por lo que recibió múltiples tratamientos para parasitosis, hasta que hace 8 años expulsó un pólipo a través del recto (de 3 cm., estudio histopatológico: adenoma tubular con displasia leve), luego de lo cual las molestias cesaron. Padre, madre y hermanos se hallan vivos y aparentemente sanos, sin presentar pigmentaciones ni síntomas gastrointestinales.

Refiere que 9 meses antes de su ingreso inicia dolor abdominal, tipo cólico, difuso; asociado a sangrado rectal, por lo cual es hospitalizada en varias oportunidades en su lugar de origen, recibiendo tratamiento para parasitosis; hace 5 meses realiza sigmoidoscopia, se halla pólipo a 25 cm del margen anal, reseándolo (no tuvo estudio histopatológico); hace 4 meses se realiza endoscopia digestiva alta, se halla pólipos duodenales. Es referida a Lima con diagnóstico de Poliposis intestinal.

**Al examen clínico:** buen estado general, se aprecian pigmentaciones de color marrón menores de 1 cm., distribuidas en labios, región peribucal, mucosa oral, palmas, dedos, plantas de pies y región perianal; las cuales según refiere iniciaron su aparición a los 6 años (fig. 1 y 2). El resto sin alteraciones.

Los exámenes auxiliares excluyeron patología en tracto respiratorio alto, páncreas, hígado, vesícula biliar y vías biliares. Una ecografía transvaginal descartó patología de ovarios, útero y cérvix. Se practicó una endoscopia digestiva alta, que reveló múltiples pólipos en fondo gástrico menores de 1 cm. (estudio histopatológico:

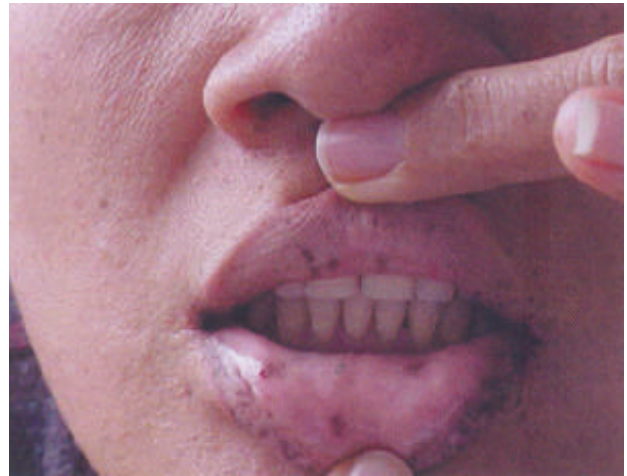

Figura 1  
Lesiones hiperpigmentadas de color marrón en la mucosa oral y peribucales.

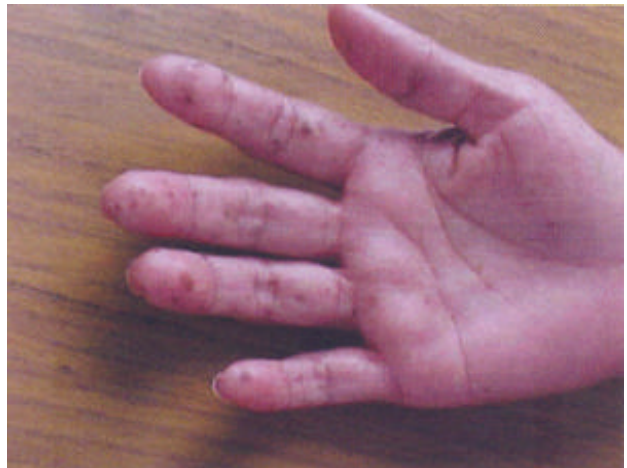

Figura 2  
Lesiones hiperpigmentadas de color marrón en los dedos y en la palma de la mano.

pólipos hiperplásicos) y múltiples pólipos sésiles y pedunculados en segunda y tercera porciones duodenales (pólipos hamartomatosos por histopatología); los cuales fueron resecados mediante polipectomía endoscópica (fig. 3 y 4). Una radiografía de tránsito intestinal sólo reveló dos imágenes por defecto de relleno en la segunda porción duodenal.

Una colonoscopia reveló pólipos colónicos; dos pólipos en colon descendente, de 8 y 10 mm., cuya histopatología fue pólipos túbulo-vellosos. Dos en colon ascendente, de 10 y 20 mm., el estudio histopatológico informó pólipos hamartomatosos. Dos pólipos en ciego: uno de 15 mm., cuya histopatología fue pólipo hamartomatoso y otro de 25 mm., informado como pólipo hamartomatoso con hiperplasia adenomatosa focal. A nivel del ángulo esplénico del colon se observó una tumoración de aproximadamente 6-8 cm., cuyo estudio histopatológico fue informado como pólipo tubular con displasia severa.

Todos los pólipos colónicos fueron resecados

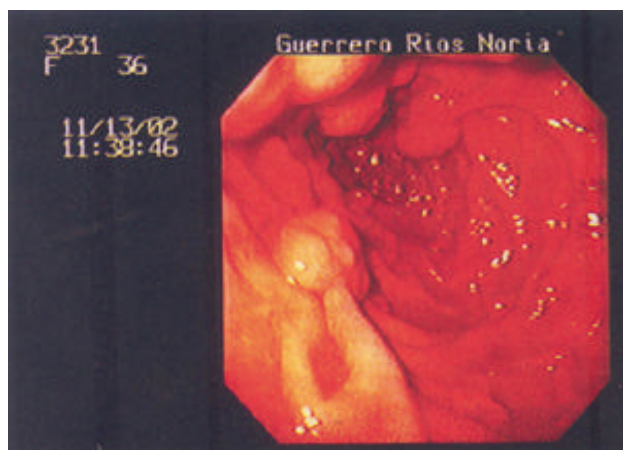


Figura 3.  
Vista endoscópica de pólipos hamartomatosos pedunculados, de superficie lobulada, en la segunda porción duodenal.

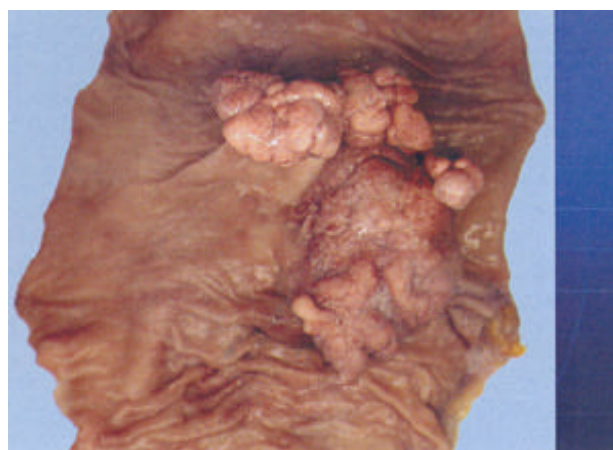


Figura 5  
Segmento de colon resecado a nivel del ángulo esplénico, en el cual se observa una tumoración sésil de 4 x 5 cm., adyacente a ella se observan dos pólipos hamartomatosos. El estudio histopatológico informó un adenocarcinoma infiltrante hasta la subserosa.

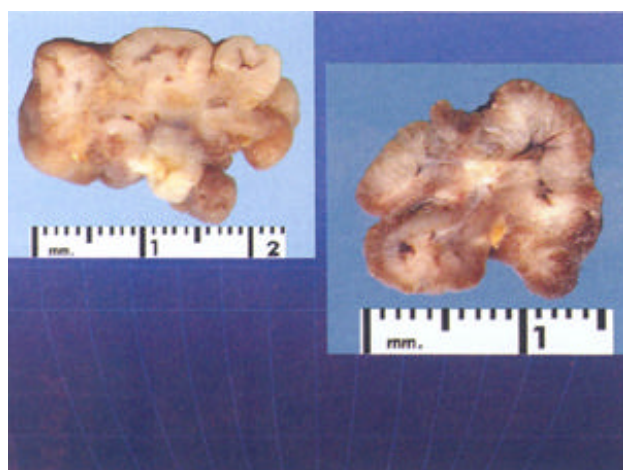


Figura 4.  
Cortes transversales de especímenes resecados de dos pólipos hamartomatosos, en los que se muestra su aspecto arborecente y su superficie lobulada.

endoscópicamente mediante polípectomía, luego de lo cual la paciente fue intervenida quirúrgicamente, se le realizó una colectomía segmentaria a nivel de la tumoración, reseándose aproximadamente 40 cm. de intestino grueso. Mediante exploración manual del intestino delgado se identificaron tumoraciones intraluminales, extrayéndose mediante enterotomía dos pólipos, uno de 30 mm. a 50 cm. del ángulo de Treitz y otro de 25 mm. a 50 cm. de la válvula ileocecal, ambos fueron informados como pólipos hamartomatosos en el estudio histopatológico.

El estudio anatomopatológico de la pieza quirúrgica resecada a nivel del ángulo esplénico reveló un adenocarcinoma infiltrante hasta la subserosa, con márgenes quirúrgicos libres (fig. 5).

La paciente fue dada de alta y enviada para tratamiento quimioterápico.

## DISCUSIÓN

El síndrome de Peutz-Jeghers (SPJ) es una enfermedad autosómica dominante con un alto grado de penetrancia para poliposis y pigmentación cutánea; siendo su frecuencia similar en hombres y mujeres<sup>7</sup>.

El gen responsable de éste síndrome ha sido mapeado en el cromosoma 19p13.3 y el defecto en las familias afectadas involucra mutaciones en un gen que codifica una kinasa serina treonina; las mutaciones en la línea germinal de éste gen, probablemente en combinación con defectos genéticos adquiridos del segundo alelo en células somáticas, serían responsables de las manifestaciones clínicas<sup>4,6</sup>. Otras observaciones sugieren que existe un segundo locus, probablemente localizado en el cromosoma 6<sup>13</sup>.

Las manifestaciones del SPJ son dos: máculas pigmentadas mucocutáneas y múltiples pólipos hamartomatosos gastrointestinales, los cuales son benignos, pero pueden ir hacia una transformación maligna<sup>14-16</sup>. Los hamartomas se localizan mayormente en el intestino delgado (65-95%), pero pueden también estar presentes en el colon (60%) y estómago (50%)<sup>7</sup>. La paciente estudiada presentó pólipos en el estómago, intestino delgado y colon.

En las series estudiadas de pacientes con SPJ, los síntomas reportados son<sup>7</sup>: obstrucción intestinal<sup>17</sup> (por intususcepción u oclusión del lumen por un pólipo), dolor abdominal, sangrado rectal y expulsión de un pólipo por el recto; nuestra paciente presentó como síntomas: dolor abdominal, sangrado rectal y la expulsión de un pólipo a través del recto.

Debido a que los pólipos hamartomatosos son benignos, éstos no fueron inicialmente considerados como una condición premaligna, sin embargo, la asociación frecuente de éste síndrome con malignidad gastrointestinal y no gastrointestinal ha conducido a la reevaluación del riesgo de cáncer en éste desorden heredado<sup>9</sup>. Se ha

observado que la distribución de los cánceres gastrointestinales en éstos pacientes es similar a aquella de los pólipos hamartomatosos y que carcinomas originándose en los hamartomas han sido claramente documentados<sup>14-16</sup>.

Los pacientes con SPJ tienen un riesgo relativo 15 veces mayor para el desarrollo de cáncer que la población general<sup>18</sup>. El riesgo de cáncer gástrico, de intestino delgado y colorrectal se cree que ocurre vía cambios adenomatosos en los hamartomas, los cuales han sido encontrados en 3-6 % de hamartomas removidos de pacientes con SPJ<sup>19</sup>. La razón para el riesgo incrementado de cáncer gastrointestinal es desconocida. Otros tumores gastrointestinales que pueden ocurrir en el SPJ incluyen cáncer de páncreas y esófago<sup>18</sup>. Nuestra paciente presentó múltiples pólipos hamartomatosos en intestino delgado y colon, y una tumoración de colon que fue inicialmente informada como pólipo tubular con displasia severa, por lo que fue operada, siendo el tumor finalmente informado como un adenocarcinoma de colon; en el mismo acto quirúrgico se extrajeron 2 pólipos intestinales, ambos mayores de 25 mm estando la cirugía indicada para la remoción de aquellos pólipos del intestino delgado que son sintomáticos o mayores de 15 mm.<sup>20</sup>

Los pacientes con SPJ también tienen riesgo de presentar cáncer extraintestinal<sup>18</sup>: pulmón, mama, útero, ovario y tumor testicular de las células de Sertoli. En la paciente estudiada, se realizaron los exámenes necesarios para excluir cualquier otro tipo de malignidad gastrointestinal o extraintestinal, los cuales fueron todos negativos. Actualmente, la paciente se halla en seguimiento y dentro de un programa de vigilancia, dado su alto riesgo de presentar algún tipo de cáncer.

*Juan Francisco Pinto Sánchez.  
Jr. Bolognesi 560 Dpto. 2.  
Bellavista, Callao. Lima, Perú.  
Teléfono: 9927-7593. 4855864.*

#### REFERENCIAS BIBLIOGRAFICAS.

1. PEUTZ JL. On a very remarkable case of familial polyposis of the mucous membrane of the intestinal tract and nasopharynx accompanied by peculiar pigmentations of the skin and mucous membrane. *Ned Tijdschr Geneesk* 1921; 10: 134-46.
2. JEGHERS H, MC KUSICK VA, KATZ KH. Generalized intestinal polyposis and melanin spots of the oral mucosa, lips and digits. *New Engl J Med* 1949; 241: 993.
3. WESTERMAN A, ENTIUS M, DE BAAR E, et al. Peutz-Jeghers syndrome: 78 year follow-up of the original family. *Lancet* 1999; 353: 1211.
4. OLSCHWANG S, MARKIE D, SEAL S, et al. Peutz-Jeghers disease: most, but not all, families are compatible with linkage to 19p13.3. *J Med Genet* 1998; 35: 42.
5. JENNE D, REIMANN H, NEZU J, et al. Peutz-Jeghers syndrome is caused by mutations in a novel serine threonine kinase. *Nat Genet* 1998; 18: 38.
6. HEMMINKI A, MARKIE D, TOMLINSON I, et al. A serine/threonine kinase gene defective in Peutz-Jeghers syndrome. *Nature* 1998; 391: 184.
7. UTSUNOMIYA J, GOCHO H, MIYANAGA T, et al. Peutz-Jeghers syndrome: Its natural course and management. *Johns Hopkins Med J* 1975; 136: 71.
8. SPIGELMAN A, MURDAY V, PHILLIPS R. Cancer and the Peutz-Jeghers syndrome. *Gut* 1989; 30: 1588.
9. GIARDIELLO F, WELSH S, HAMILTON S, et al. Increased risk of cancer in the Peutz-Jeghers syndrome. *New Engl J Med* 1987; 316: 1511.
10. HIZAWA K, LIDA M, MATSUMOTO T, et al. Cancer in Peutz-Jeghers syndrome. *Cancer* 1993; 72: 2777.
11. BOARDMAN L, THIBODEAU S, SCHAID D, et al. Increased risk of cancer in patients with Peutz-Jeghers syndrome. *Ann Intern Med* 1998; 128: 896.
12. BOARDMAN L, PITTELKOW M, COUCH F, et al. Association of Peutz-Jeghers-like mucocutaneous pigmentation with breast and gynecologic carcinomas in women. *Medicine (Baltimore)* 2000; 79: 293.
13. MARKIE D, HUSONS, MAHERE et al. A pericentric inversion of chromosome six in a patient with Peutz-Jeghers' syndrome and the use of FISH to localize the breakpoints on a genetic map. *Human Genet* 1998; 98: 125.
14. PATTERSON M, KERNEN J. Epithelioid leiomyosarcoma originating in a hamartomatous polyp from a patient with Peutz-Jeghers syndrome. *Gastroenterology* 1985; 88: 1060-4.
15. MATUCHANSKY C, BABINS, COUTROT S et al. Peutz-Jeghers syndrome with metastasizing carcinoma arising from a jejunal hamartoma. *Gastroenterology* 1979; 77: 1311-5.
16. FOLEY T, MC GARRITY T, ABT A. Peutz-Jeghers syndrome: a clinicopathologic survey of the "Harrisburg family" with a 49-year follow-up. *Gastroenterol* 1988; 95: 1535-40.
17. LOZANO A, VALENCIA V, ZEVALLOS M et al. Síndrome de Peutz-Jeghers: a propósito de un reporte familiar en el hospital arzobispo Loayza. *Rev gastroenterol Perú* 1996; 16: 72-6.
18. GIARDIELLO F, BRENSINGER J, TERSMETTE a et al. Very high risk of cancer in familial Peutz-Jeghers syndrome. *Gastroenterology* 2000; 119: 1447-53
19. NARITA T, ETO T, ITO T. Peutz-Jeghers syndrome with adenomas and adenocarcinomas in colonic polyps. *Am J Surg Pathol* 1987; 11: 76.
20. EDWARDS D, KHOSRAVIANI K, STAFFERTON R et al. Long-term results of polyp clearance by intraoperative enteroscopy in the Peutz-Jeghers syndrome. *Dis Colon Rectum* 2003; 46: 48-50.