

## Enfermedad diverticular yeyuno-ileal complicada tratada quirúrgicamente: serie de 12 casos y revisión de literatura

Complicated jejunoileal diverticular disease: a 12 cases' serie and literature review

Aylhin Joana López Marcano<sup>1</sup>, José Manuel Ramia<sup>1</sup>, Roberto De la Plaza Llamas<sup>1</sup>, Soledad Alonso<sup>2</sup>, Johnny David Gonzales Aguilar<sup>1</sup>, Andree Wolfgang Kühnhardt Barrantes<sup>1</sup>

<sup>1</sup> Servicio de Cirugía General y del Aparato Digestivo, Hospital Universitario de Guadalajara. Guadalajara, España.

<sup>2</sup> Servicio de Anatomía Patológica, Hospital Universitario de Guadalajara. Guadalajara, España.

Recibido: 30-6-2017

Aprobado: 18-8-2017

### RESUMEN

**Objetivo:** Realizar un análisis retrospectivo de una serie de casos de diverticulitis yeyuno-ileal complicadas tratadas quirúrgicamente en nuestro servicio durante el periodo comprendido entre los años 2002 al 2015. **Materiales y métodos:** Se trató quirúrgicamente 12 casos de diverticulosis yeyuno-ileal complicadas, 7 mujeres y 5 varones. La edad media fue 76 años. La presentación clínica en todos los casos fue dolor abdominal agudo, uno de ellos con hemorragia digestiva. Todos presentaron leucocitosis, neutrofilia y aumento de reactantes de fase aguda. A todos los pacientes se les realizó TAC abdominal urgente. **Resultados:** En 11 casos hubo congruencia entre estudio de imagen y hallazgos quirúrgicos. La localización de los divertículos fue yeyuno (9) e íleon (3). Siempre se realizó laparotomía exploradora urgente encontrándose perforación diverticular con peritonitis (7 casos), perforación diverticular con absceso (4 casos) y en un caso un área isquémica con perforación diverticular tras embolización. Se realizó siempre resección intestinal y anastomosis. En ningún caso se conocía previamente el diagnóstico de diverticulosis yeyuno-ileal. Nuestras complicaciones fueron: Clavien I (2), Clavien IIIa (1), Clavien IVb (1), Clavien V (1). **Conclusiones:** La diverticulitis yeyuno-ileal es una entidad infrecuente, suele ser la forma de debut de una enfermedad diverticular no conocida previamente. El TAC abdominal es de gran utilidad diagnóstica. La resección del segmento afecto es el tratamiento de elección.

**Palabras clave:** Intestino delgado; Divertículo; Diverticulitis; Hemorragia; Perforación intestinal (fuente: DeCS BIREME).

### ABSTRACT

**Objective:** To perform a retrospective analysis of a series of complicated JID (jejunoileal diverticulitis) cases surgically treated in our service during the period from 2002 to 2015. **Materials and methods:** We treated 12 cases of jejunoileal complicated diverticulosis. 7 women and 5 men. The mean age was 76 years. The clinical presentation in all cases was acute abdominal pain, one with gastrointestinal bleeding. All cases had leukocytosis, neutrophilia and increased acute phase reactants. All patients underwent emergency abdominal CT. **Results:** In 11 cases, there was consistency between imaging studies and surgical findings. Diverticula were located: jejunum (9) and ileum (3). Urgent exploratory laparotomy was always done and findings were: diverticular perforation with peritonitis (7 cases), diverticular perforation with abscess (4 cases) and in one case an ischemic area with diverticular perforation after embolization. Intestinal resection and anastomosis was performed in all cases. There were no patients, in which the diagnosis of diverticulosis jejunoileal was previously known. Complications were: Clavien I (2), Clavien IIIa (1), Clavien IVb (1), Clavien V (1). **Conclusions:** Jejunoileal diverticulitis is a rare entity, usually the first sign of onset of diverticular disease not previously known. Abdominal CT is of great diagnostic value. Resection of the affected segment is the treatment of choice.

**Keywords:** Intestine, small; Diverticulum; Diverticulitis; Hemorrhage; Intestinal perforation (source: MeSH NLM).

## INTRODUCCIÓN

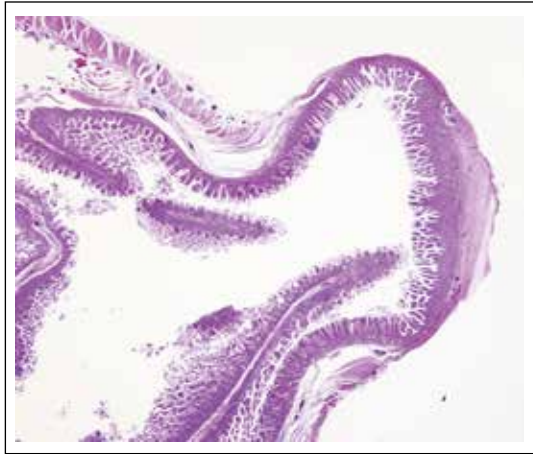La diverticulosis yeyuno-ileal (DYI) es una entidad rara. Su prevalencia es aproximadamente del 1-2%, variando del 0,02-0,42%, en estudios de contraste del tubo digestivo, al 0,3-4,0% en necropsias<sup>(1)</sup>. Su incidencia aumenta con la edad, con un pico en la sexta y séptima décadas de la vida<sup>(2,3)</sup>.

Soemmering y Baille en 1794 la describieron por primera vez. La primera cirugía por DYI complicada fue realizada por Gordinier y Sampson en 1906, esta

consistió en una resección del segmento yeyunal involucrado. En 1920, Case hizo el primer diagnóstico preoperatorio de diverticulosis yeyuno-ileal durante un examen radiográfico del tracto gastrointestinal superior<sup>(4)</sup>.

Se ha sugerido que algunos DYI pueden ser congénitos, pero la mayoría son adquiridos. El número de divertículos disminuye a medida que nos movemos distalmente desde el ligamento de Treitz, así el 80% de ellos se producen en el yeyuno, 15% en el íleon, y 5% en ambos<sup>(4)</sup>.

Citar como: López Marcano AJ, Ramia JM, De la Plaza Llamas R, Alonso S, Gonzales Aguilar JD, Kühnhardt Barrantes AW. Enfermedad diverticular yeyuno-ileal complicada tratada quirúrgicamente: serie de 12 casos y revisión de literatura. Rev Gastroenterol Peru. 2017;37(3):240-5



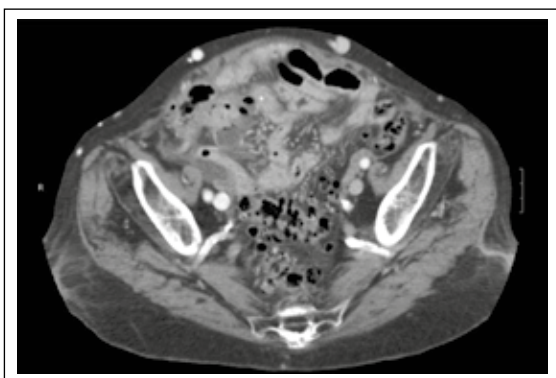
**Figura 1.** Microscopia de diverticulosis intestinal. La mucosa y submucosa intestinal se invagina, a modo de "dedo de guante" a lo largo de la pared de intestino delgado, sobrepasando la capa muscular y quedando en íntimo contacto con la delgada.

Es clínicamente silente, aunque se han descrito síntomas como dispepsia, dolor abdominal epigástrico crónico, anemia y malabsorción intestinal. Las complicaciones agudas más comunes incluyen la diverticulitis, hemorragia y obstrucción intestinal.

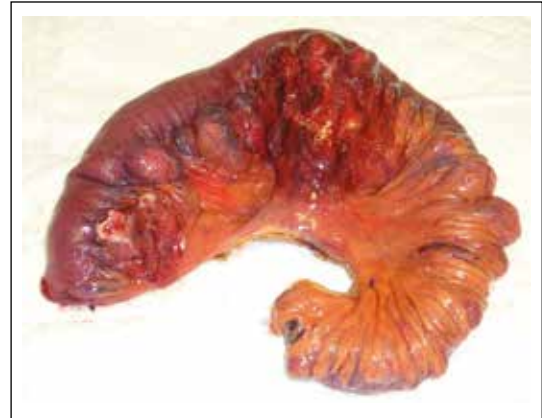El objetivo de este estudio es realizar un análisis retrospectivo de una serie de 12 casos de DYI intervenidas quirúrgicamente en nuestro servicio durante el periodo comprendido entre junio de 2002 a junio de 2015 y la comparamos con las series publicadas.

## MATERIALES Y MÉTODOS

Realizamos un estudio retrospectivo de todos los pacientes intervenidos quirúrgicamente en nuestro Servicio, en el periodo comprendido entre junio de 2002 a junio de 2015, por presentar enfermedad diverticular de intestino delgado complicada. Se excluyeron los casos debidos a divertículos duodenales, divertículo de Meckel y de colon.



**Figura 3.** TAC diverticulitis yeyunal perforada.



**Figura 2.** Macroscópica de divertículos yeyunales.

Para identificar los casos, se analizaron los archivos de anatomía patológica y la base de datos del Servicio. Fueron intervenidos 12 pacientes por complicaciones asociadas a la presencia de DYI.

Las variables analizadas fueron la edad, sexo, presentación clínica, método diagnóstico, hallazgos quirúrgicos, tipo de intervención, complicaciones postoperatorias y su distribución según la clasificación de Clavien <sup>(5)</sup>, la localización en el ID, la presencia de divertículos en otras localizaciones, número de días de hospitalización y el diagnóstico anatómo-patológico de la pieza quirúrgica (Figuras 1 y 2).

Realizamos una búsqueda bibliográfica en PubMed actualizada el 1 de agosto de 2015, sin límites con la siguiente estrategia de búsqueda: (Intestine, Small) AND (diverticulum) AND ((Diverticulitis) OR (Hemorrhage) OR (intestinal perforation)) NOT ((Meckel diverticulum) OR (duodenal diverticulum) OR (duodenal diverticula)) resultando 284 artículos. Se revisaron los abstract y se analizaron aquellos que trataban el tema del presente trabajo y sus referencias.

## RESULTADOS

Hemos diagnosticado y tratado en nuestro Servicio 12 casos de DYI complicadas. La distribución sexo fue de 7 mujeres y 5 varones. La edad media de los pacientes fue de 76 años (rango: 47-89, mediana 78). Los datos se presentan en la Tablas 1, 2 y 3.

La presentación clínica en todos los casos fue de dolor abdominal agudo, con repercusión analítica con leucocitosis, neutrofilia y aumento de reactantes de fase aguda. A todos los pacientes se les realizó una tomografía axial computarizada de abdomen (TAC) urgente como método de imagen diagnóstica preoperatoria (Figura 3), en 11 hubo congruencia con los hallazgos quirúrgicos, en uno fue diagnosticado

**Tabla 1.** Datos de los pacientes, características clínicas y datos quirúrgicos.

Paciente	Análítica	TAC abdominal	Hallazgos quirúrgicos	Cirugía
M/81	Leucocitos: 11390. Neutrófilos: 82,3%	Engrosamiento de la pared y neumatosis de asa de ID	Diverticulosis íleon, perforación con peritonitis.	Resección intestinal
M/84	Leucocitos: 12920. Neutrófilos: 85,7%	Engrosamiento de la pared y neumatosis de asa de ID	Diverticulosis yeyuno, perforación con peritonitis.	Resección intestinal
V/86	Leucocitos: 12530. Neutrófilos: 73,8%	Absceso entre asas de ID	Diverticulosis yeyuno, perforación con absceso.	Resección intestinal
M/71	Leucocitos: 13550. Neutrófilos: 73,8%. PCR: 364,8	Dilatación de asas de yeyuno, múltiples divertículos, trabeculación grasa adyacente, microperforación.	Diverticulosis yeyuno, perforación con peritonitis	Resección intestinal
V/82	Leucocitos: 10000. Neutrófilos: 92%. PCR: 230,5	Colección y perforación en posible relación con colon descendente.	Diverticulosis yeyuno, Perforación con absceso	Resección intestinal
M/75	Leucocitos: 11660. Neutrófilos: 87,9%. PCR: 33,4	Líquido libre, neumoperitoneo probable perforación intestinal íleon.	Diverticulosis yeyuno, perforación con peritonitis.	Resección intestinal
V/70	Leucocitos: 12890. Neutrófilos: 87,5%. PCR: 131	Neumoperitoneo, burbujas aire y líquido adyacente a yeyuno edematoso.	Diverticulosis yeyuno, perforación con absceso	Resección intestinal
M/72	Leucocitos: 13300. Neutrófilos: 73,8%. PCR: 215,6	Perforación contenida y limitada de divertículo de intestino delgado con diverticulitis.	Diverticulosis yeyuno, perforación con absceso.	Resección intestinal
V/89	Leucocitos: 13400. Neutrófilos: 95,5%. PCR: 180,5	Dilatación de asas de ID cambio calibre FID, neumoperitoneo, líquido libre, cuerpo extraño perforando asa ID.	Diverticulosis íleon, perforación por cuerpo extraño.	Resección intestinal
V/47	Leucocitos: 15300. Neutrófilos: 81,9%. PCR: 287,3	Perforación intestinal con sospecha de abscesos entre asas con cuadro suboclusivo.	Diverticulosis yeyuno, perforación con peritonitis.	Resección intestinal
M/79	Leucocitos: 10450. Neutrófilos: 93,3%. PCR: 53,5	Perforación de asas de delgado, múltiples divertículos marco cólico.	Diverticulosis íleon, perforación con peritonitis.	Resección intestinal
M/78	Leucocitos: 11600 Neutrófilos: 95%. PCR: 265,8	Contenido hiperdenso en yeyuno que se traduce en contenido hemorrágico, divertículos en ID y colon.	Diverticulosis yeyuno, zona isquémica de 7 cm, contenido intestinal hemático.	Resección intestinal

como diverticulitis de colon descendente. Todos fueron intervenidos quirúrgicamente hallando: perforación diverticular con peritonitis en 7 casos, uno de ellos producido por cuerpo extraño; en 4 casos encontramos perforación diverticular con formación de absceso y 1 caso de hemorragia digestiva que presentó perforación diverticular posterior a embolización. En todos los casos se realizó resección intestinal del segmento involucrado y anastomosis intestinal. La localización de los

divertículos fue 9 en yeyuno y 3 en íleon. En ningún caso había diagnosticado DYI previo al episodio agudo. Seis pacientes presentaban divertículos en colon. En todos menos en uno de los pacientes se tenía el diagnóstico de la complicación previo a la cirugía, así como también el origen de la misma en los divertículos yeyuno-iliales.

Nuestras complicaciones incluyeron 1 infección de herida (Clavien I), 1 hematoma de herida (Clavien I),

**Tabla 2.** Anatomía patológica de las piezas quirúrgicas.

Paciente	Complicación quirúrgica	Anatomía patológica
1	Perforación con peritonitis	Diverticulosis y diverticulitis de intestino delgado.
2	Perforación con peritonitis	Diverticulosis yeyunal. peritonitis aguda.
3	Perforación con absceso	Diverticulosis de intestino delgado (yeyuno) con diverticulitis aguda.
4	Perforación con peritonitis	Intestino delgado con diverticulosis. Signos de peritonitis aguda.
5	Perforación con absceso	Yeyuno: diverticulosis. diverticulitis aguda perforada. Peritonitis aguda localizada. Linfangioma.
6	Perforación con peritonitis	Yeyuno: diverticulitis perforada. Peritonitis aguda localizada.
7	Perforación con absceso	Yeyuno: peritonitis en relación a perforación de divertículo.
8	Perforación con absceso	Yeyuno diverticulosis. Diverticulitis perforada.
9	Perforación con peritonitis	Íleo: diverticulitis perforada de intestino delgado con reacción granulomatosa frente a cuerpo extraño.
10	Perforación con peritonitis	Yeyuno: diverticulitis aguda abscedada con signos de perforación. Diverticulosis.
11	Perforación con peritonitis	Diverticulosis, diverticulitis perforada, peritonitis.
12	Hemorragia digestiva	Diverticulosis. Pared de intestino delgado con inflamación aguda transmural sugestiva de isquemia intestinal.

**Tabla 3.** Comorbilidad, estancia media y localización de divertículos.

Paciente	Días de estancia	Complicación Postoperatoria	Localización DIJ	Divertículos en otras localizaciones
1	13	Ninguna	Íleo	Colon
2	30	Ninguna	Yeyuno	No
3	11	Hematoma de herida	Yeyuno	No
4	11	Ninguna	Yeyuno	Colon
5	11	Infección de herida	Yeyuno	Colon
6	11	Ninguna	Yeyuno	No
7	7	HDA- Exitus	Yeyuno	No
8	6	Ninguna	Yeyuno	No
9	22	Ninguna	Íleo	Colon
10	23	Colección intrabdominal	Yeyuno	No
11	13	Exitus 2 meses después (por enfermedad de base)	Íleo	Colon
12	31	Insuficiencia renal	Yeyuno	Colon

una colección intrabdominal (Clavien IIIb), un paciente con fracaso renal y descompensación de la insuficiencia cardíaca de base que requiere ingreso en la UVI (Clavien IVb), 1 hemorragia digestiva que requirió reintervención realizándose una nueva resección intestinal y anastomosis, el paciente falleció por fracaso multiorgánico (Clavien V). A largo plazo no observamos en ningún caso síndrome de intestino corto ni otra complicación en el seguimiento hasta agosto 2015. La estancia media de nuestros pacientes fue 15,75 días.

En la Tabla 4 comparamos nuestra serie de casos con las series de casos encontradas en la búsqueda bibliográfica realizada.

## DISCUSIÓN

La incidencia de la DYI aumenta con la edad <sup>(1)</sup>, en los pacientes de nuestra serie y en todas las series existe un predominio de pacientes de edad avanzada (Tabla 1).

La etiología de DYI no está clara, la hipótesis actual se centra en anomalías en el músculo liso o del plexo mientérico. La evaluación microscópica cuidadosa de las piezas con divertículos yeyunales ha demostrado que estas anomalías son de tres tipos: fibrosis y disminución del número de las células musculares normales, de conformidad con la esclerosis sistémica progresiva; fibrosis y degeneración de células musculares lisas, sugestivos de una miopatía visceral; y la degeneración neuronal y axonal indicativa de la neuropatía visceral. Cualesquiera de estas anomalías podrían dar lugar a alteraciones de la motilidad y contracciones anormales del músculo liso provocando un aumento de la presión intraluminal resultando en la herniación de la mucosa y submucosa a través del sitio más débil de la pared intestinal, este corresponde con el borde mesentérico donde el vasa recta penetra en el intestino <sup>(6)</sup>.

En 80% de los casos los divertículos se ubican en yeyuno <sup>(4)</sup>, tanto nuestra serie, así como en las series consultadas, confirmamos que el yeyuno es la

localización más frecuente (Tablas 3 y 4), esta mayor incidencia se atribuye al diámetro más grande de las arterias yeyunales <sup>(7)</sup>. La DYI en realidad se trata de pseudodivertículos ya que sólo constan de la mucosa, submucosa y a veces, de una fina capa de serosa sin músculo (pseudodivertículo) <sup>(4)</sup>.

Aproximadamente dos tercios de los pacientes tendrán múltiples divertículos <sup>(4)</sup>. Pueden presentarse simultáneamente divertículos en colon (30-75%), duodeno (15-42%), esófago (2%), estómago (2%) y vejiga urinaria (12%) <sup>(1)</sup>, este dato no se recoge en las series consultadas sin embargo en el 41,6% de nuestros pacientes coexistían divertículos en colon. También se ha asociado frecuentemente con trastornos de la motilidad intestinal, como la esclerosis sistémica progresiva, neuropatías viscerales o miopatías <sup>(6)</sup>, nosotros no encontramos este tipo de asociaciones.

Generalmente la DYI es asintomática (80%) <sup>(8)</sup>, pero puede causar síntomas inespecíficos crónicos como dolor abdominal crónico y malabsorción y complicaciones agudas como diverticulitis, hemorragia, obstrucción intestinal, abscesos en el mesenterio y perforación. La complicación aguda más frecuente es la diverticulitis con o sin perforación y absceso que ocurre en aproximadamente el 2%-6 % de las DYI y la segunda presentación más frecuente es la hemorragia digestiva <sup>(6)</sup>. Nosotros solo incluimos pacientes con complicaciones agudas siendo la más frecuente en nuestra serie la diverticulitis con perforación y peritonitis coincidiendo con las otras series consultadas.

La inaccesibilidad del intestino delgado, así como la localización anatómica en el borde mesentérico de la DYI hace difícil el diagnóstico preoperatorio <sup>(5)</sup>. El tránsito baritado ha sido clásicamente el método diagnóstico aplicado. Los divertículos se representan, ya sea en la radiografía simple o en la TAC, como saculaciones con medio de contraste retenido. Sin embargo, suele ser un hallazgo en la laparotomía o enteroscopia de doble

balón. Con las radiografías de abdomen y tórax se puede sospechar perforación, obstrucción intestinal o íleo. Aunque la cápsula endoscópica y la enteroscopia de doble balón pueden diagnosticar anomalías intraluminales del intestino delgado, su utilidad en situaciones de urgencia es limitada. El seguimiento con bario y la enteroclisia son las modalidades de diagnóstico de elección para pequeños divertículos intestinales. La tomografía computarizada del abdomen y pelvis

es el estudio más útil para identificar la formación de abscesos tras la perforación diverticular, permitiendo hacer diagnósticos diferenciales con neoplasias, la enfermedad de Crohn focal, úlceras inducidas por medicamentos y hematomas traumáticos <sup>(1)</sup>.

La prueba de imagen más utilizada en nuestra serie ha sido la TAC, así como en la serie de KerKan <sup>(9)</sup>. En las series publicadas, utilizan diversas pruebas sin

**Tabla 4.** Comparación de series de casos publicadas en la literatura.

Serie	Sexo	Edad**	Clínica	Complicación	Imagen	Cirugía	Localización	Complicaciones	Estancia (días)
KerKan (6)*	1 M, 5 H	79 (70-88)	Dolor abdominal agudo: 3. Hemorragia baja: 3	Perforaciones con peritonitis: 3. Hemorragias bajas masivas: 3.	TAC en los perforados	Resección intestinal: 6.	Yeyuno: 6.	Exitus: 1. Atelectasia/íleo: 1. Atelectasia/Infección de herida: 1. Dehiscencia/neumonía/traqueotomía: 1. Infección de herida: 1.	
Schloerick (9)*	6 M, 3 H	82 (54-87)	Dolor abdominal subagudo (1,3,5d): 3. Dolor abdominal agudo: 1. Sangrado transanal: 2. Shock hemorrágico: 1. Náuseas, vómitos y diarrea: 1. Nada: 1.	Perforaciones: 6 (4 peritonitis). Hemorragia: 1. Íleo: 1. Diverticulitis: 1 (hemorragia intraentérica).	US/Rx/TAC/RNM (solo 2 congruencias) (no especifican)	Resección intestinal: 7. Diverticulotomías: 2.	Yeyuno: 9.	Neumonía: 2. Íleo: 2. Infección de herida: 1. Derrame pleural: 1	Estancia media: 12 (5-45)
Kouraklis G (13)*	8 M, 5 H	74 (59-87)	Dolor abdominal: 9. Hemorragias: 4.	Perforados: 5 (1 absceso, 3 peritonitis). Obstruidos: 3. Hemorragias: 5. Diverticulitis: 1.	ND	Resección intestinal: 13.	Yeyuno: 9. Íleon: 4.	Exitus: 1. Bronconeumonía: 1. Infecciones de herida: 3.	ND
Tsiotos GG (11)*	2 M, 9 H	69 (47-88)	ND	Obstrucción ID: 6. Pseudobstrucción: 6. Perforación: 5. Obstrucción GI: 2. Diverticulitis: 1.	EGD	Resección intestinal: 11. Tratamiento conservador: 8.	Yeyuno-íleon: 8.	Exitus: 1. Infección de herida: 1. Sd intestino corto: 1.	ND
Nuestro estudio (12)*	6 M, 7 H	76 (47-89)	Dolor abdominal agudo: 11.	Perforaciones: 11 (7 peritonitis, 4 abscesos).	Todos TAC	Resección intestinal: 11.	Yeyuno: 8. Íleon: 3.	Infección de herida (Calvein I): 1. Hematoma (Calvein I): 1. Colección intrabdominal (Calvein IIIa): 1. Hemorragia digestiva/Exitus (Calvein V): 1.	Estancia media: 15,75 (6-31)

\*: Número de casos de diverticulosis yeyuno-ileal complicada. \*\*: Media edad en años. M: mujer, H: hombre. TAC: tomografía axial computarizada. EGD: tránsito esofagogastroduodenal. RNM: resonancia magnética. US: ultrasonido. Rx: radiografía simple. ND: no disponible.

especificar cuál fue la más utilizada, no especifican la prueba de imagen utilizada y en otra serie más antigua utiliza el tránsito baritado intestinal (Tabla 4).

Aunque el tratamiento de la DYI complicada es predominantemente quirúrgico, debido a la presentación de abdomen agudo quirúrgico, en los casos de afectación local, inflamación autolimitada y ausencia de perforación, el enfoque conservador es una opción posible <sup>(7)</sup>. El manejo más habitual es el quirúrgico con resección intestinal; sin embargo, una serie cuenta con dos casos donde se realizó diverticulotomía.

Presentaron complicaciones postquirúrgicas en 5 de 12 pacientes (41,6%), que, aunque pueda parecer elevado, también es elevado en series consultadas donde presentaron una tasa de complicaciones respectivamente de 83,3%, 66,6%, 38,46% y 27,7% de los pacientes (Tabla 4).

En conclusión, la DYI es una enfermedad rara que presenta un desafío diagnóstico, se puede suponer que hay un gran número de casos no detectados de la diverticulitis crónica yeyunal que nunca se diagnostican como tales <sup>(10,11)</sup>. Estos casos suelen permanecer sin ser detectados antes de la presentación de complicaciones <sup>(12)</sup>. Debemos sospecharla en pacientes de edad avanzada con síntomas abdominales inexplicables, ya que puede dar lugar a complicaciones graves. Para los pacientes sin perforación, el tratamiento inicial puede ser conservador inicialmente. Si no responde a este y ante un abdomen agudo, la resección intestinal con anastomosis primaria es la mejor opción de tratamiento.

**Fuente de financiamiento:** Los autores no recibieron ningún tipo de financiación para la realización de este estudio.

**Conflicto de intereses:** Los autores no declaran ningún conflicto de intereses.

## REFERENCIAS BIBLIOGRÁFICAS

1. Motos Micó J, Velasco Albendea FJ, Ferrer Márquez M, Ferrer Ayza M, Rosado Cobián R. Abdomen agudo secundario a diverticulitis yeyunal perforada. *Gastroenterol Hepatol.* 2014;37(8):467-8.
2. Woods K, Williams E, Melvin W, Sharp K. Acquired jejunoileal diverticulosis and its complications: A review of the literature. *Am Surg.* 2008;74(9):849-54.
3. Falidas E, Vlachos K, Mathioulakis S, Archontovasilis F, Villias C. Multiple giant diverticula of the jejunum causing intestinal obstruction: report of a case and review of the literature. *World J Emerg Surg.* 2011;6(1):8.
4. Makris K, Tsiotos GG, Stafyla V, Sakorafas GH. Small intestinal nonmeckelian diverticulosis. *J Clin Gastroenterol.* 2009;43(3):201-7.
5. Clavien PA, Barkun J, de Oliveira ML, Vauthey JN, Dindo D, Schulick RD, et al. The Clavien-Dindo classification of surgical complications: five-year experience. *Ann Surg.* 2009;250(2):187-96.
6. Kassahun WT, Fangmann J, Harms J, Bartels M, Hauss J. Complicated small-bowel diverticulosis: A case report and review of the literature. *World J Gastroenterol.* 2007;13(15):2240-2.
7. Mantas D, Kykalos S, Patsouras D, Kouraklis G. Small intestine diverticula: Is there anything new? *World J Gastrointest Surg.* 2011;3(4):49-53.
8. Surov A, Stock K. Jejunal diverticulosis. *Eur J Med Res.* 2005;10(8):358-60.
9. Tan KK, Liu JZ, Ho CK. Emergency surgery for jejunal diverticulosis: our experience and review of literature. *ANZ J Surg.* 2011;81(5):358-61.
10. Schloerick E, Zimmermann MS, Hoffmann M, Kleemann M, Laubert T, Bruch HP, et al. Complicated jejunal diverticulitis: A challenging diagnosis and difficult therapy. *Saudi J Gastroenterol.* 2012;18(2):122-8.
11. Tsiotos GG, Farnell MB, Ilstrup DM. Nonmeckelian jejunal or ileal diverticulosis: an analysis of 112 cases. *Surgery.* 1994;116(4):726-31.
12. Kouraklis G, Mantas D, Glivanou A, Kouskos E, Raftopoulos J, Karatzas G. Diverticular disease of the small bowel: report of 27 cases. *Int Surg.* 2001;86(4):235-9.

### Correspondencia:

Aylhin Joana López Marcano  
 C/Donantes de Sangre s/n. Planta 7. 19002 Guadalajara – España.  
 E-mail: aylhin10@gmail.com