

## Respuesta histológica completa a la neoadyuvancia en carcinoma gástrico avanzado. A propósito de un caso y revisión de la literatura

Histological complete response to neoadjuvant therapy in advanced gastric carcinoma. A case report and review of literature

Edgar Fermín Yan Quiroz<sup>1,2,a,b</sup>, Jorge De La Cruz Mio<sup>3,b,c</sup>, Víctor Álvarez Díaz<sup>4,a,b</sup>, Folker Agreda Castro<sup>1,a,b</sup>, Mery Nancy Villarreal González<sup>4,d</sup>

<sup>1</sup> Servicio de Cirugía Oncológica, Hospital de Alta Complejidad Virgen de la Puerta EsSalud. Trujillo, Perú.

<sup>2</sup> Facultad de Medicina, Universidad Privada Antenor Orrego. Trujillo, Perú.

<sup>3</sup> Servicio de Medicina Oncológica, Hospital Regional Lambayeque. Chiclayo, Perú.

<sup>4</sup> Instituto Regional de Regional de Enfermedades Neoplásicas Luis Pinillos Ganoza. Trujillo, Perú.

<sup>a</sup> Cirujano Oncólogo, <sup>b</sup> Egresado, <sup>c</sup> Médico Oncólogo, <sup>d</sup> Médico Residente

Recibido: 11-10-2016

Aprobado: 14-4-2017

### RESUMEN

La presente comunicación, describe el primer caso en el Instituto Regional de Enfermedades Neoplásicas "Luis Pinillos Ganoza" IREN Norte en la que una paciente con carcinoma gástrico avanzado ha mostrado respuesta histopatológica completa a neoadyuvancia. Se presenta una paciente mujer de 70 años con diagnóstico histopatológico de adenocarcinoma gástrico tubular moderadamente diferenciado, localmente avanzado con imágenes de adenopatías perigástricas asociadas y pérdida de la interfase entre tumoración gástrica, hilio hepático y vesícula biliar. Luego de 6 cursos de quimioterapia neoadyuvante con esquema FOLFOX – 4 al 80%, se obtiene una respuesta casi completa desde el punto de vista tomográfico; por ello a la paciente se le realiza gastrectomía subtotal distal más linfadenectomía D2 más gastroyeyunoanastomosis Billroth II término lateral tipo Hofmeister Finsterer, verificándose, al examen microscópico de la pieza operatoria, sólo gastritis crónica y aguda con áreas mucosas y cambios reactivos. No se observa neoplasia maligna viable. Ganglios linfáticos: 0/33. Paciente evoluciona favorablemente. A propósito del caso se hace una revisión de la literatura médica relevante actualizada.

**Palabras clave:** Neoplasias gástricas; Histología; Terapia neoadyuvante (fuente: DeCS BIREME).

### ABSTRACT

This communication describes the first case in the Regional Institute of Neoplastic Diseases "Luis Pinillos Ganoza" IREN North in which a patient with advanced gastric carcinoma showed complete response to neoadjuvant histopathologic. We describe the case of a patient woman of 70 years old with histopathologic diagnosis of moderately differentiated tubular gastric adenocarcinoma, locally advanced associated with images of perigastric lymphadenopathy and loss of the interface between gastric tumor, hepatic hilum and gallbladder. After 6 courses of neoadjuvant chemotherapy with FOLFOX scheme - 4 to 80%, an almost complete response from the point of tomographic view is obtained, so the patient is underwent to distal subtotal gastrectomy lymphadenectomy D2 more gastrojejunostomy Billroth II termino lateral type Hofmeister Finsterer verifying on microscopic examination of surgical specimen only acute and chronic gastritis with mucous areas and reactive changes. No feasible malignancy is observed. Lymph nodes: 0/33. Commenting on the case, a review of recent relevant literature is realized.

**Keywords:** Stomach neoplasms; Histology; Neoadjuvant therapy (source: MeSH NLM).

### INTRODUCCIÓN

El carcinoma gástrico es todavía un problema de salud importante y una de las causas principales de muerte relacionadas con el cáncer, aunque su incidencia esta reduciéndose en todo el mundo<sup>(1,2)</sup>. La cirugía era la única modalidad de tratamiento curativo para el carcinoma gástrico, aunque actualmente el porcentaje de carcinoma gástrico detectado en etapa incipiente (o temprana) ha ido en aumento y pronto se desarrolló el tratamiento endoscópico en muchos de estos pacientes con gran éxito, con una disminución notable de la mortalidad y morbilidad

derivada de estos procedimientos<sup>(3,4)</sup>. Un estudio retrospectivo multicéntrico evaluó a 411 pacientes con carcinoma gástrico precoz que se les realizó disección endoscópica de la mucosa. La supervivencia libre de enfermedad reportada a 3 años alcanza 92,5%<sup>(3)</sup>. En un informe japonés de 131 pacientes con carcinoma gástrico precoz de la mucosa, bien diferenciado, con un tamaño tumoral inferior a 2 cm, las tasas de supervivencia global a los 5 y 10 años fueron de 84% y 64%, respectivamente. Las tasas de supervivencia específica de la enfermedad a los 5 y 10 años de seguimiento fueron del 99%<sup>(4)</sup>. Por ende, la tasa de supervivencia global de los pacientes con

carcinoma gástrico en etapa temprana es de alrededor del 90% al 100%<sup>(5)</sup>. Además, la radiofrecuencia u otros métodos terapéuticos presentan actualmente resultados brillantes en casos seleccionados<sup>(6,7)</sup>. Sin embargo, como la mayoría de los pacientes con carcinoma gástrico se encuentran en etapa avanzada en el momento del diagnóstico, el pronóstico global es subóptimo a pesar del tratamiento agresivo, con una tasa de supervivencia global del 20% al 30% luego de cirugía radical en Europa y alrededor del 60% en Japón<sup>(8,9)</sup>. Claramente, se necesita una terapia complementaria eficaz para mejorar el pronóstico de los pacientes con carcinoma gástrico avanzado.

La eliminación completa del tumor macroscópico es esencial para curar el carcinoma gástrico<sup>(10,11)</sup>. Sin embargo, la resección curativa es difícil para el carcinoma gástrico localmente avanzado, que llegan a la consulta con metástasis en los ganglios linfáticos, formando una masa voluminosa en torno a los celíacos, hepático común, o las arterias esplénicas o ya de por sí el compromiso de estructuras adyacentes como el parénquima hepático. Incluso si los tumores se pueden reseccionar macroscópicamente, el pronóstico es generalmente pobre, lo que sugiere que los tumores ya tienen micrometástasis. Para este tipo de tumores, la quimioterapia neoadyuvante, seguido de la cirugía es un enfoque prometedor que puede reducir el tamaño de los tumores y erradicar las micrometástasis<sup>(12)</sup>.

La neoadyuvancia en carcinoma gástrico avanzado tiene dos objetivos principales: a) Disminuir el estadio clínico (downstaging), lo que facilitaría la resección quirúrgica y b) Mejorar las tasas de resección curativa (R0), eliminando las micrometástasis, disminuyendo las tasas de recurrencia y logrando una mejor supervivencia libre de enfermedad y global<sup>(13)</sup>.

El presente estudio describe el primer caso comunicado en el Instituto Regional de Enfermedades Neoplásicas "Luis Pinillo Ganoza" IREN Norte, en el que se verifica una respuesta histopatológica completa luego de neoadyuvancia en una paciente con carcinoma gástrico localmente avanzado, realizándose además una revisión de la literatura más relevante acerca de este tópico.

## CASO CLÍNICO

Paciente mujer de 70 años, natural de Cajamarca y procedente de La Libertad, sin antecedentes oncológicos familiares de importancia. Refiere hipertensión arterial en tratamiento irregular con enalapril. Ingresa al Servicio de Abdomen del Instituto Regional de Enfermedades Neoplásicas "IREN Norte" el 26/02/13, refiriendo un tiempo de enfermedad de 6 meses caracterizado por dolor

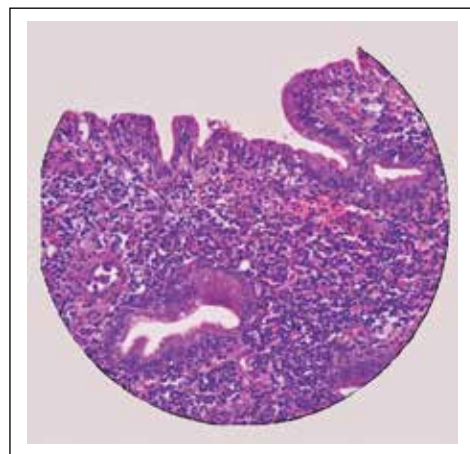
abdominal y pérdida ponderal de 5 kilos. Acude a hospital general en setiembre del 2012 donde le indican hemoglobina: 6,8 g/dl. Por persistencia de sintomatología le solicitan endoscopia digestiva alta.

Endoscopia digestiva alta (05/02/13): Comprometiendo cuerpo distal y región antropilórica, mucosa infiltrada, proliferativa, ulcerada, con área de tejido necrótico friable. No se evidencia *Helicobacter pylori*.

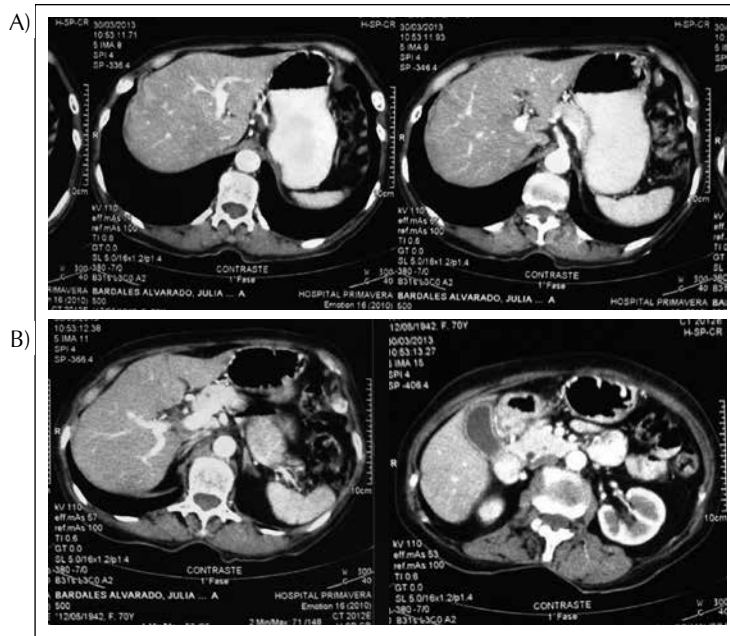
Patología: Adenocarcinoma de tipo intestinal bien diferenciado según la clasificación de Lauren. La revisión de láminas realizada en IREN Norte (11/03/13): Adenocarcinoma tubular moderadamente diferenciado (Figura 1).

Al examen físico: ECOG: 0. Linfáticos: no adenopatías periféricas. Piel: Palidez +/+++. Tórax: murmullo vesicular pasa bien en ambos campos pulmonares. Abdomen: blando, depresible, no masas, ruidos hidroaéreos positivos, no dolor a la palpación.

Se le solicita: Imágenes: 1) Radiografía de tórax (27/03/2013): Probable cardiopatía hipertensiva, 2) Tomografía axial de abdomen y pelvis con contraste endovenoso (TAC AP c/c EV) (30/03/16): Estómago parcialmente distendido con paredes engrosadas hasta 15 mm a nivel del antro, grasa perigástrica de densidad conservada, ganglio perigástrico de 9 mm. Se observa aparente pérdida de interfase entre tumoración gástrica, hilio hepático y vesícula biliar. Vesícula biliar de paredes engrosadas con líquido laminar perivesicular y cálculos en su interior. Colédoco de 6,6 mm. Proceso neoproliferativo a nivel del antro gástrico con adenopatías perigástricas asociadas (Figura 2).



**Figura 1.** Fotografía a gran aumento mostrando la biopsia inicial de la paciente, correspondiente a adenocarcinoma tubular moderadamente diferenciado.



**Figura 2.** A) Tomografía de estadiaje que muestra proceso neoproliferativo en antro gástrico a nivel de curvatura menor. B) Tomografía de estadiaje. Se observa adenopatías perigástricas más aparente pérdida de interfase entre tumoración gástrica, hilio hepático y vesícula biliar más.

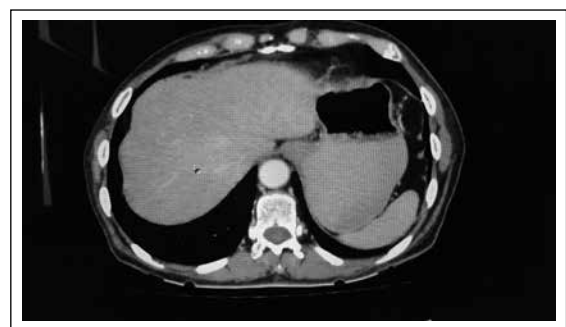
Exámenes de laboratorio: hemoglobina 6,8 g/dl, grupo sanguíneo A +, albúmina 3,7 mg/dl.

Debido a los hallazgos imagenológicos descritos, es referida al Servicio de Medicina Oncológica donde se le programa quimioterapia neoadyuvante con esquema FOLFOX – 4 al 80%, iniciando a partir del día 17 de abril del 2013 al 05/07/13 con un total de seis sesiones con el siguiente esquema terapéutico: oxaliplatino 85 mg/m<sup>2</sup> endovenoso el día 1, leucovorina 200 mg/m<sup>2</sup> endovenoso el día 1 y 2 y 5 fluoruracilo 400 mg/m<sup>2</sup> endovenoso en bolo y 600 mg/m<sup>2</sup> en infusión continua de 22 horas durante el día 1 y 2. Durante dicho esquema no presenta interrecurrencias, con buena tolerancia oral y con exámenes hematológicos y bioquímicos adecuados. La TAC AP c/c EV control (16/07/13): engrosamiento mural del antro duodenal más edema mural de la vesícula biliar. No se observan adenopatías (Figura 3).

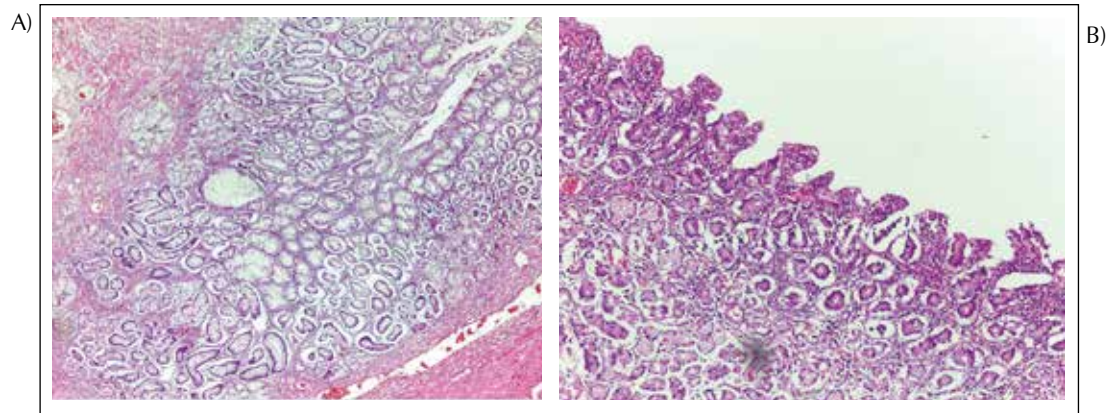
Es referida nuevamente al Servicio de Abdomen programándose para cirugía y el 19/10/13 se le realiza gastrectomía subtotal distal + linfadenectomía D2 más gastroyeyunoanastomosis Billroth II terminolateral tipo Hofmeister Finsterer. En los hallazgos operatorios se describe: tumor en la región prepilórica a predominio de cara anterior de aproximadamente 3 x 2,5 cm sin aparente compromiso de serosa y que produce ligero engrosamiento de la pared. No se visualizan ganglios sospechosos. Resto de órganos normales.

Es dada de alta el 25/10/16 y en control por Consultorios Externos de Abdomen el 07/11/13 cursa con infección del sitio quirúrgico superficial a nivel de epigastrio, drenándose aproximadamente 10 cc de pus, resto aparentemente sin alteraciones. Se le indica antibioticoterapia y en nuevo control (19/11/13) herida operatoria evolucionó favorablemente.

El resultado de anatomía patológica fue el siguiente: a) Macroscopía: espécimen quirúrgico procedente de una gastrectomía subtotal que mide 19 x 7 cm, por la curvatura menor 13 cm, por la curvatura mayor 23 cm, borde quirúrgico proximal de 2 cm y el borde quirúrgico distal mide 2,5 cm, trae epiplón que mide 47 x 17 cm. Abierto el espécimen por la curvatura mayor a nivel de la región antropilórica sobre



**Figura 3.** Tomografía luego de seis cursos de terapia neoadyuvante con esquema FOLFOX 4 que muestra estómago con respuesta aparentemente completa.



**Figura 4.** A) y B) Fotografía a mediano aumento de la histología de la pieza operatoria post tratamiento neoadyuvante y quirúrgico. Se observa gastritis crónica y aguda con áreas mucosas y cambios reactivos. No se observa neoplasia maligna viable.

la curvatura menor se encuentra área desprovista de pliegues, elevada y engrosada con área parcialmente ulcerada la que dista del borde quirúrgico proximal 4 cm y el borde quirúrgico distal 3 cm, al corte se observa superficie blanco grisáceo que infiltra hasta la muscular. b) Microscopia: gastritis crónica y aguda con áreas mucosas y cambios reactivos. No se observa neoplasia maligna viable. No se observa embolia tumoral ni infiltración perineural. Epiplon congestivo: libre de neoplasia. Ganglios linfáticos: 0/33. (Figura 4).

Con los resultados de Patología es derivada nuevamente a Medicina Oncológica para continuar quimioterapia,

Inicia esquema de FOLFOX 4 al 80% el 20/01/14 al 10/01/14 desde el 7mo curso al 12vo curso con adecuada tolerancia. Se le solicita nueva TAC AP c/c EV (22/04/14) y radiografía de tórax: sin evidencia de enfermedad. Se le indica endoscopia digestiva alta (24/04/14): gastritis del remanente gástrico y anastomosis gastroyeyunal + lesión elevada tipo 0-1 p en cuerpo gástrico. El examen anatomopatológico de dicha lesión reveló gastritis crónica.

No presenta mayor sintomatología, y en control por consultorios externos de Oncología Médica (30/04/14) se le indica cita en una semana para indicación de RT complementaria. Sin embargo, paciente se pierde de vista por razones extramédicas y regresa a dicho Servicio el 09/09/14 donde no manifiesta síntomas y al examen físico no se evidencia mayor signología. Se le indica nuevamente radiografía de tórax y TAC AP c/c EV (11/09/14): No evidencia de neoplasia de secundarismo, no se observa adenopatías. Se aprecia colecistopatía. Radiografía de tórax (15/09/14): normal. Hematológicos, bioquímicos y perfil hepático dentro de rangos normales.

Con estos resultados inicia radioterapia externa en acelerador lineal de 6 MV a dosis de 4500 cGy en 25 sesiones en campos gástricos AP – PA, asociados a Capecitabina, desde el 20/10/14 al 08/12/14, con adecuada tolerancia.

Paciente nuevamente se pierde de vista hasta el 16/06/2015 donde acude a consultorios externos de abdomen, donde únicamente refiere dolor de leve intensidad en hipocondrio derecho. Se le solicita exámenes auxiliares y de imágenes, resaltando únicamente la presencia de litiasis vesicular. Por tal motivo se le indica y realiza colecistectomía laparoscópica técnica francesa con 2 trócares (30/09/15) encontrándose múltiples adherencias de cápsula hepática, colon transverso, adherencias de vesícula biliar a peritoneo parietal de pared anterior. Vesícula biliar de 7 x 4 x 3 cm, adherida a lecho hepático, conteniendo bilis oscura y múltiples cálculos de 2 a 3 mm, negros, conducto cístico de 3 mm, arteria cística de 2 mm y colédoco no visible. El resultado anatomopatológico: colecistitis crónica activa erosiva y adenomiomatosis en el cuello vesicular.

Paciente evoluciona favorablemente y es dada de alta al día siguiente. Continúa sus controles por servicio de origen hasta el 22/03/16 donde se le solicitó endoscopia digestiva alta (08/04/16): anastomosis gastroyeyunal congestiva más asas intestinales permeables. Actualmente se encuentra asintomática.

## DISCUSIÓN

El pronóstico de sobrevida en pacientes con carcinoma gástrico avanzado está directamente relacionada al estadio de la enfermedad, la cual se consigue de dos maneras: a través del examen físico, verificando que no exista signos de irreseabilidad o inoperabilidad tales como la presencia de ganglio

de Virchow, ganglio de Irish, nódulo umbilical de la hermana María Josefa, ascitis, derrame pleural neoplásico, placa rectal de Blummer, etc.; y por otra parte tenemos el estudio de imágenes para determinar la extensión de la enfermedad <sup>(14)</sup>. De ser negativo la clínica ante cualquier signo de irreseabilidad, el apoyo de dichas imágenes, idealmente una tomografía axial computarizada con contraste endovenoso, nos permite, cada vez en mayor medida, identificar aquellas variables que van a dificultar una radicalidad o cirugía tipo R0 (ausencia de enfermedad macroscópica) ya sea por observarse enfermedad secundaria hepática, infiltración de grandes vasos, signos de carcinomatosis o por compromiso ganglionar regional grosero <sup>(15)</sup>.

Los aspectos a tener cuidado cuando se clasifique a un paciente para neoadyuvancia incluyen una adecuada homogenización de pacientes; en ese sentido aquellos pacientes en donde se observe signos de irreseabilidad no grosera (por ejemplo ascitis o carcinomatosis) pero presentan una capacidad de realizar tareas rutinarias con síntomas mínimos o moderados de la enfermedad (ECOG: 0 – 2), asociados con adecuada reserva hepática y perfil bioquímico renal aceptables, constituirían la población objetivo a trabajar. Sin embargo, las guías clínicas no definen adecuadamente el tipo de pacientes y esta decisión sigue siendo un criterio médico para cada paciente en particular.

Webb *et al.* <sup>(16)</sup> señalan que menos del 30% de pacientes con carcinoma gástrico, que reciben terapia neoadyuvante, alcanzan una respuesta patológica completa. Como antecedentes tenemos que en el 2006 D'Ugo *et al.* <sup>(17)</sup> en Italia, evalúan a 30 pacientes con carcinoma gástrico avanzado, utilizando EEP (etopósido, epirrubicina y cisplatino) como neoadyuvancia previo a la cirugía D2. Encuentran respuesta patológica completa en 1 solo caso (3,3%). Dentro del proceso metodológico incluye la laparoscopia diagnóstica y además citología, los cuales constituyen un aporte importante si partimos del hecho que la siembra peritoneal es mucho más resistente al tratamiento; asimismo, se incluyen básicamente pacientes T3 y T4 y sólo 4 pacientes T2 pero con evidente compromiso ganglionar verificado en la laparoscopia. La laparoscopia diagnóstica en carcinoma gástrico es importante para revelar enfermedad metastásica que no fue detectada en los estudios imagenológicos preoperatorios habituales, localizándola hasta en un rango de 13% al 57%, permitiéndonos estadiar correctamente al paciente <sup>(18)</sup>. Por su parte, la citología intraoperatoria nos permite complementar los hallazgos laparoscópicos y subestratificar e identificar a los grupos de pacientes quienes realmente se beneficiarían del tratamiento quirúrgico primario o neoadyuvante como ya se ha descrito anteriormente <sup>(19)</sup>.

El estudio más grande donde se observa respuesta patológica completa por neoadyuvancia por carcinoma gástrico es el estudio de Fields *et al.* <sup>(20)</sup>, publicado en el 2011 y realizado en el Memorial Sloan-Kettering Cancer Center, New York, donde notifican que de 2676 individuos en quienes se realizó gastrectomía por carcinoma gástrico, 714 (27%) recibieron tratamiento neoadyuvante y de éstos 60 (8,4%) presentaron respuesta patológica completa. De este grupo, el 23% sufrió recurrencia, 93% dentro de los dos primeros años de seguimiento y 42% en el sistema nervioso central, lo cual es un patrón raro de recurrencia en carcinoma gástrico; la sobrevivida a cinco años del total de pacientes con respuesta patológica completa fue de 56%. La quimioterapia preoperatoria se administró de manera ambulatoria y se agrupó en: 5-fluorouracilo (5-FU) y los regímenes basados en platino (incluyendo epirubicina + cisplatino o oxaliplatino + 5-FU o capecitabina (ECF/ECX/EOX/EOF) y cisplatino/5-FU), los regímenes basados en platino (incluyendo cisplatino/CPT11), regímenes basados en taxano (incluyendo taxane + CPT11 ± 5-FU), y otros regímenes (incluyendo 5-FU + doxorubicin + methotrexate (FAMTX), mitomicina C, y doxorubicina). La radioterapia preoperatoria fue mediante radiación de haz externo usando aceleradores lineales de alta energía (6 o 15 MV). El tratamiento incluyó generalmente 5 fracciones diarias de 1,8 Gy por semana durante un curso de 5,5 semanas con una dosis de radiación total de 50,4 Greys.

Con respecto al presente caso, uno de los esquemas antiguamente empleados en el tratamiento del carcinoma gástrico y que es motivo de discusión, es el esquema FOLFOX 4 y sus componentes que consiste en oxaliplatino, leucovorina y 5 fluorouracilo <sup>(21)</sup>. El oxaliplatino es un agente alquilante y potente inhibidor de la síntesis de DNA, al interaccionar con el ADN formado puentes intra e intercatenarios, lo cual confiere la actividad citotóxica y antitumoral <sup>(22)</sup>. El fluorouracilo pertenece a un grupo de medicamentos conocidos como antimetabolitos, las cuales inhiben la síntesis de las bases nitrogenadas y del ADN por bloqueo enzimático <sup>(23)</sup>. La leucovorina es una forma reducida del ácido fólico, la cual es rápidamente convertida a otros derivados reducidos del ácido fólico, es decir, tetrahidrofolato. Debido a que no es reducida por la dihidrofolato reductasa como lo que es el ácido fólico, la leucovorina no es afectada por el bloqueo de esta enzima provocada por los antagonistas del ácido fólico (inhibidores de la dihidrofolato reductasa). Esto permite la síntesis de la purina y de la timidina, y así la síntesis del ADN, ARN y de las proteínas. La leucovorina puede limitar la acción de ciertos citostáticos sobre las células normales mediante competición por los procesos de transporte dentro de las células <sup>(24)</sup>.

Para evaluar la eficacia clínica de FOLFOX 4 como quimioterapia neoadyuvante para el cáncer gástrico



avanzado, Sun *et al.* <sup>(25)</sup> evaluaron, mediante una cohorte retrospectiva, a 58 pacientes con carcinoma gástrico avanzado, distribuyéndolos de la siguiente manera: 23 en el grupo neoadyuvante y 35 en el grupo adyuvante. Se compararon la frecuencia de resección R0, la supervivencia y los eventos adversos. Los 2 grupos estaban bien emparejados, sin diferencias significativas en la tasa de resección R0 (82,6% frente a 82,0%) y el número de ganglios linfáticos (16 (0-49) frente a 13 <sup>(3-40)</sup> entre los dos grupos ( $p > 0,05$ ). El número de metástasis en los ganglios linfáticos en el grupo neoadyuvante fue significativamente menor que en el grupo adyuvante ( $p = 0,04$ ). El grupo neoadyuvante presentó una supervivencia global significativamente mejor (29 frente a 22 meses) y la tasa de supervivencia a 3 años (73,9% frente a 40,0%) que en el grupo adyuvante ( $p = 0,013$ ). De tal manera que podría concluirse que la quimioterapia neoadyuvante FOLFOX 4 podría mejorar la supervivencia sin aumentar los eventos adversos. Sin embargo, no se habla de respuesta patológica completa. Con el advenimiento de nuevos ensayos neoadyuvantes, el panorama ha cambiado últimamente <sup>(26-28)</sup>.

Uno de los ensayos más representativos es el estudio MAGIC, llevado a cabo por Cunningham *et al.* <sup>(26)</sup>. Dicho ensayo aleatorizado de fase III, que incluyó 503 pacientes con cáncer gastro-esofágico no metastásico, en el que se comparó la cirugía radical sola frente a la quimioterapia pre y postoperatoria con esquema ECF (epirrubicina, cisplatino y 5-fluoruracilo). En este estudio se demostró un aumento estadísticamente significativo de la supervivencia libre de progresión (SLP), con "hazard ratio" (HR) para la progresión de 0,66 (intervalo de confianza al 95% [IC 95%]: 0,53-0,81;  $p < 0,001$ ) a favor de la quimioterapia perioperatoria. Asimismo, este estudio demostró una sobrevida global a los 5 años significativamente mayor para la rama de ECF (36 vs. 23%;  $p = 0,009$ ), con un HR para la muerte de 0,75 (IC 95%: 0,60-0,93). Es decir, la quimioterapia perioperatoria con ECF disminuía el riesgo de muerte en un 25% con respecto a la cirugía sola.

Ante la aparición de este nuevo esquema de neoadyuvancia, otro estudio asiático <sup>(29)</sup> analizó información de 113 pacientes con carcinoma gástrico que fueron divididos en 2 grupos: a) FOLFOX ( $n = 87$ ) y b) EOX (epirrubicina, oxaliplatino – FU, que al final de cuentas es una variante del estudio MAGIC) ( $n = 26$ ), como terapia neoadyuvante atendidos entre Julio del 2004 hasta septiembre del 2012. Se observó que un mayor número de pacientes del grupo de FOLFOX presentó mayor frecuencia de ganglios linfáticos metastásicos (67,8%) que en el grupo EOX (57,7%) ( $p = 0,000$ ). En los grupos de FOLFOX y EOX, se observaron 4 (4,6%) y 3 (11,5%) casos de regresión completa, respectivamente. Los resultados de este estudio han llevado a que en la actualidad se considere

la quimioterapia perioperatoria del MAGIC como la alternativa neoadyuvante terapéutica preferida.

Hay dos maneras de evaluar la respuesta clínica luego de quimioterapia neoadyuvante en carcinoma gástrico: uno de ellos, son los criterios del JCGC, del ensayo JCOG0210 <sup>(30)</sup>, los cuales se basan en los hallazgos de la tomografía computarizada (TC), rayos X baritada y los hallazgos del examen endoscópico. Otra es utilizando los criterios RECIST, basados exclusivamente en hallazgos tomográficos <sup>(31)</sup>. RECIST es el estándar de oro en la evaluación de las respuestas tumorales. Clasifica las respuestas en: a) Respuesta completa: desaparición completa radiológica de la lesión objetivo, b) Respuesta parcial: disminución radiológica del 30% de la lesión objetivo, c) Enfermedad estable: cambios mínimos o no cambios radiológicos y d) Enfermedad progresiva: Incremento radiológico de 20% de la lesión objetivo o aparición de nuevas lesiones metastásicas. Al extrapolarlo al presente caso y observar las placas topográficas, antes y después del tratamiento quimioterápico, se evidencia una respuesta aparentemente completa de la lesión primaria.

Dentro del plano histológico, existen diversos criterios para evaluar la respuesta histológica luego de quimioterapia neoadyuvante por carcinoma gástrico <sup>(32-34)</sup>. Ninomiya *et al.* <sup>(33)</sup> evalúan la respuesta patológica completa usando grados desde 0 hasta 3. El grado 0 se describe como: Ningún cambio  $\pm$  no hay necrosis ni cambios estructurales o celulares se pueden ver a lo largo de la lesión; grado 1(a): La necrosis o la desaparición del tumor está presente en menos de la 1/3 parte de la lesión; grado 1(b): La necrosis o la desaparición del tumor está presente en no más de la 2/3 parte de la lesión; grado 2: Cambios moderados  $\pm$  la necrosis o la desaparición del tumor está presente en más de 2/3 partes de toda la lesión, pero permanecen las células tumorales viables y grado 3: Cambio marcado  $\pm$  toda la lesión presenta necrosis y/o está sustituida por fibrosis, con o sin cambios granulomatosos. No hay células tumorales viables. De acuerdo a nuestros hallazgos, el grado que le correspondería al presente caso sería el grado 3, ya que, según esta definición, no existen células tumorales viables.

Si utilizamos la clasificación propuesta por Becker *et al.* <sup>(34)</sup>, estos autores catalogan la respuesta histológica en números desde 1A: No tumor residual, 1B: Tumor con  $< 10\%$  de células tumorales, 2: Tumores con  $10\% - 50\%$  de células tumorales y 3: Tumores con más del  $50\%$  de células tumorales sin signos de regresión neoplásica. A diferencia de los autores anteriores, el criterio que le correspondería, a esta comunicación, sería el 1A, ya que no hay tumor residual o en el lecho tumoral, luego del tratamiento neoadyuvante.

El valor clínico e implicaciones pronósticas de la respuesta histológica a la quimioterapia neoadyuvante en el cáncer gástrico es aún desconocida <sup>(35)</sup>. Esto puede deberse a los múltiples esquemas y resultados, con ventajas, desventajas y/o efectos adversos de la quimioterapia neoadyuvante para carcinoma gástrico avanzado que acabamos de describir. Sin embargo, esto trae como conclusión que el manejo del carcinoma gástrico avanzado se engloba actualmente dentro del desarrollo del manejo multimodal, con todo el rigor científico, que esto conlleva y parte de la premisa que es el de identificar adecuadamente el grupo de pacientes que deben ser tributarios para este tipo de tratamiento.

Portanova *et al.* <sup>(36)</sup> refieren que un buen punto de partida para esta alternativa de manejo multimodal podría ser seleccionar pacientes irresecables debido a compromiso local extenso y pacientes potencialmente resecables pero con conglomerados para-aórticos o del tronco celíaco que imposibiliten una resección R0, teniendo especial cuidado en la inclusión de laparoscopia y citología de rutina que son fundamentales para evaluar adecuadamente la respuesta en este tipo de pacientes.

En conclusión, el uso del régimen FOLFOX 4, se ha adaptado en el tratamiento de carcinoma gástrico avanzado, con evidencia científica sólida. Presentamos el primer caso a nivel nacional de una respuesta patológica completa para carcinoma gástrico avanzado por neoadyuvancia empleando FOLFOX 4, respuesta evaluada a través de criterios clínicos e histopatológicos.

**Conflictos de intereses:** Los autores declaran no tener ningún conflicto de interés.

**Fuente de financiamiento:** Ninguna.

## REFERENCIAS BIBLIOGRÁFICAS

- den Hoed CM, Kuipers EJ. Gastric cancer: how can we reduce the incidence of this disease? *Curr Gastroenterol Rep.* 2016;18(7):34.
- Shah BK, Khanal A, Hewett Y. Second primary malignancies in adults with gastric cancer - A US population-based study. *Front Oncol.* 2016;6:82.
- Oda I, Saito D, Tada M, Iishi H, Tanabe S, Oyama T, *et al.* A multicenter study of endoscopic resection for early gastric cancer. *Gastric Cancer.* 2006;9(4):262-70.
- Uedo N, Iishi H, Tatsuta M, Ishihara R, Higashino K, Takeuchi Y, *et al.* Longterm outcomes after endoscopic mucosal resection for early gastric cancer. *Gastric Cancer.* 2006;9(2):88-92.
- Boniface MM, Wani SB, Schefter TE, Koo PJ, Meguid C, Leong S, *et al.* Multidisciplinary management for esophageal and gastric cancer. *Cancer Manag Res.* 2016;8:39-44.
- Nakamura H, Yanai H, Nishikawa J, Okamoto T, Hirano A, Higaki M, *et al.* Experience with photodynamic therapy (endoscopic laser therapy) for the treatment of early gastric cancer. *Hepatogastroenterology.* 2001;48(42):1599-603.
- Sugano K. Gastric cancer: pathogenesis, screening, and treatment. *Gastrointest Endosc Clin N Am.* 2008;18(3):513-22.
- Sano T, Sasako M, Yamamoto S, Nashimoto A, Kurita A, Hiratsuka M, *et al.* Gastric cancer surgery: Morbidity and mortality results from a prospective randomized controlled trial comparing D2 and extended para-aortic lymphadenectomy-- Japan Clinical Oncology Group study 9501. *J Clin Oncol.* 2004;22(14):2767-73.
- Jiang L, Yang KH, Chen Y, Guan QL, Zhao P, Tian JH, *et al.* Systematic review and meta-analysis of the effectiveness and safety of extended lymphadenectomy in patients with resectable gastric cancer. *Br J Surg.* 2014;101(6):595-604.
- Díaz de Liano A, Yarnoz C, Aguilar R, Artieda C, Ortiz H. Rationale for gastrectomy with D2 lymphadenectomy in the treatment of gastric cancer. *Gastric Cancer.* 2008;11(2):96-102.
- Ott K, Lordick F, Hermann K, Krause B-J, Schuhmacher C, Siewert JR. The new credo: induction chemotherapy in locally advanced gastric cancer: consequences for surgical strategies. *Gastric Cancer.* 2008;11(1):1-9.
- Watanabe T, Yoshikawa T, Kameda Y, Aoyama T, Hayashi T, Ogata T, *et al.* Pathological complete response of locally advanced gastric cancer after four courses of neoadjuvant chemotherapy with paclitaxel plus cisplatin: Report of a case. *Surg Today.* 2012;42(10):983-7.
- Li W, Qin J, Sun YH, Liu TS. Neoadjuvant chemotherapy for advanced gastric cancer: A meta-analysis. *World J Gastroenterol.* 2010;16(44):5621-8.
- Horna J, Morales O. Signos y síntomas del cáncer de estómago. En: Ruiz E. *Cáncer Gástrico.* 1ra Ed. Lima: INEN; 2010. p. 134-41.
- Seevaratnam R, Cardoso R, McGregor C, Lourenco L, Mahara A, Sutradhar R, *et al.* How useful is preoperative imaging for tumor, node, metastasis (TNM) staging of gastric cancer? A meta-analysis. *Gastric Cancer.* 2012;15(Suppl 1):S3-18.
- Webb D, Cunningham D, Scarffe JH, Harper P, Norman A, Joffe JK, *et al.* Randomized trial comparing epirubicin, cisplatin, and fluorouracil versus fluorouracil, doxorubicin, and methotrexate in advanced esophagogastric cancer. *J Clin Oncol.* 1997;15(1):261-7.
- D'Ugo D, Persiani R, Rausei S, Biondi A, Vigorita V, Boccia S, *et al.* Response to neoadjuvant chemotherapy and effects of tumor regression in gastric cancer. *Eur J Surg Oncol.* 2006;32(10):1105-9.
- Berrosi F. Laparoscopia diagnóstica en cáncer gástrico. En: Ruiz E. *Cáncer Gástrico.* 1ra Ed. Lima: INEN; 2010. p. 213-24.
- Cabalag CS, Chan STF, Kaneko Y, Duong CP. A systematic review and meta-analysis of gastric cancer treatment in patients with positive peritoneal cytology. *Gastric Cancer.* 2015;18(1):11-22.
- Fields RC, Strong VE, Gönen M, Goodman KA, Rizk NP, Kelsen DP, *et al.* Recurrence and survival after pathologic complete response to preoperative therapy followed by surgery for gastric or gastroesophageal adenocarcinoma. *Br J Cancer.* 2011;104(12):1840-7.
- Baek YH, Choi SR, Jang JS, Roh MH, Lee JH, Won JJ, *et al.* Modified FOLFOX-4 as first-line and salvage treatment in advanced gastric cancer. *Hepatogastroenterology.* 2011;58(105):251-6.
- Fernández L, Díaz C, Marín M, Vila N. Uso terapéutico y perfil de toxicidad del esquema FOLFOX 4. *Rev Farm Hosp.* 2009;33(2):89-95.
- Longley DB, Harkin DP, Johnston PG. 5-fluorouracil: Mechanisms of action and clinical strategies. *Nat Rev Cancer.* 2003;3(5):330-8.
- Thirion P, Michiels S, Pignon JP, Buyse M, Braud AC, Carlson RW, *et al.* Modulation of fluorouracil by leucovorin in patients with advanced colorectal cancer: an updated meta-analysis. *J Clin Oncol.* 2004;22(18):3766-75.
- Sun Z, Zhu RJ, Yang GF, Li Y. Neoadjuvant chemotherapy with FOLFOX 4 regimen to treat advanced gastric cancer improves survival without increasing adverse events: a retrospective cohort study from a Chinese center. *Sci World J.* 2014;2014:418694.

26. Cunningham D, Allum WH, Stenning SP, Thompson JN, Van de Velde CJ, Nicolson M, et al. Perioperative chemotherapy versus surgery alone for resectable gastroesophageal cancer. *N Engl J Med.* 2006;355(1):11-20.
27. Schuhmacher C, Gretschel S, Lordick F, Reichardt P, Hohenberger W, Eisenberger CF, et al. Neoadjuvant chemotherapy compared with surgery alone for locally advanced cancer of the stomach and cardia: European Organization for Research and Treatment of Cancer randomized trial 40954. *J Clin Oncol.* 2010;28(35):5210-8.
28. Ychou M, Boige V, Pignon JP, Conroy T, Bouche O, Lebreton G, et al. Perioperative chemotherapy compared with surgery alone for resectable gastroesophageal adenocarcinoma: An FNCLCC and FFCD multicenter phase III trial. *J Clin Oncol.* 2011;29(13):1715-21.
29. Chen W, Shen J, Pan T, Hu W, Jiang Z, Yuan X, et al. FOLFOX versus EOX as a neoadjuvant chemotherapy regimen for patients with advanced gastric cancer. *Exp Ther Med.* 2014;7(2):461-7.
30. Iwasaki Y, Sasako M, Yamamoto S, Nakamura K, Sano T, Katai H, et al. Phase II study of preoperative chemotherapy with S-1 and cisplatin followed by gastrectomy for clinically resectable type 4 and large type 3 gastric cancers (JCOG0210). *J Surg Oncol.* 2013;107(7):741-5.
31. Eisenhauer EA, Therasse P, Bogaerts J, Schwartz LH, Sargent D, Ford R, et al. New response evaluation criteria in solid tumours: revised RECIST guideline (version 1.1). *Eur J Cancer.* 2009;45(2):228-47.
32. Ajani JA, Mansfield PF, Janjan N, Morris J, Pisters PW, Lynch PM, et al. Multi-institutional trial of preoperative chemoradiotherapy in patients with potentially resectable gastric carcinoma. *J Clin Oncol.* 2004;22(14):2774-80.
33. Ninomiya Y, Yanagisawa A, Kato Y, Kitagawa T, Ishihara S, Nakajima T. Histological indications of a favorable prognosis with far-advanced gastric carcinomas after preoperative chemotherapy. *J Cancer Res Clin Oncol.* 1999;125(12):699-706.
34. Becker K, Mueller JD, Schulmacher C, Ott K, Fink U, Busch R, et al. Histomorphology and grading of regression in gastric carcinoma treated with neoadjuvant chemotherapy. *Cancer.* 2003;98(7):1521-30.
35. Blackham AU, Greenleaf E, Yamamoto M, Hollenbeak C, Gusani N, Coppola D, et al. Tumor regression grade in gastric cancer: Predictors and impact on outcome. *J Surg Oncol.* 2016;114(4):434-9.
36. Portanova M, Orrego J, Palomino E. Respuesta histológica completa a la neoadyuvancia en cáncer gástrico avanzado. *Rev Chil Cir.* 2013; 65(3):249-54.

**Correspondencia:**

Edgar Yan Quiroz

E-mail: edgar\_yan\_quiroz@hotmail.com