

Hiperplasia neuroendocrina en colitis linfocítica y colitis ulcerativa

Neuroendocrine hiperplasia in lymphocytic and ulcerative colitis

Fernando Arévalo^{2,3}, Eduardo Monge^{1,3,4}, Fiorella Zurita², Greys Vergara², Rocío Ramírez²

¹ Servicio Gastroenterología, Hospital Nacional Daniel Alcides Carrión. Callao, Perú.

² Servicio Patología, Hospital Nacional Daniel Alcides Carrión. Callao, Perú.

³ Universidad Nacional Mayor de San Marcos. Lima, Perú.

⁴ Universidad Peruana Cayetano Heredia. Lima, Perú.

Recibido: 2-8-17

Aprobado: 12-11-18

RESUMEN

Introducción: Algunos autores han demostrado incremento de células neuroendócrinas en colitis microscópica y colitis ulcerativa. **Objetivo:** El objetivo del presente estudio fue evaluar la presencia de células neuroendócrinas en colitis linfocítica, colitis colagenosa y colitis ulcerativa en comparación a controles. **Materiales y métodos:** Se usó inmunohistoquímica para identificar a las células neuroendócrinas a través del marcador cromogranina A. El estudio incluyó 10 casos de cada diagnóstico de colitis linfocítica, colitis colagenosa y colitis ulcerativa. **Resultados:** Se encontró diferencia estadísticamente significativa en el conteo de células neuroendócrinas en colitis linfocítica ($p=0,019104$) y colitis ulcerativa en comparación con los controles ($p=0,0077$). En colitis colagenosa, se encontró un incremento de células neuroendócrinas pero no pudimos demostrar diferencias estadísticamente significativa. **Conclusión:** Se demostró hiperplasia de células neuroendócrinas en colitis linfocítica y colitis ulcerativa, lo que confirma lo reportado por los pocos estudios anteriores realizados sobre el tema.

Palabras clave: Colitis linfocítica; Colitis colagenosa; Colitis ulcerosa; Cromogranina A (fuente: DeCS BIREME).

ABSTRACT

Introduction: Some authors have found increase of neuroendocrine cells in microscopic colitis and ulcerative colitis. **Objective:** The aim of this study is to evaluate the presence of neuroendocrine cells in ulcerative colitis and lymphocytic colitis and collagenous colitis. **Materials and methods:** Immunohistochemistry was performed to identify neuroendocrine cells through marker chromogranin A (CgA). The study included 10 cases of each diagnosis of Lymphocytic colitis, collagenous colitis and ulcerative colitis. **Results:** There was statistically significant difference in the count of neuroendocrine cells, between lymphocytic colitis and control ($p=0.019104$), and between ulcerative colitis and controls ($p=0.0077$). In collagenous colitis there was an increase in neuroendocrine cells but we failed to find statistical differences. **Conclusion:** We could observe neuroendocrine cell hyperplasia in lymphocytic colitis and ulcerative colitis compared with controls, which confirm previous studies.

Keywords: Colitis, lymphocytic; Colitis, collagenous; Colitis, ulcerative; Chromogranin A (source: MeSH NLM).

INTRODUCCIÓN

Las células neuroendócrinas son células muy especializadas capaces de producir hormonas y neurotransmisores. Se localizan en la mucosa de casi todo el tubo digestivo, desde el estómago hasta el recto, regulando su funcionamiento. En el colon, estas células son llamadas enterocromafines (por su afinidad por las sales de cromo) y producen mayormente serotonina. La serotonina (también llamada 5 hidroxitriptamina) es un importante neurotransmisor, con capacidad de ejercer múltiples funciones. Esta variedad de acciones es ejercida a través de diferentes receptores de serotonina presentes en una variedad de células como el músculo liso, enterocitos, neuronas entéricas y células del sistema inmune ⁽¹⁾.

Actualmente se sabe, que la serotonina puede modular la secreción y motilidad intestinal. De tal manera que un excesivo incremento de esta molécula produciría un incremento en la motilidad y

secreción que finalmente se expresarían en diarrea y dolor abdominal. Debido a estas propiedades de la serotonina, muchos autores han estudiado la presencia de estas células en pacientes con diarrea. Por ejemplo Kim et al demostraron un incremento en las células neuroendócrinas productoras de serotonina y PYY en un pequeño grupo de pacientes con intestino irritable pos infeccioso comparado con controles ⁽²⁾. Asimismo, nosotros previamente hemos estudiado la presencia de células enterocromafines en intestino irritable, pero no pudimos encontrar diferencias estadísticamente significativas, en parte quizás por el uso de métodos histoquímicas en base a tinciones de plata para estudiar estas células en vez del uso de marcadores de inmunohistoquímica ⁽³⁾.

Las células neuroendócrinas y liberación de serotonina parecen estar muy relacionadas a los procesos inflamatorios. Se ha demostrado que la inducción de colitis en ratones puede causar hiperplasia de células enterocromafines ⁽⁴⁾.

Por otro lado, la colitis microscópica es una causa común de diarrea crónica en pacientes con hallazgos normales o mínimos en la colonoscopia. Histológicamente, comprende 2 subtipos: colitis linfocítica, que se caracteriza por un incremento de linfocitos intraepiteliales en mucosa colónica y colitis colagenosa, caracterizada por un engrosamiento de la membrana basal ⁽⁵⁾. Un reciente metaanálisis ha demostrado, una significativa superposición de síntomas entre los trastornos funcionales intestinales predominantemente diarreicos y la colitis microscópica, por lo que las investigaciones sobre esta relativa nueva patología son necesarias ⁽⁶⁾.

La etiología y patofisiología de la colitis microscópica no es bien entendida, pero es probablemente multifactorial, aparentemente involucraría una respuesta inmunológica exagerada frente a antígenos lumenales en individuos genéticamente predispuestos ⁽⁵⁾.

En la colitis linfocítica, Salhy et al. han reportado hiperplasia de células neuroendocrinas en un grupo de estos pacientes. Los autores proponen que esta hiperplasia de células neuroendocrinas, al estar relacionada con la liberación de serotonina, podría ser considerada un mecanismo que explicaría la diarrea crónica en esta patología ⁽⁷⁾.

La colitis ulcerativa, a su vez, es una enfermedad crónica inflamatoria del colon, caracterizada endoscópicamente por un compromiso difuso y continuo de la mucosa. Histológicamente se caracteriza principalmente por distorsión de la arquitectura de las criptas de la mucosa y linfoplasmocitosis basal. Algunos autores han encontrado un incremento de las células enterocromafines ⁽⁸⁾, la cual podría estar asociada al desarrollo de neoplasias neuroendocrinas en algunos de estos pacientes.

El objetivo de este estudio fue determinar si existe incremento de células neuroendocrinas en 3 tipos de colitis: colitis ulcerativa, colitis linfocítica y colitis colagenosa en comparación con controles.

MATERIALES Y MÉTODOS

La muestra se colectó entre los pacientes que tuviesen muestras de biopsia simultánea en colon y estomago en los archivos del servicio de anatomía patológica. El estudio fue aprobado por los servicios de patología y gastroenterología del hospital nacional Daniel A Carrión.

El estudio incluyó 10 casos de colitis linfocítica, 10 casos de colitis colagenosa, 10 casos de colitis ulcerativa y 10 controles. Las láminas histológicas fueron revisadas por 3 patólogos. Todos los casos seleccionados cumplieron con los criterios histológicos establecidos.

Los criterios histológicos diagnósticos fueron:

1. Colitis linfocítica: Mucosa colónica con incremento de linfocitos intraepiteliales (más de 20 linfocitos por 100 células epiteliales) en especímenes biopsicos bien orientados, acompañados de daño epitelial sin distorsión de criptas ⁽⁵⁾.
2. Colitis colagenosa: Mucosa colónica con engrosamiento de la membrana basal que excede los 10 μ m (normal < 3 μ m) en especímenes biopsicos bien orientados, acompañados de daño epitelial sin distorsión de criptas ⁽⁵⁾.
3. Colitis ulcerativa: mucosa colónica con desorganización de la arquitectura de criptas y linfoplasmocitosis basal ⁽⁹⁾.
4. Controles se definieron como pacientes con inflamación mínima, que no cumplieran criterios histológicos de colitis específica.

Se realizó inmunohistoquímica para identificar células neuroendocrinas a través del marcador de

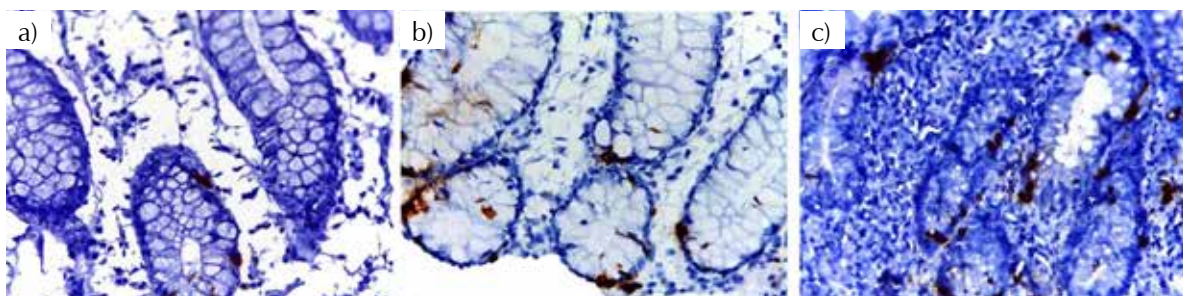


Figura 1. a) control b) colitis linfocítica c) colitis ulcerativa. Cromogranina A inmunohistoquímica 40X.

Tabla 1. Promedio de células positivas para cromogranina en colitis linfocítica, colitis colagenosa y colitis ulcerativa.

Tipos de colitis	Promedio células positivas para cromogranina	Valores extremos de células positivas para cromogranina	p*
Control	5,66	3-11	
Colitis linfocítica	8,5	4-14	0,019
Colitis colagenosa	6,8	4-9	0,2
Colitis ulcerativa	12,18	2-21,3	0,007

*con respecto de controles.

cromogranina A. Anticuerpo monoclonal de ratón anti humano. Marca DakoClona DAK-A3.

El conteo de células neuroendocrinas se obtuvo del promedio del número de células positivas para cromogranina en los 3 campos de alto poder (40x) con la mayor densidad de estas células.

El análisis de los datos fue hecha con T de student para comparación de medias.

RESULTADOS

Todos los pacientes seleccionados cumplieron los criterios para los diagnósticos patológicos establecidos. El estudio de inmunohistoquímico de cromogranina A, mostró positividad citoplasmática de las células neuroendocrinas en las patologías y en los controles con diferencias en su densidad. La Figura 1 muestra diferencias en la densidad de las células neuroendocrinas entre controles, colitis linfocítica y colitis ulcerativa.

Se encontró diferencia estadísticamente significativa en el conteo de células neuroendocrinas, tanto en colitis linfocítica como colitis ulcerativa respecto a los controles. La Tabla 1 muestra las medias y diferencias encontradas.

DISCUSIÓN

Nuestros resultados muestran incremento de células neuroendocrinas (hiperplasia) en colitis linfocítica y colitis ulcerativa, lo que confirma lo reportado por los escasos estudios anteriores realizados sobre el tema.

En colitis linfocítica, El Salhy et al., demostraron incremento de células neuroendocrinas productoras de serotonina y péptido PYY en 57 pacientes con colitis linfocítica (7). A diferencia de ellos, nosotros solo contamos con cromogranina A para estudiar células neuroendocrinas. La cromogranina A es una glicoproteína ácida expresada en los gránulos de la mayoría de células neuroendocrinas, es bastante sensible para indicarnos la naturaleza neuroendocrina de estas células.

En nuestro estudio la diferencia de células neuroendocrinas en colitis ulcerativa comparado con controles fue significativa. Chojnaki et al. en 2013 pudo demostrar en 30 pacientes con colitis ulcerativa un incremento significativo de células neuroendocrinas. Según Chojnaki, el incremento de células neuroendocrinas en colitis ulcerativa, no estaría solo relacionado a la liberación de serotonina sino también a la melatonina, esta es una hormona sintetizada a partir de la serotonina, la cual puede tener efectos anti inflamatorios (8).

Adicionalmente, algunos autores creen que los tumores carcinoides y neoplasias neuroendocrinas observados en pacientes con colitis ulcerativas, podrían ser el resultado que la inflamación mantenida por largo tiempo sería la responsable del desarrollo de este tipo de neoplasia (10).

Respecto a colitis colagenosa, un estudio mostró en 12 pacientes, mayores valores fecales de cromogranina A y secretoneurina que en los controles (11). Sin embargo no hemos encontrado estudios histológicos y de inmunohistoquímica sobre la relación entre células neuroendocrinas y colitis colagenosa. En nuestros casos de colitis colagenosa, se observó un incremento de células neuroendocrinas a través de la cromogranina A, pero no pudimos demostrar diferencias estadísticamente significativas. No obstante, debemos ser enfáticos en señalar que una de las limitaciones de este trabajo es la muestra pequeña, circunstancia que puede explicar la falta de p en relación a colitis colagenosa.

La asociación entre células neuroendocrinas e inflamación ha sido estudiada en colon. Experimentalmente, se ha demostrado que la hiperplasia neuroendocrina puede ser causada en ratones a los cuales se les induce colitis a través de ácido trinitrobenzoico sulfónico (12). Otros estudios experimentales han mostrado que la hiperplasia neuroendocrina se puede relacionar a la liberación de IL13. Manocha et al., indujeron colitis en ratones deficientes de IL13 y ratones sin esta deficiencia, luego de ser sacrificados, se encontraron niveles mayores de células enterocromafines en la mucosa colonica de los ratones con niveles normales de IL13 que en los deficientes (13).

Por otro lado, algunos estudios han mostrado que la serotonina podría favorecer la inflamación intestinal. Algunos datos experimentales han demostrado que en ratones deficientes de la enzima triptófano hidroxilasa y que por lo tanto con niveles disminuidos de serotonina, al inducirseles colitis, esta resulta menos severa si son comparados con ratones con niveles de serotonina normales⁽¹⁴⁾.

Posteriormente estudios han demostrado que la serotonina puede estimular in vitro la actividad fagocítica de los macrófagos de manera dosis dependiente⁽¹⁵⁾.

En conclusión, pudimos observar hiperplasia de células neuroendocrinas en colitis linfocítica y colitis ulcerativa comparada con controles. Estos hallazgos resaltan la cercana relación entre células neuroendocrinas e inflamación, y apoyan el concepto de un eje inmuno-neuroendocrino en la patología gastrointestinal. Sin embargo, debemos reconocer que dada la pequeña muestra aquí estudiada, son necesarios mayores estudios que aporten mayor información sobre esta interesante relación inmuno-neuroendocrina.

Conflicto de intereses: Los autores no presentan ningún conflicto de interés

Financiamiento: Ninguno

REFERENCIAS BIBLIOGRÁFICAS

1. Manocha M, Khan WI. Serotonin and GI disorders: an update on clinical and experimental studies. *Clin Transl Gastroenterol.* 2012;3(4):e13.
2. Kim HS, Lim JH, Park H, Lee SI. Increased immunoendocrine cells in intestinal mucosa of postinfectious irritable bowel syndrome patients 3 years after acute Shigella infection--an observation in a small case control study. *Yonsei Med J.* 2010;51(1):45-51.
3. Arévalo F, Aragon V, Montes P, Guzmán E, Monge E. Incremento de linfocitos intraepiteliales en pacientes con síndrome de intestino irritable. *Rev Gastroenterol Peru.* 2011;31(4):315-8.
4. Wang H, Steeds J, Motomura Y, Deng Y, Verma-Gandhu M, El-Sharkawy RT, et al. CD4+ T cell-mediated immunological control of enterochromaffin cell hyperplasia and 5-hydroxytryptamine production in enteric infection. *Gut.* 2007;56(7):949-57.
5. Munch A, Langner C. Microscopic colitis: clinical and pathologic perspectives. *Clin Gastroenterol Hepatol.* 2015;13(2):228-36.
6. Guagnozzi D, Arias Á, Lucendo AJ. Systematic review with meta-analysis: Diagnostic overlap of microscopic colitis and functional bowel disorders. *Aliment Pharmacol Ther.* 2016;43(8):851-62.
7. El-Salhy M, Gundersen D, Gunnar Hatlebakk J, Hausken T. High densities of serotonin and peptide YY cells in the colon of patients with lymphocytic colitis. *World J Gastroenterol.* 2012;18(42):6070-5.
8. Chojnacki C, Wisniewska-Jarosińska M, Kulig G, Majsterek J, Reiter RJ, Chojnacki J. Evaluation of enterochromaffin cells and melatonin secretion exponents in ulcerative colitis. *J. World J Gastroenterol.* 2013;19(23):3602-7.
9. DeRoche TC, Xiao S-Y, Liu X. Histological evaluation in ulcerative colitis. *Gastroenterol Rep.* 2014;2(3):178-92.
10. Grassia R, Bodini P, Dizioli P, Staiano T, Iiritano E, Bianchi G, et al. Neuroendocrine carcinomas arising in ulcerative colitis: coincidences or possible correlations? *World J Gastroenterol.* 2009;15(33):4193-5.
11. Wagner M, Stridsberg M, Peterson CG, Sangfelt P, Lampinen M, Carlson M. Increased fecal levels of chromogranin A, chromogranin B, and secretoneurin in collagenous colitis. *Inflammation.* 2013;36(4):855-61.
12. Zang KH, Rao Z, Zhang GQ, Qin HY. Anticolitis activity of Chinese herbal formula yupingfeng powder via regulating colonic enterochromaffin cells and serotonin. *Indian J Pharmacol.* 2015;47(6):632-7.
13. Manocha M, Shajib MS, Rahman MM, Wang H, Rengasamy P, Bogunovic M, et al. IL-13-mediated immunological control of enterochromaffin cell hyperplasia and serotonin production in the gut. *Mucosal Immunol.* 2013;6(1):146-55.
14. Khan WI, Chia JE. Gut hormones: emerging role in immune activation and inflammation. *Clin Exp Immunol.* 2010;161(1):19-27.
15. Freire-Garabal M, Núñez MJ, Balboa J, López-Delgado P, Gallego R, García-Caballero T, et al. Serotonin upregulates the activity of phagocytosis through 5-HT1A receptors. *Br J Pharmacol.* 2003;139(2):457-63.

Correspondencia:

Fernando Arévalo
Servicio Patología, Hospital Nacional Daniel Alcides Carrión.
Callao, Perú
E-mail: histodiagnostico1303@hotmail.com