

Infección severa por *Strongyloides stercoralis* en líquido ascítico

Severe infection by *Strongyloides stercoralis* in ascitic liquid

María Beltrán F.¹, M. Elena Muñoz Z.¹, Julio Del Pozo M.², Fabián Del Pozo L.³, Silvia Gutiérrez C.³, Santiago Cárdenas P.³, Sara Estrada Beltrán⁴

¹ Centro Nacional de Salud Pública. Instituto Nacional de Salud. Lima, Perú.

² Puesto de Salud de Huacaybamba. Huánuco, Perú.

³ Hospital Vitarte. Lima, Perú.

⁴ Municipalidad de San Isidro. Lima, Perú.

Recibido: 26-01-18

Aprobado: 17-12-18

RESUMEN

La estrogiloidosis es una infección cuyos agentes responsables son *Strongyloides stercoralis* y *S. fuelleborni*. Estos nematodos son de localización intestinal, el factor de riesgo principal es el andar descalzo en lugares contaminados con las larvas filariformes. El estudio presenta a un paciente varón de 23 años de edad, residente de San Juan de Lurigancho, presentó 14 meses de enfermedad con signos de meteorismo, náuseas, vómitos y permaneció afebril, se indica también que 28 días antes presentó dolor del epigastrio irradiado a la espalda de duración constante. Al examen físico se encontró un abdomen distendido, blando timpánico doloroso a la palpación, el informe de ecografía abdominal evidenció dilatación de las asas intestinales, meteorismo, con presencia abundante de líquido libre en la cavidad abdominal (ascitis) y en los exámenes parasitológicos del líquido se observó larvas rabditoides L1, L2 y filariformes L3 de *Strongyloides stercoralis*; por lo que recibió tratamiento con Ivermectina, obteniéndose la recuperación del paciente.

Palabras clave: *Strongyloides stercoralis*; Infección; Líquido ascítico (fuente: DeCS BIREME).

ABSTRACT

The strongyloidiasis is an infection whose responsible agents are *Strongyloides stercoralis* and *S. fuelleborni*. These nematodes have an intestinal location; the main risk factor is to be barefoot in places contaminated with filariform larvae. The study presents a male 23-year-old resident of San Juan de Lurigancho, with 14 months of illness with signs of bloating, nausea, vomiting and wasafebrile, also indicates that 28 days before he had epigastric pain irradiated to the back. On physical examination a distended abdomen was found, soft painful tympanic tenderness, the abdominal ultrasonography showed dilated bowel loops, bloat, with abundant presence of free fluid in the abdominal cavity (ascites) and parasitological examinations observed, rabditoides larvae L1 and L2 and filariform L3 of *Strongyloides stercoralis*. He received Ivermectin, obtaining the patient's recovery.

Keywords: *Strongyloides stercoralis*; Infection; Ascitic fluid (source: MeSH NLM).

INTRODUCCIÓN

Las larvas fueron observadas por primera vez en muestras diarreicas por Louis Normand hace 148 años (1867) y no tenían una denominación. Se consideró que eran 2 especies por lo que posteriormente el parásito recibió el nombre de *Anguillula stercoralis* (Bavay 1876) y *Anguillula intestinales* (Bavay 1877). Así mismo, Grassi en 1879; Proncito en 1880 y Leuckart en 1882, demostraron que estas dos especies eran fases distintas de un mismo ciclo vital heterogénico con una generación parasitaria y otra de vida libre ⁽⁵⁾.

S. fuelleborni afecta principalmente a primates, sin embargo, puede ingresar al organismo humano por la larva filariforme (forma infectante) de manera accidental, pero no completará su ciclo biológico, siendo ésta la responsable del más del 50% de estrogiloidosis humana ⁽¹⁾, así mismo esta especie afecta a animales, como, perros y gatos.

La estrogiloidosis es una parasitosis producida por la hembra del nematodo *Strongyloides stercoralis*, tiene localización intestinal afectando principalmente al humano que actúa como reservorio, siendo las heces la principal fuente de infección.

El cuadro clínico de la infección por *Strongyloides* puede consistir en parasitosis simple, autoinfección, hiperinfección e infección diseminada. La clínica incluye manifestaciones dermatológicas, gastroenterológicas y pulmonares. *S. stercoralis* ingresa al organismo humano por la vía dérmica, pasa al torrente sanguíneo llegando a los pulmones, asciende por la tráquea para ingresar al intestino delgado. Puede presentarse en forma asintomática y crónica y puede mantenerse hasta por 65 años ⁽²⁾, sin embargo, también se presentan casos con alta carga parasitaria con invasión de la submucosa intestinal que originan granulomas con inflamación y ulceraciones en las capas musculares, las lesiones se presentan con mayor frecuencia en el duodeno y yeyuno. Este parásito

se caracteriza por tener una alternancia homogónica partenogenética en el interior del huésped y heterogónica en los de vida libre (medio ambiente) ⁽³⁾; por lo que puede presentar una hiperinfección o infección diseminada, que se extiende por todo el intestino delgado e intestino grueso, también hay invasión a otros órganos, secreciones y fluidos hasta en el líquido ascítico provocando cuadros graves e incluso casos mortales ⁽⁴⁾.

Strongyloides (Grassi 1879)

Es un geohelminto, endémico de trópicos, subtropicos y climas templados por la humedad y temperatura. Está ampliamente distribuido en el sudeste asiático, África, sudeste de Estados Unidos, América Latina; siendo variable de una región a otra.

La hembra de *Strongyloides stercoralis* mide 2 mm de longitud por 40 a 50 μm de diámetro, presenta un esófago cilíndrico muscular que ocupa el tercio anterior, continua con el intestino y termina en el orificio anal, posee 2 ovarios, anterior y posterior, un útero lleno que puede contener de 50 a 55 huevos, siendo el potencial biótico de la hembra de 40 a 50 huevos por día, los adultos hembra y macho son de vida libre.

Los huevos son ovalados transparentes de 55 x 32 μm semejantes a *Ancylostoma/Necator*, con gran número de blastómeros; en la materia fecal es posible observarlos sólo en casos de diarrea intensa.

La larva rhabditoide (L1 y L2) mide de 200 a 400 μm x 15 μm , tiene el extremo anterior romo con vestíbulo corto, el esófago tiene 3 partes: cuerpo, istmo con anillo nervioso y bulbo muscular; el intestino termina en el ano, el primordio genital grande se localiza en la mitad posterior.

La larva filariforme (L3) de 400 a 700 μm x 25 μm , tiene esófago recto, puede tener o no membrana, no se observa cavidad bucal, presenta en la parte anterior un estilete, esófago largo en el extremo posterior con vaina, la cola es bifurcada o termina en una horquilla.

CASO CLÍNICO

Varón de 23 años de edad, natural de Chachapoyas, departamento de Amazonas (último viaje fue hace ocho meses) actualmente radica en San Juan de Lurigancho. Desde hace catorce meses presenta dolor abdominal tipo ardor en epigastrio, así como retortijón en mesogastrio asociado a presentación esporádica de náuseas y vómitos que fueron intensificándose, bajó de peso en forma considerable. Los meses siguientes continuó el malestar asociado luego a una distensión abdominal, náuseas, vómitos intensos, dolor tipo cólico, no presentó diarreas, presentó edema en miembros inferiores, y meteorismo.

El paciente refirió que desde hace más de un año padeció del cuadro clínico de gastritis aguda, asociado

al dolor abdominal severo, vómitos repetidas veces, con recaídas, pero hace 28 días, el dolor del epigastrio se irradió hacia la espalda, era constante y cursó afebril. Los vómitos, la epigastralgia y demás síntomas fueron intensificándose motivo por el cual ingresó por emergencia al hospital.

Se realizó la revisión de la historia clínica, encontrándose apetito disminuido, sed incrementada, sueño alterado; deposiciones y peso disminuido. Se realizó la evaluación clínica y se solicitó realizar bioquímica sanguínea (hemograma), exámenes auxiliares por imágenes (ecografía) y evaluaciones de laboratorio con descarte del virus de la inmunodeficiencia humana (VIH), descarte del bacilo tuberculosis (TBC) y exámenes parasitológicos.

El hemograma indica un recuento de leucocitos de 5400/mm³, plaquetas 90000/mm³, hemoglobina 6,8 g/dl, hematocrito 22%, fórmula leucocitaria: abastados 1, segmentados 44, eosinófilos y basófilos 0, monocitos 17 y linfocitos 38. El perfil de coagulación, se tuvo tiempo de sangría 3', tiempo de coagulación 8', tiempo de protrombina TP 29,9'', tiempo de Tromboplastina parcial TPP 39'', fibrinógeno 190 mg/dl y tiempo de trombina 19''.

En el informe de ecografía abdominal, se evidencia una dilatación de asas intestinales en abdomen y meteorismo intestinal aumentado, presencia de líquido en gran cantidad en el espacio interasas (ascitis), sub hepático, espacio de Morrison y adyacente a pared anterior abdominal y posibilidad de cuadro infeccioso no descartando la probabilidad de un proceso específico intestinal.

Posterior a la ecografía se solicitó análisis de laboratorio del líquido ascítico mediante examen citoquímico y examen parasitológico. El citoquímico, indicó líquido de aspecto ligeramente turbio, con presencia de leucocitos 250/mm³, hematíes mayores a 100/mm³, glucosa 98g/dl y proteínas 3,8 g/dl.

El examen parasitológico del líquido ascítico presentó *S. stercoralis* tanto en las formas larvianas rhabditoides L1 (Figuras 1, 2 y 3) como la larva filariforme L3 (Figuras 4, 5, 6 y 7); para la identificación de la especie se utilizó el método directo con suero fisiológico y solución de lugol; la técnica de sedimentación espontánea en tubo (TSET). La detección de los estadios evolutivos (L1-L3) y su diferenciación se realizó mediante el uso de colorantes vitales. En la muestra se observaron larvas rhabditoides y filariformes de *Strongyloides stercoralis* (larvas) ++, de 6-10 por campo microscópico (6-10/cm); el tamaño de las larvas fluctuó entre 100 a 112,57 μm y 272-353,5 μm respectivamente ⁽³⁻¹⁰⁾.

Para los exámenes de laboratorio para el descarte de virus de la inmunodeficiencia humana (VIH) y para el descarte del bacilo tuberculoso (TBC) se tomaron

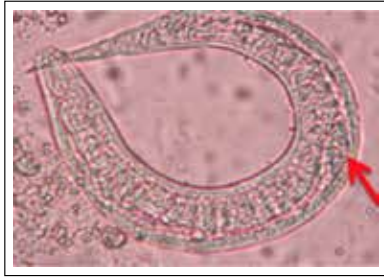


Figura 1. *Strongyloides stercoralis* (L1), cavidad bucal corta, primordio genital. 200x

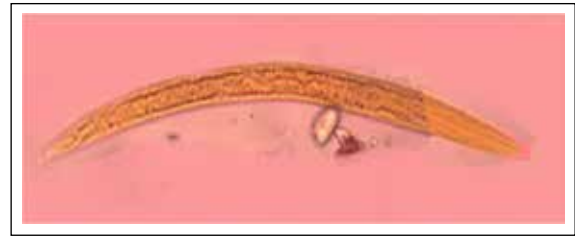

Figura 2. *Strongyloides stercoralis* (L2), extremo anterior. 200x

muestras de sangre y esputo respectivamente, donde los resultados fueron negativos.

DISCUSIÓN

Las manifestaciones clínicas que causan los strongiloides son variables, dependiendo del grado de infección o la inmunidad del huésped, las infecciones leves generalmente son asintomáticas y ocurre del 30 al 50% de los casos, pudiendo eliminar las larvas en forma intermitente dando un resultado falso negativo ^(1,6,11). Los pacientes casi siempre se quejan de dolor abdominal en el epigastrio, siendo los síntomas más comunes la diarrea en 55%, dolor abdominal 32%. En individuos con grandes cargas parasitarias, las manifestaciones clínicas pueden variar de leves a severas, inclusive con cuadro de diseminación potencialmente fatales.

En los casos sintomáticos ocurren problemas dermatológicos, gastrointestinales y pulmonares, teniendo síntomas semejantes al asma ^(2,9,13), es por esto que se debe considerar el diagnóstico diferencial en casos con cuadros asmáticos en la detección de *S. stercoralis*, así como en casos de enfermedades digestivas crónicas en inmigrantes y viajeros; también puede estar asociado al síndrome nefrítico como en el caso de niño de 2 años con diagnóstico de obstrucción intestinal, asociado a diarrea, fiebre y tos seca ^(9,10). Otros pacientes presentan larva migrante cutánea o larva currens, con la presencia de un salpullido serpiginoso, con prurito, provocado por la larva filariforme L3; este salpullido se debe investigar en los glúteos, tórax y extremidades ⁽¹²⁾.

La strongiloidosis es endémica en áreas rurales de países de climas tropicales y subtropicales, afecta de 30

a 100 millones de personas donde se favorecen por las condiciones climáticas y temperatura adecuada, las que permiten el desarrollo y supervivencia de *S. stercoralis*; se conoce que Brasil presenta una infección del 15-82%, Colombia del 5 al 10%, República Africana central 48% ⁽³⁻⁵⁾, en Perú del 14 al 19% ⁽⁶⁾. Se observaron *S. stercoralis* en 19,5% en pacientes de Puerto Maldonado por examen parasitológico directo ^(7,8).

Las infecciones por geohelminos son preferentemente intestinales, de acuerdo al agente, localización, intensidad parasitaria, e inmunidad del hospedero afectado, pueden hacerse extra intestinal por la severidad de la infección y la invasión a otros órganos y sistemas como el presente caso.

El parásito se encontró en líquido ascítico abdominal. La strongiloidiasis diseminada tiene enorme importancia en pacientes inmunocomprometidos, cuyos resultados en un desenlace fatal ⁽¹⁴⁾.

Este es un caso de hiperinfección, referida al sobre crecimiento de parásitos y la maduración de larvas rabditoides a filariformes, que puede ocurrir por el tiempo y lugar donde realiza su ciclo de vida. Generalmente se asocia con algún tipo de inmunodeficiencia, aunque en este caso el paciente fue negativo para VIH ⁽¹⁵⁾.

Los hallazgos gastroenterológicos encontrados generalmente en enfermos inmunocompetentes son casi los mismos presentados en este caso como: dolor abdominal en el epigastrio que simula una enfermedad ácido-péptica, dolores de tipo cólico en el hemiabdomen inferior, diarrea intermitente y sensación de distensión abdominal. Inclusive puede simular una

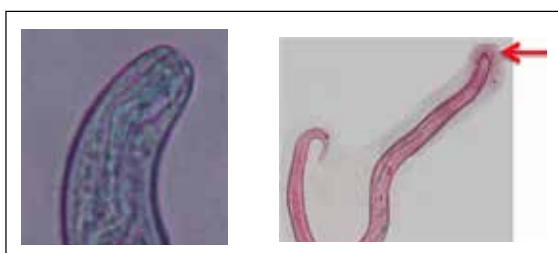


Figura 3. *Strongyloides stercoralis* (L2), la flecha muestra el ano. 400x

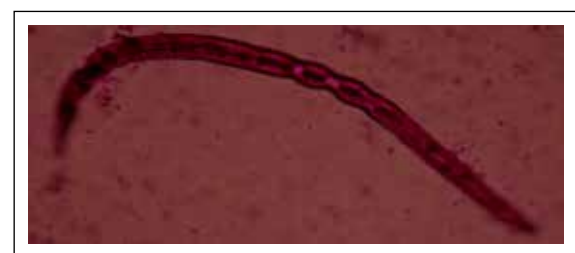

Figura 4. *Strongyloides stercoralis* (L3), intestino delgado como línea doble.

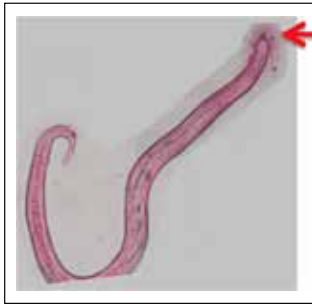


Figura 5. *Strongyloides stercoralis* (L3), estilete bucal prominente. 200x

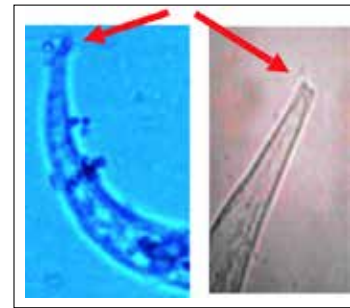


Figura 6. *Strongyloides stercoralis* (L3), cola bifurcada. 400x

colecistitis. En lo único que difiere es que en este caso el paciente no presentó diarreas ⁽¹⁶⁾.

El paciente inició sus síntomas con distensión abdominal, ardor, retortijón, náuseas, vómitos, pérdida de peso, edema, sin fiebre, sin diarrea y con dolor extendido a la espalda. Todos estos síntomas son muy generales; es decir que las parasitosis no son fáciles de diagnosticar debido a la similitud de la sintomatología con otras enfermedades, por lo que se debe resaltar la importancia en la aplicación de metodología diagnóstica específica, además que no existe una prueba serológica que acerque la sensibilidad al 100%. Se debe iniciar con una buena historia clínica, el uso de exámenes auxiliares y otros.

Este reporte indica que después del diagnóstico del paciente con estrongiloidosis tras 14 meses de iniciado sus síntomas, recibió tratamiento con Ivermectina, teniendo óptimos resultados y la eliminación completa del parásito.

Existen escasos artículos de hiperinfección por *S. stercoralis*, uno de ellos es el mencionado por Chacín L., (1999), en el cual el parásito afectó estómago, intestino, pulmones, hígado y cerebro, por lo que constituye el primer caso de *Strongyloides stercoralis* en líquido ascítico en el Perú ⁽¹⁷⁾.

REFERENCIAS BIBLIOGRÁFICAS

1. de Andrade Neto JL, Vilatore Assef MC. Estrongiloidiase. En: Veronesi R, Focaccia R. Tratado de Infectología. Ed. Atheneu. 1997. p. 1373-8.




Figura 7. *Strongyloides stercoralis* (L3), extremo posterior agudizado y muy rígido y el extremo anterior se proyecta. 100x

2. Carrada-Bravo T. *Strongyloides stercoralis*: ciclo vital, cuadros clínicos, epidemiología, patología y terapéutica. Rev Mex Patol Clin. 2008;55(2):88-110.
3. Kozubsky L, Archelli S. Consideraciones sobre la Biología y el diagnóstico de *Strongyloides stercoralis*. Acta Bioquim Clin Latinoam. 2004;38(3):333-8.
4. Corti M, Villafañe MF, Trione N, Risso D, Abuín JC, Palmieri O. Infección por *Strongyloides stercoralis*: estudio epidemiológico, clínico, diagnóstico y terapéutico en 30 pacientes. Rev Chil Infec. 2011;28(3):217-22.
5. Siddiqui A, Berk S. Diagnosis of *Strongyloides stercoralis* infection. Clin Infect Dis. 2001;33(2):1040-7.
6. Nacha P, Szyfres B. Zoonosis y enfermedades transmisibles comunes al hombre y a los animales. 2da Edición. 1986.
7. Egidio JM, De Diego JA, Penin P. The prevalence of Enteropathy due to Strongylidiasis in Puerto Maldonado (Peruvian Amazon). Braz J Infect Dis. 2001;5(3):119-23.
8. Flores Casas N, Olivo Inga Y, Zaavedra Alemán Z, Grados Castillo J. Infección diseminada por *Strongyloides fuelleborni*. Rev Soc Peru Med Interna. 2001;14(1):33-7.
9. Miyazaki I. An Illustrated book of Helminthic Zoonoses. Tokyo: International Medical Foundation of Japan; 1991.
10. Chester Beaver P, Clifton Jung R, Wayne Cupp. E. Parasitología Clínica. 2da edición. México: Salvat Editorial Masson Doyma; 2003.
11. Herrera J, Marcos L, Terashima A, Alvarez H, Samalvides F, Gotuzzo E. Factores asociados en la infección por *Strongyloides stercoralis* en individuos de una zona endémica en el Perú. Rev Gastroenterol Peru. 2006;26(4):357-62.
12. Alí-Munive A, Torres C, Lasso J, Ojeda P, Acosta N. Lung Strongyloidiasis: two case reports. Rev Colomb Neumol. 2002;14:33-8.
13. Botero D. Parasitología clínica. Ediciones 2ª Edición. 2012.
14. Ugarte-Torres A, Namendys-Silva S, Posadas-Calleja JG, Pedroza-Granados J, Domínguez-Cherit G. Estrongiloidiasis diseminada con presentación de abdomen agudo en una paciente con lupus eritematoso sistémico. Reporte de un caso y revisión de la literatura. Neumol Cir Torax. 2006;65(1):146-9.
15. Kasura J. Infección por nemátodos. En: Goldman L, Ausiello D. Cecil: Tratado de medicina interna. Volumen II. México: McGraw-Hill. 1999. p. 2231-7.
16. Denning DA, LipshyKA. Missed pathology following laparoscopic cholecystectomy: a cause for concern? Am Surg. 1995;61(2):117-20.
17. Chacín-Bonilla L, Guanipa N, Cano G. Strongiloidiasis hiperinfectiva fatal. Reporte de tres casos. Investigación Clínica. 1990;31(2):61-82.

Correspondencia:

María Elena Muñoz Zambrano

Dirección: Calle Capac Yupanqui 1400 Jesús María Lima Perú

Teléfono celular: (+51) 988585859, (+34) 644486978

E-mail: mmunoz@ins.gob.pe